WENCKEBACH u. WINTERBERG

UNREGELMÄSSIGE HERZTÄTIGKEIT

TAFELBAND

WG200
1927
W46u

VERLAG VON WILHELM ENGELMANN IN LEIPZIG

22101026402

Digitized by the Internet Archive
in 2019 with funding from
Wellcome Library

https://archive.org/details/b31360270_0004

DIE UNREGELMÄSSIGE HERZTÄTIGKEIT

VON

K. F. WENCKEBACH
UND
H^CH. WINTERBERG

TAFELBAND

MIT 447 ABBILDUNGEN AUF 184 TAFELN

1927

VERLAG VON WILHELM ENGELMANN
LEIPZIG C1 MITTELSTRASSE 2

Alle Rechte, besonders das der Übersetzung vorbehalten.

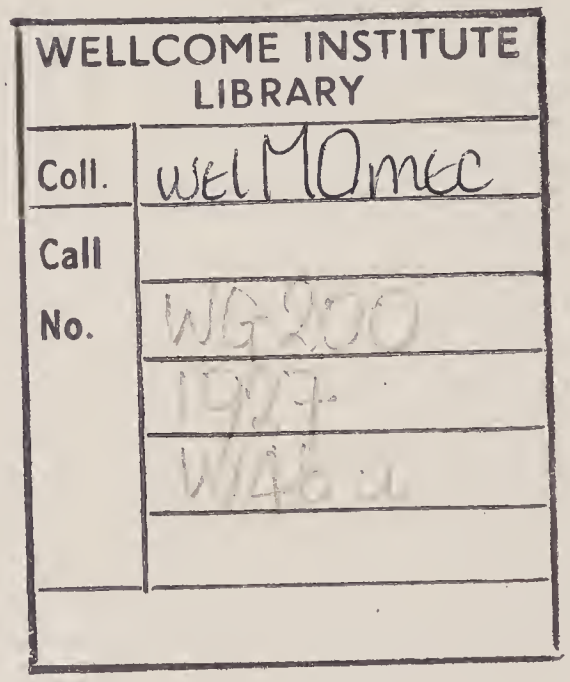

WELLCOME INSTITUTE
LIBRARY
Coll. welMOmec
Call
No. WG200
1927
W46u

Copyright 1927 by Wilhelm Engelmann, Leipzig.

Fig. 1.

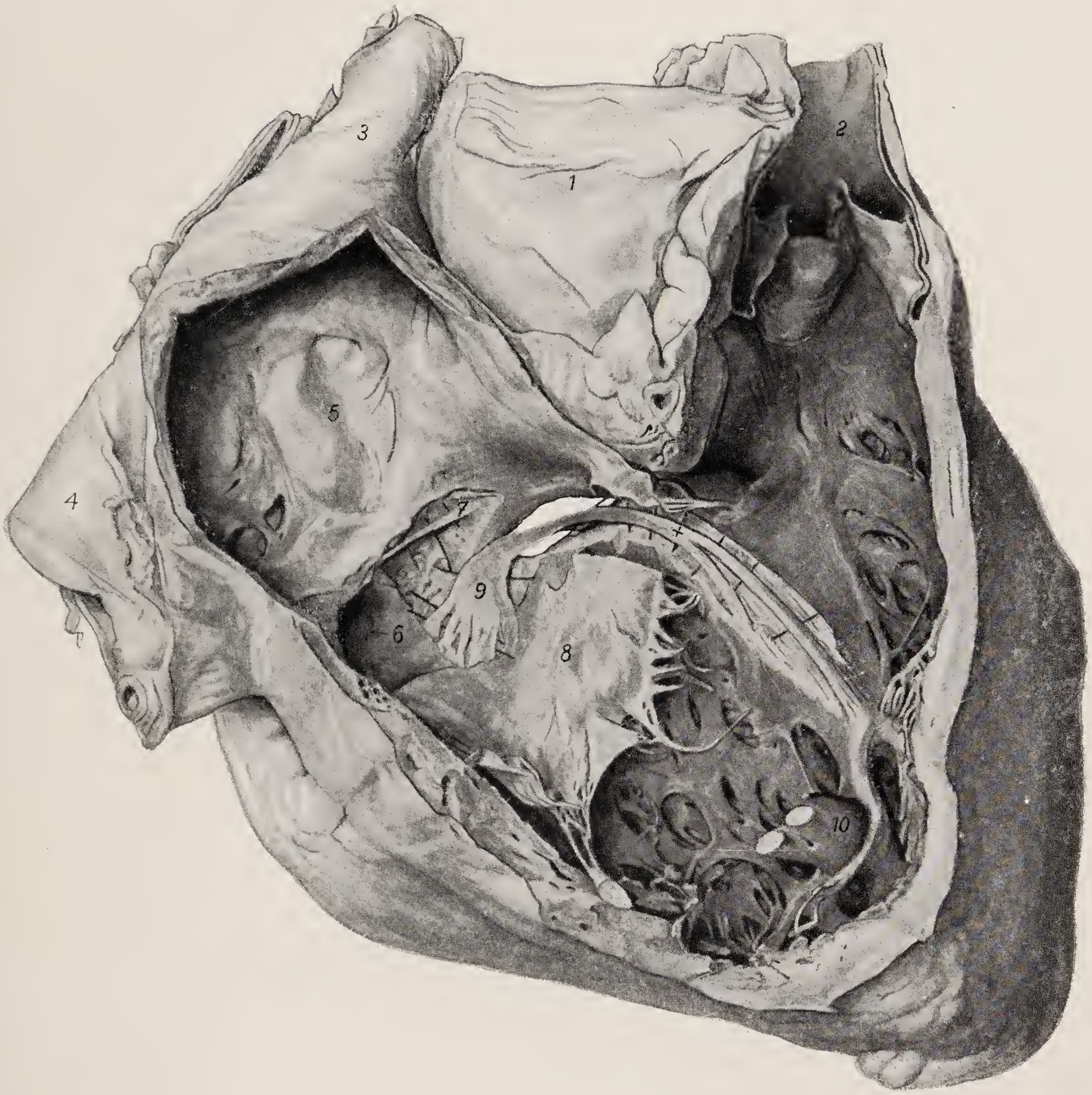

Das Reizleitungssystem des Menschen nach einem Präparate aus der Sammlung des I. anatomischen Institutes in Wien (Prof. *Tandler*) nach der Natur gezeichnet. Ansicht des Septums interatriale und interventrikulare von rechts in natürlicher Größe nach Entfernung der Vorhof- und Kammerwände.

1. Aorta.
2. A. pulmonalis.
3. V. cava sup.
4. V. cava inf.
5. Vorhofseptum mit For. ovale.
6. Sinus coronarius u. Valv. Thebesii.
7. *Todaro*sche Sehne.
8. Mediales Trikuspidalsegel von seiner Ansatzstelle losgelöst.
9. A-V Knoten freipräpariert mit fingerförmig gegen den Sin. cor. (6) ausstrahlenden Ausläufern.

Das vom A-V K. (9) abgehende Crus commune (*His*sches Bündel) teilt sich im Septum membranaceum in den rechten und linken Schenkel. Zu sehen ist der rechte Schenkel, der bei + einen starken Ast abgibt, welcher sich im Septum verliert und dann längs des Moderatorbandes ungeteilt bis zum M. papillaris anterior (10) verläuft.

Fig. 2.

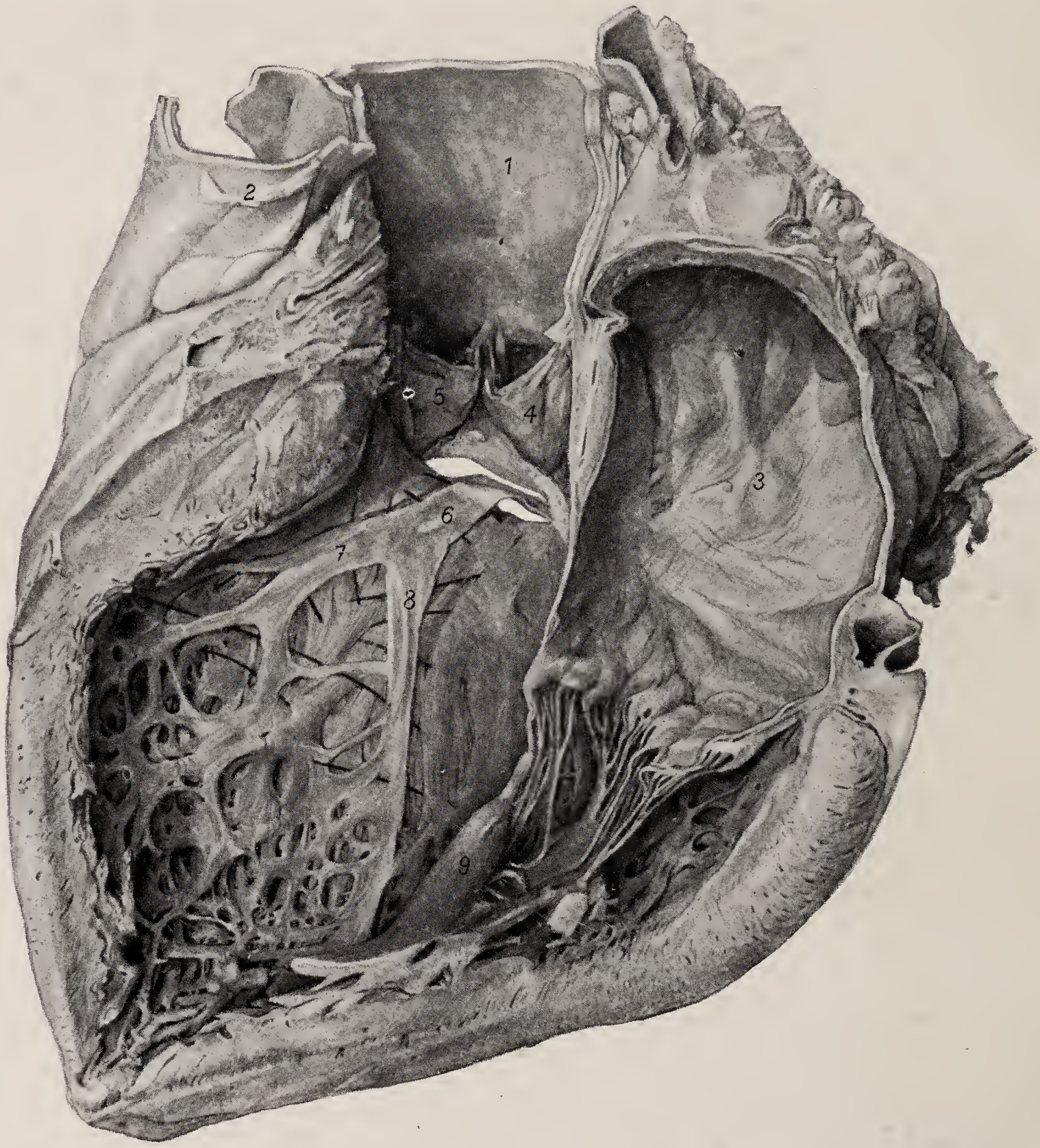

Dasselbe Präparat wie Taf. 1 mit der Ansicht des Septums von links.

1. Aorta.
2. A. pulmonalis.
3. Linker Vorhof.
4. Hintere, 5. rechte Aortenklappe.

Durch die Lücke, welche dem entfernten Sept. membranaceum entspricht, zieht das Crus commune, von dem sich der linke Schenkel (6) als breites, flaches Band abspaltet. Dieses teilt sich in einen vorderen (7) und hinteren Ast (8), die durch zahlreiche Anastomosen miteinander verbunden zum vorderen und hinteren (9) Papillarmuskel verlaufen.

Fig. 3.

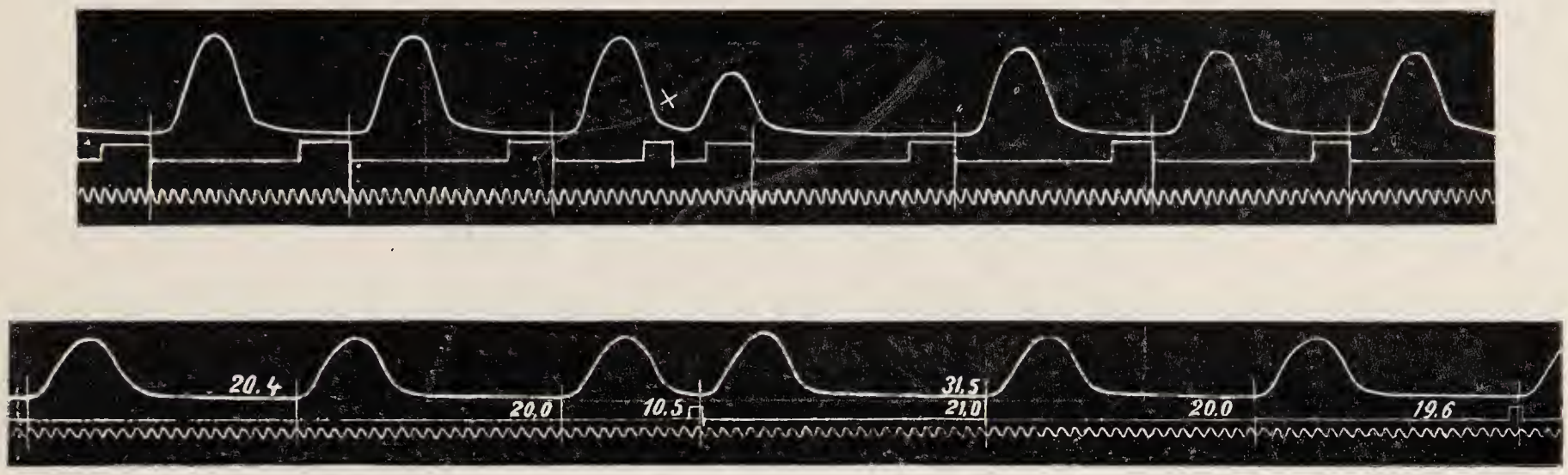

(Aus *Engelmann,* Onderz. phys. Lab. Utrecht, IV. Reeks, III Deel. 1895; Fig. 9 u. 10).

Obere Kurve: Kammerspitzenpräparat (Frosch) rhythmisch gereizt; bei × Auslösung einer vorzeitigen Kontraktion durch einen Extrareiz; darauf Pausieren der Herzspitze bis zum Eintreffen des nächsten rhythmischen Reizes.

Untere Kurve: Herzspitzenpräparat unter dem Einfluß eines kontinuierlichen Reizes (Verletzung) rhythmisch pulsierend; nach dem Extrareiz (Marke) vorzeitige Kontraktion; die folgende Pause gleich den Normalperioden.



Fig. 4.

(Aus *Wenckebach.* Unregelmäßige Herztätigkeit; Fig. 9.)

Kg und Venenpuls. Bezeichnungen wie im Schema (Textfig. 7).

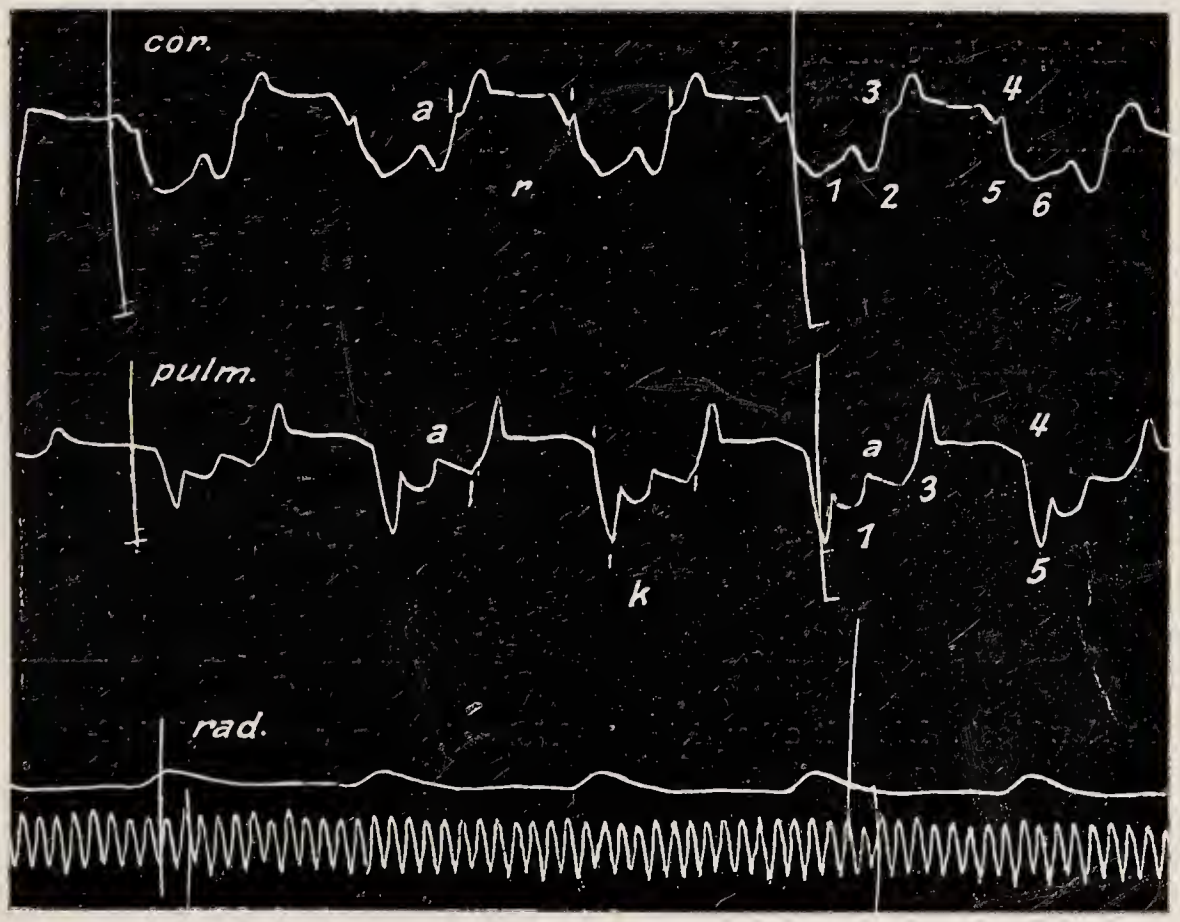

Fig. 5.

(Aus *Wenckebach.* Unregelmäßige Herztätigkeit; Fig. 5.)

Kg und Pulmonalispuls.

a = Vorhofzacke in der Pulmonaliskurve.
2 = Beginn der Vs.
3 = Öffnung der Pulmonalisklappen.
4 = Ende der Vs.
5 = Schluß der Pulmonalisklappen.

Fig. 6.

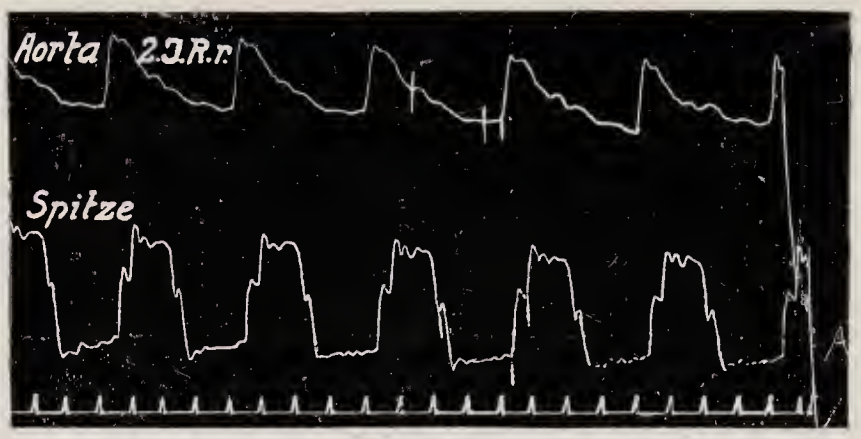

Kg und Aortenpuls in einem Falle von Schrumpfniere. Der Fußpunkt des Aortenpulses fällt mit der Anspannungszacke zusammen. Diese und die Schließungszacke stark ausgeprägt.

Fig. 7.



(Aus *Wenckebach*. Unregelmäßige Herztätigkeit; Fig. 7).

Kg und Aortenpuls. Letzterer zeigt infolge der erweiterten Aorta (Aneurysma) langsamen Anstieg. Bei 5 markiert sich scharf der Semilunarklappenschluß.

Fig. 8.

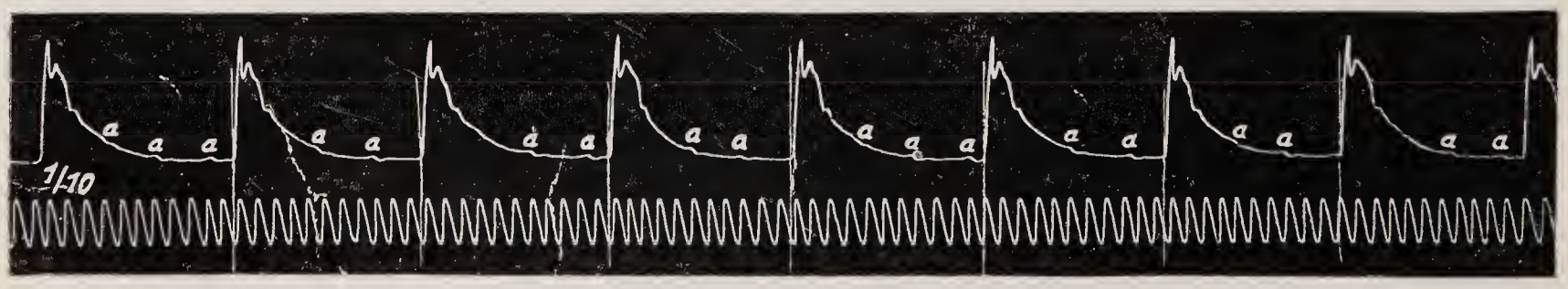

Radialispuls bei einem Fall von Herzblock. Die mit a bezeichneten Wellen rühren von den Vorhofsystolen her.

Fig. 9.

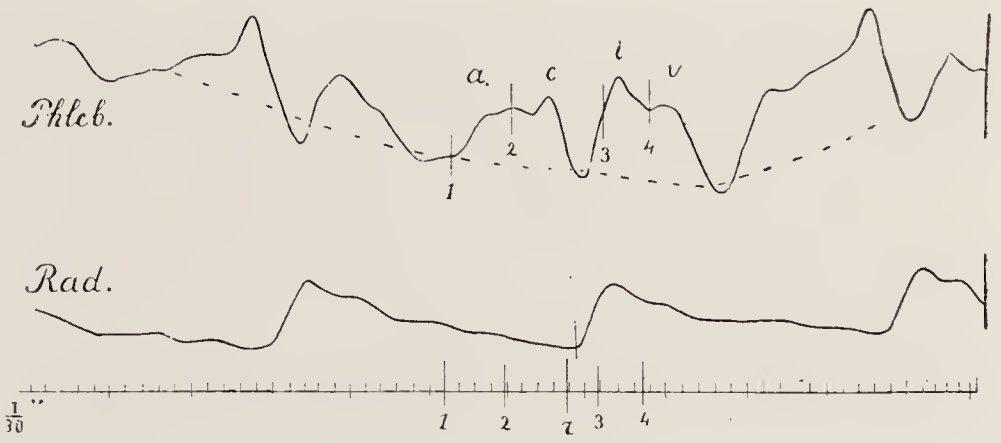

(Nach *Wenckebach*.)

Radialis- und Venenpuls. Im Venenpuls stark entwickelte Insuffizienzwelle (i).

Fig. 10.

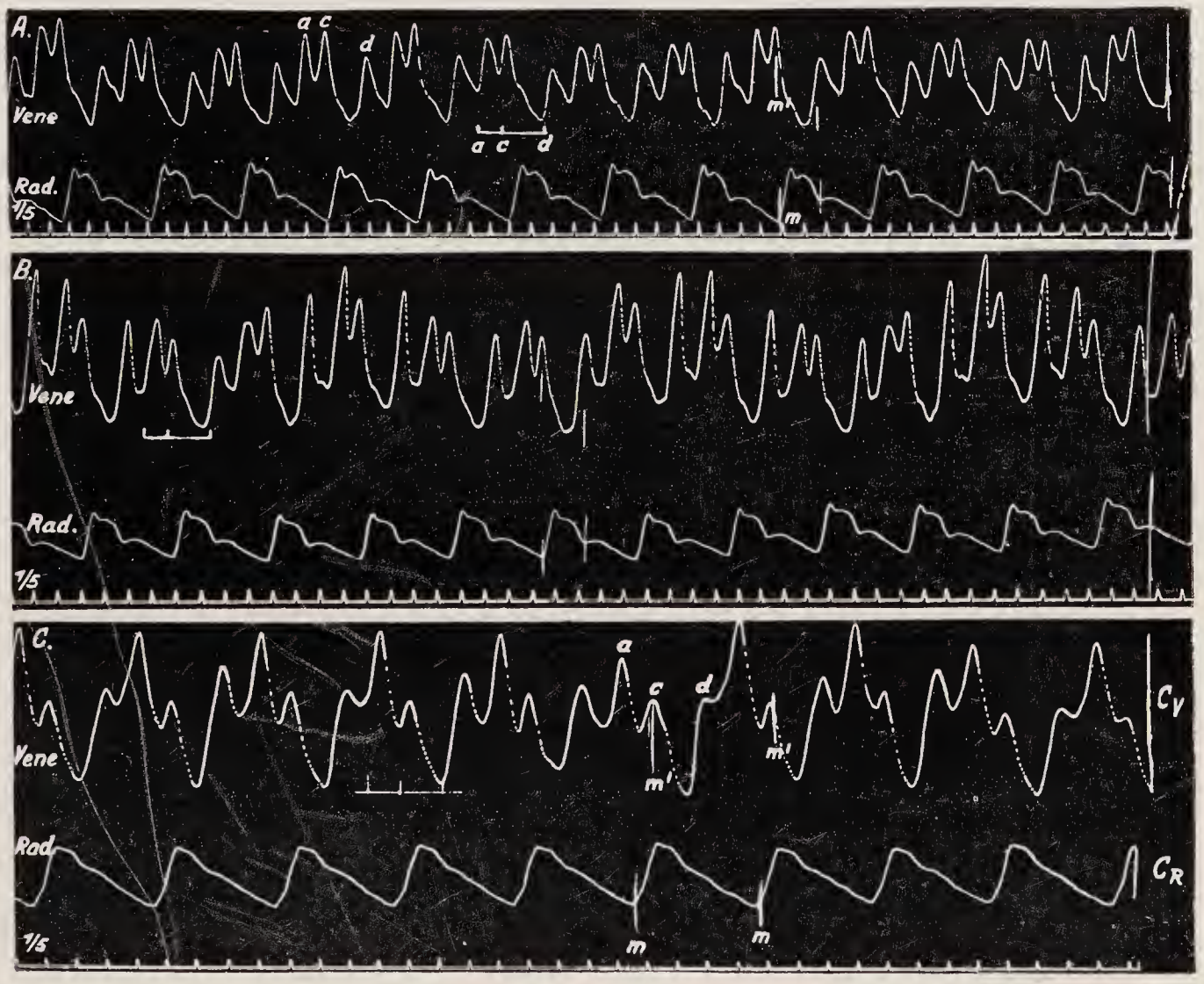

Radialispuls und Phlebogramm.

A. Normaler Venenpuls bei fast vollständigem Atemstillstand.
B. Venenpuls bei gewöhnlicher Atmung.
C. Dominieren der a-Welle im Venenpuls.

Fig. 11.

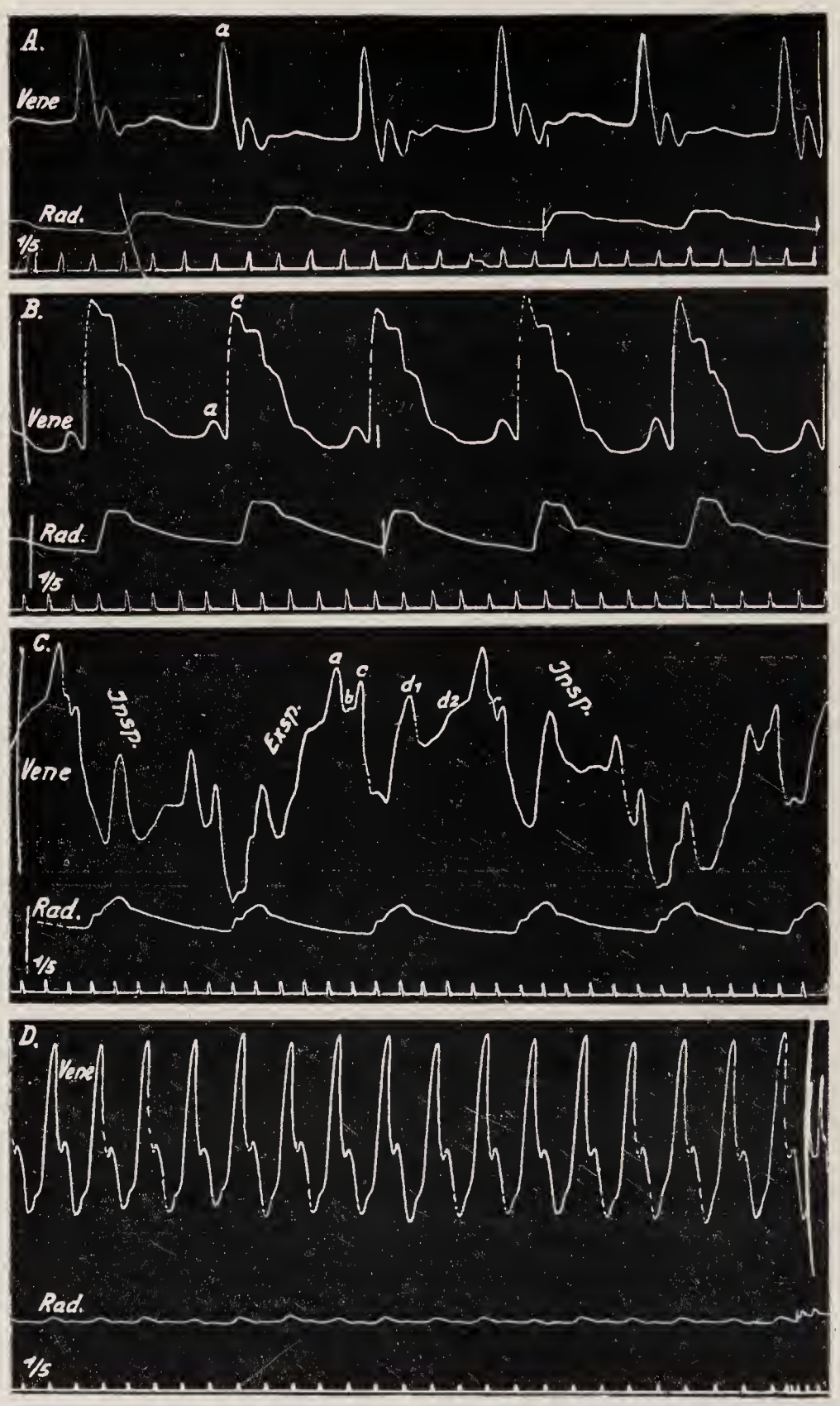

Radialis- und Venenpulskurven.

A. Bei Mitralstenose besonders hohe a-Welle.

B. Venenpuls von arteriellem Charakter (Atherosklerose), a ist eine kleine Zacke am Fuße von c.

C. Venenpuls bei langsamer Schlagfolge (50 p. M.). Alle Wellen gut ausgebildet, auch b stellenweise sichtbar.

D. Hochgradige Tachykardie (170 p. M.). Alle Wellen bilden eine einzige hohe Erhebung; a und d sind bloß durch eine Abknickung markiert.

Fig. 12.

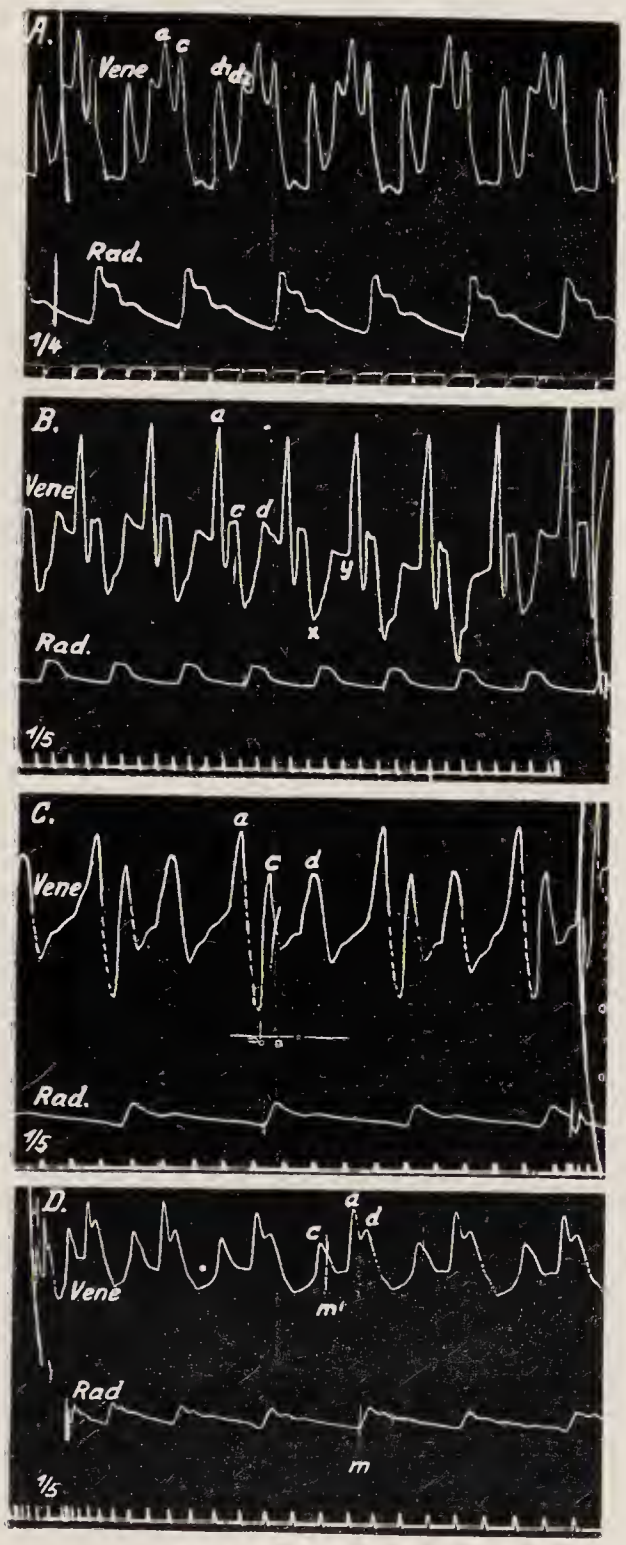

A, B, C. Varianten normaler Venenpulse.
D. Venenpuls bei verlangsamter Überleitung.

A. Trotz höherer Frequenz deutliche d_2-Welle.
B. Hohes a, geringer diastolischer Kollaps.
C. Besonders tiefer Einschnitt zwischen a- und c-Welle.
D. Das a-c Intervall ist größer als das c-d Intervall.

Fig. 13.

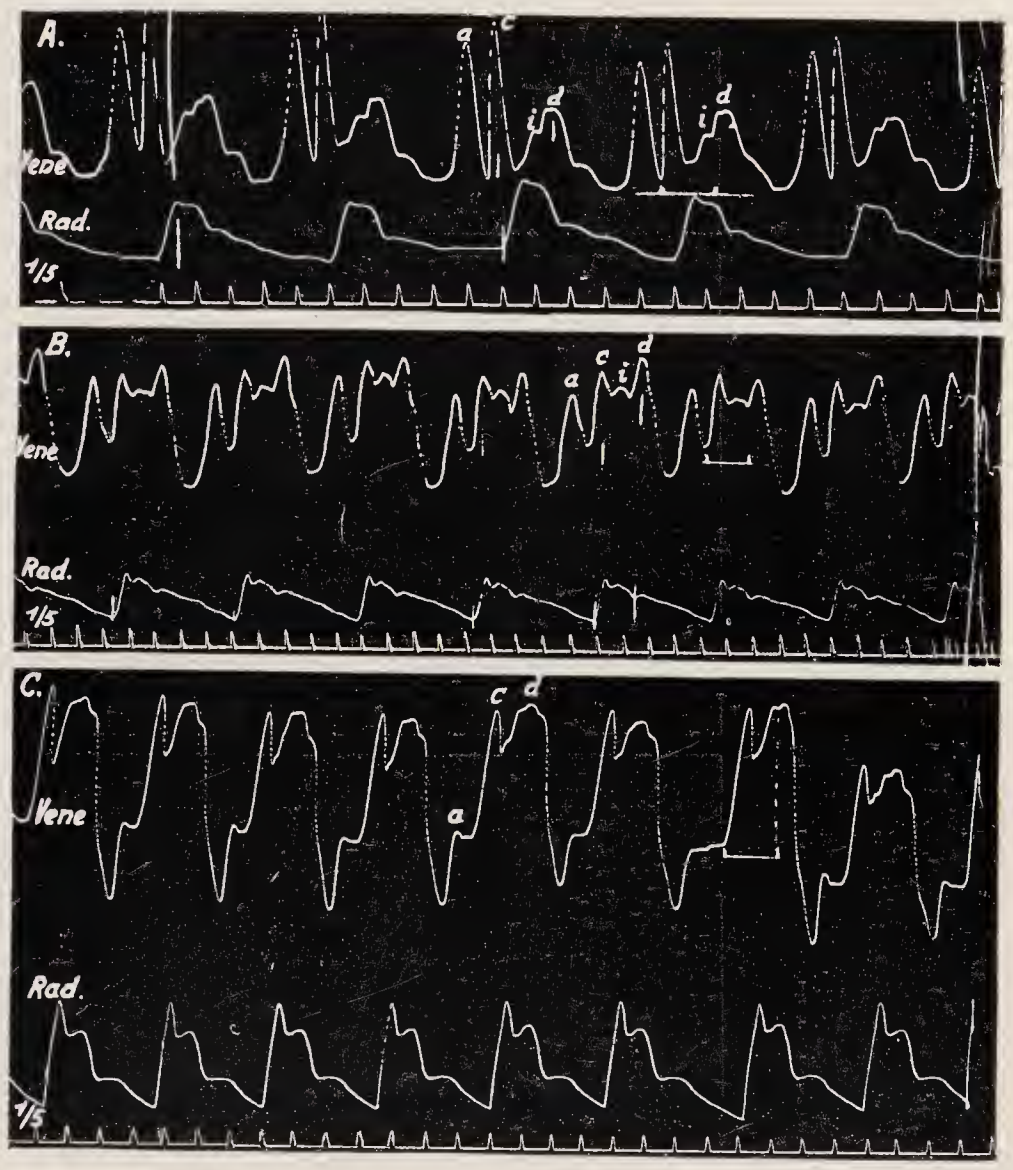

A. Venenpuls mit deutlicher i-Welle. B. Übergang zu positivem Venenpuls, hohe a-Welle. Infolge der starken i-Welle kaum ein systolischer Kollaps. C. Positiver Venenpuls voll entwickelt.

Fig. 14.

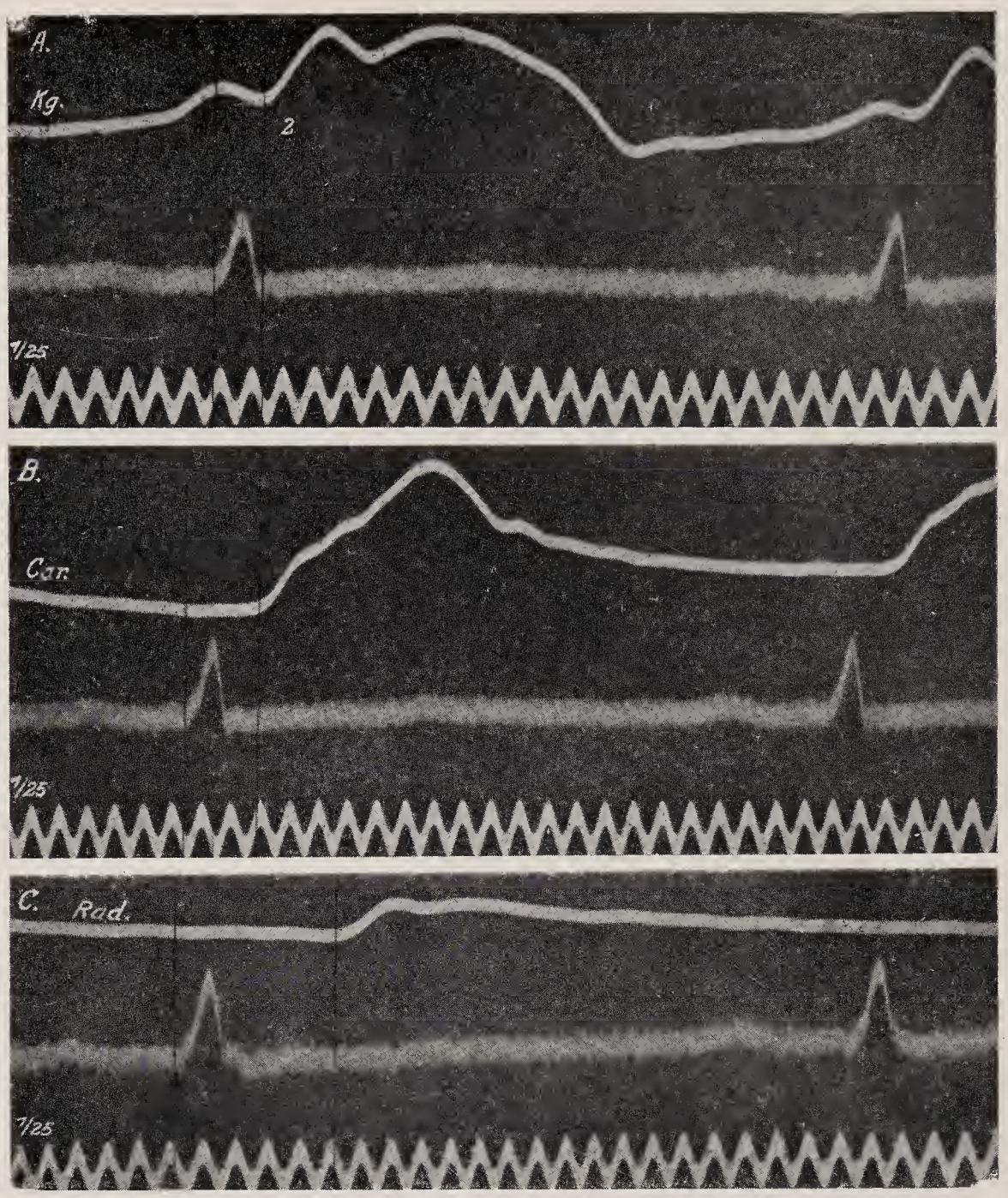

Kardiogramm (A), Karotispuls (B) und Radialispuls (C) in ihren zeitlichen Beziehungen zum Elektrokardiogramm als Standardkurve.

Fig. 15.

Karotis- und Radialispuls und ihre zeitlichen Beziehungen zueinander.
(Beide Kurven sind in der gleichen Ordinate geschrieben.)

Fig. 16 ($\times$ 1/1).

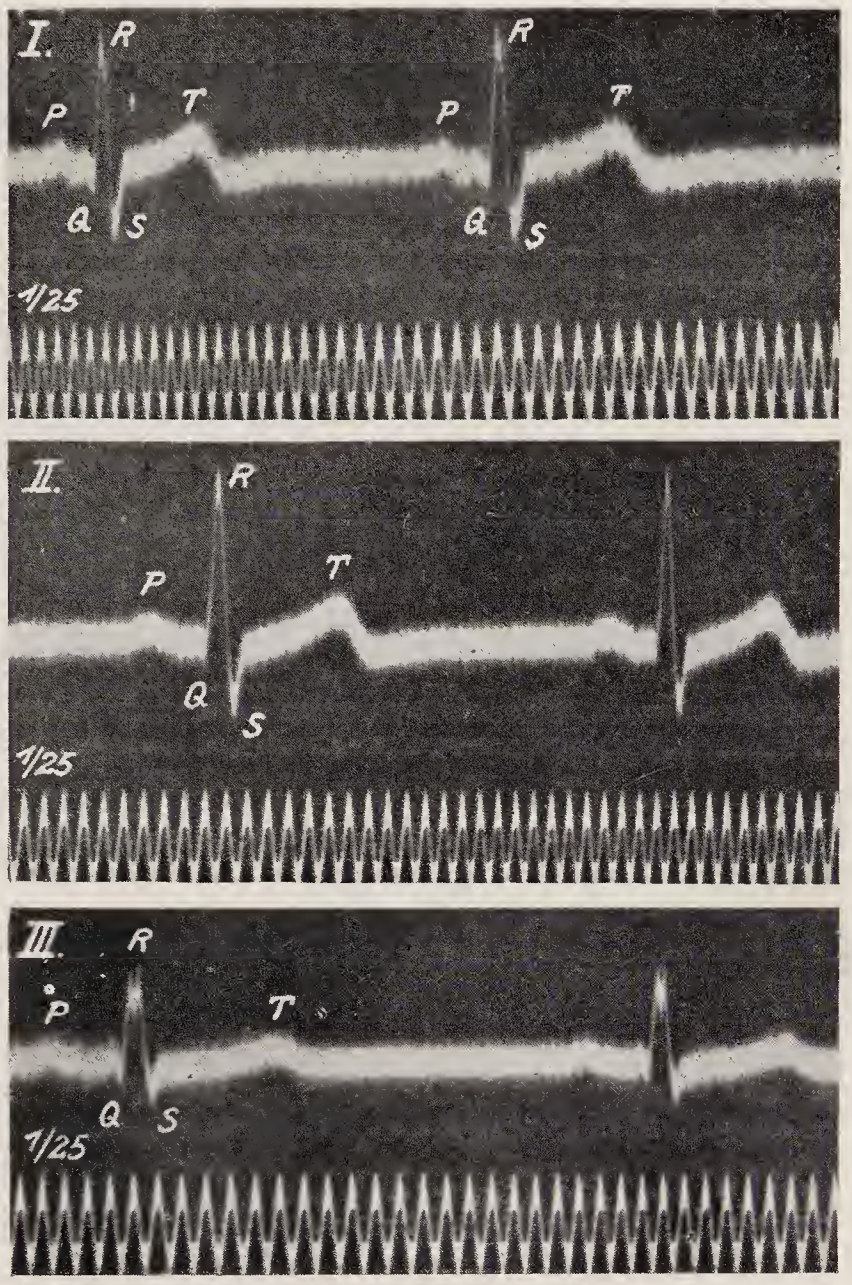

Ekg eines gesunden 22 Jahre alten Mannes in Abl. I, II u. III. Zeit in 1/25 Sek.

Fig. 17.

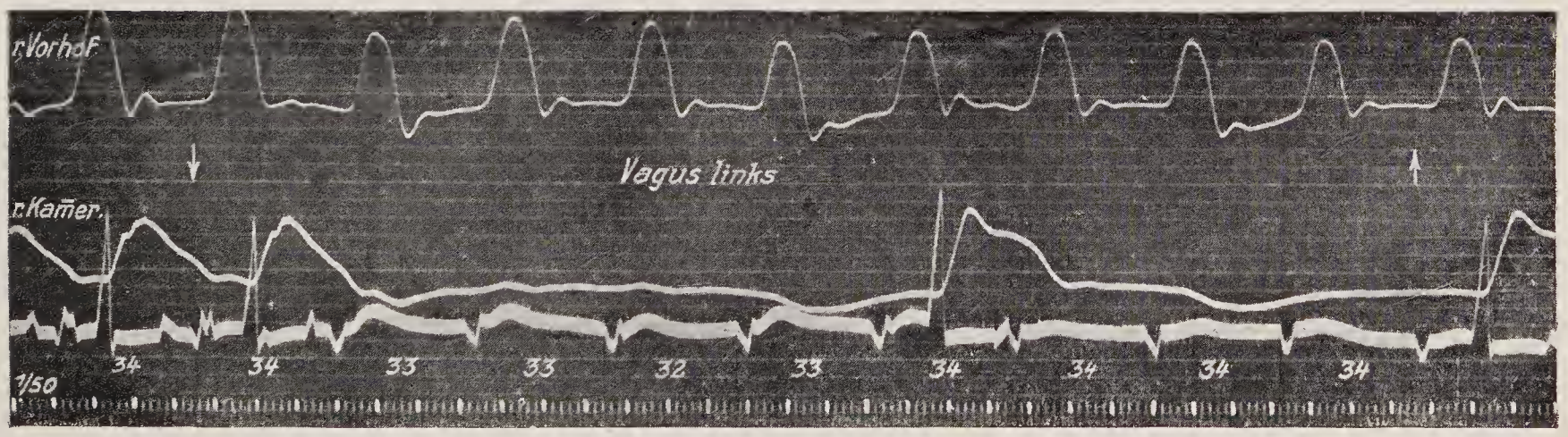

Hundeversuch. Suspensionskurven vom rechten Vorhof, rechter Kammer und Ekg [Abl. Anus-Ösophagus (A-Ö)]. Reizung des linken Vagus von ↓ bis ↑. Kammerstillstand, Fortschlagen der Vorhöfe. Die Kammerkomplexe verschwinden aus dem Ekg, die Vorhofkomplexe (P negativ!) bleiben erhalten. Zeit in 1/50 Sek.

Fig. 18.

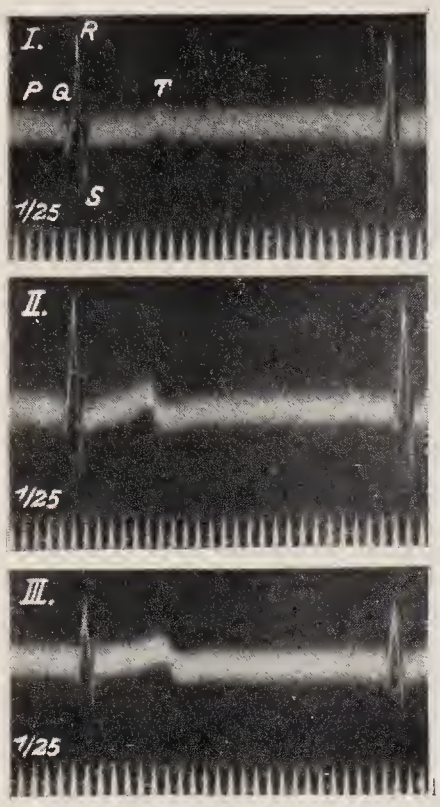

Fig. 19.

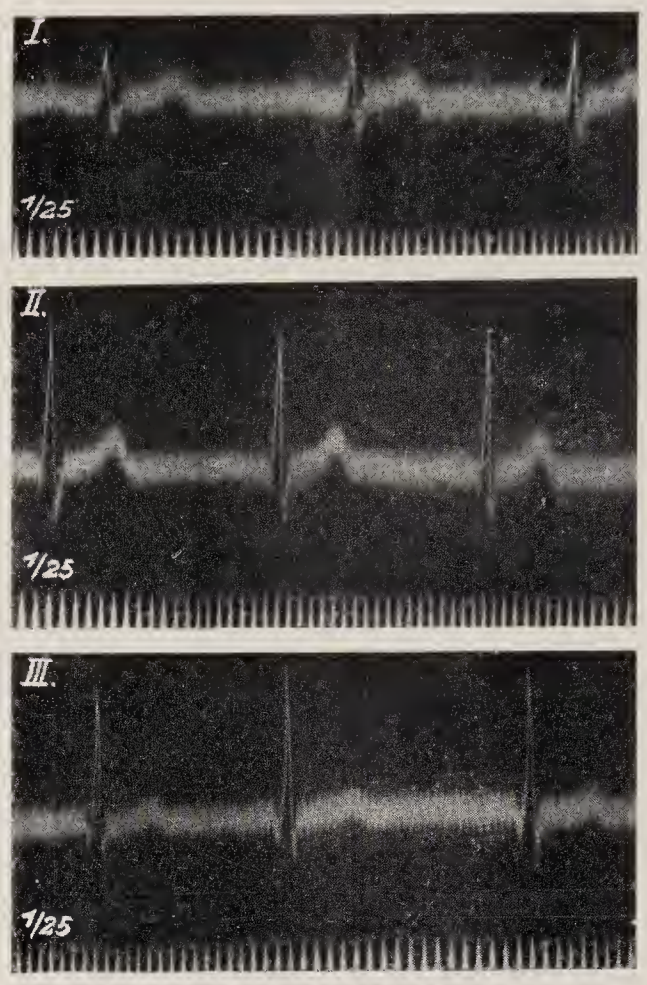

Fig. 20.

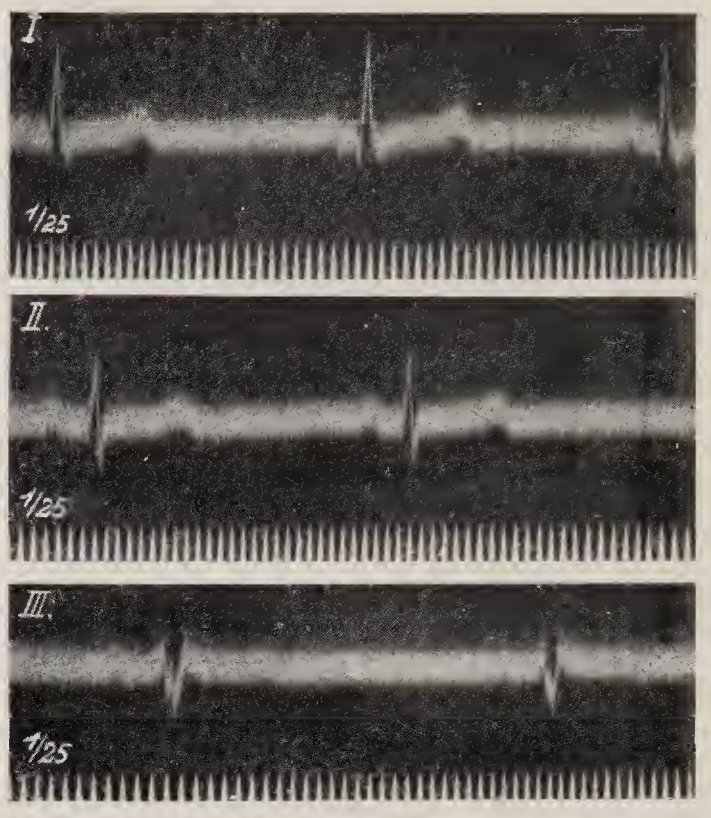

Fig. 21.

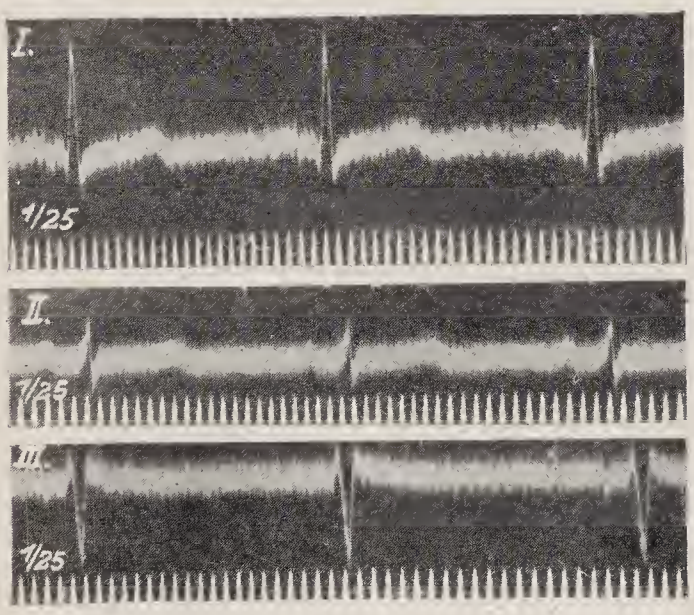

Fig. 22.

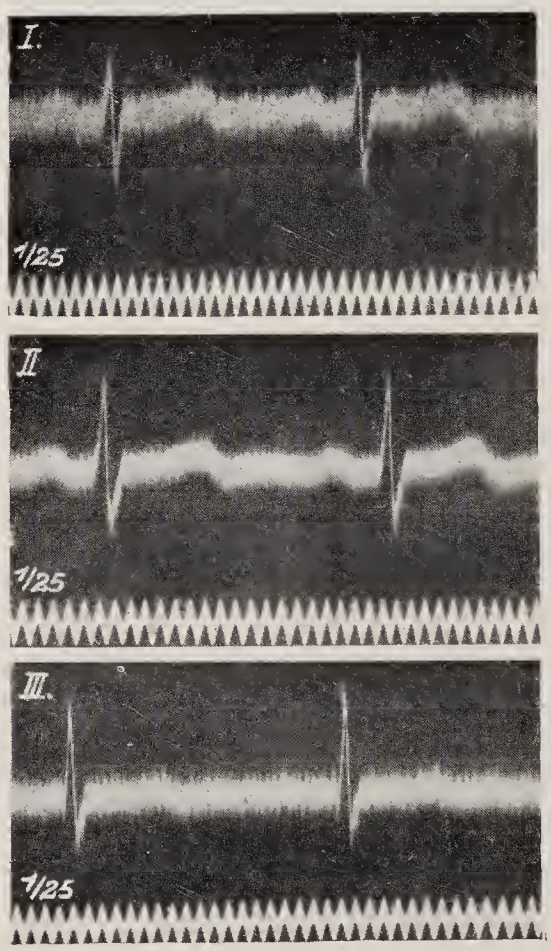

Fig. 23.

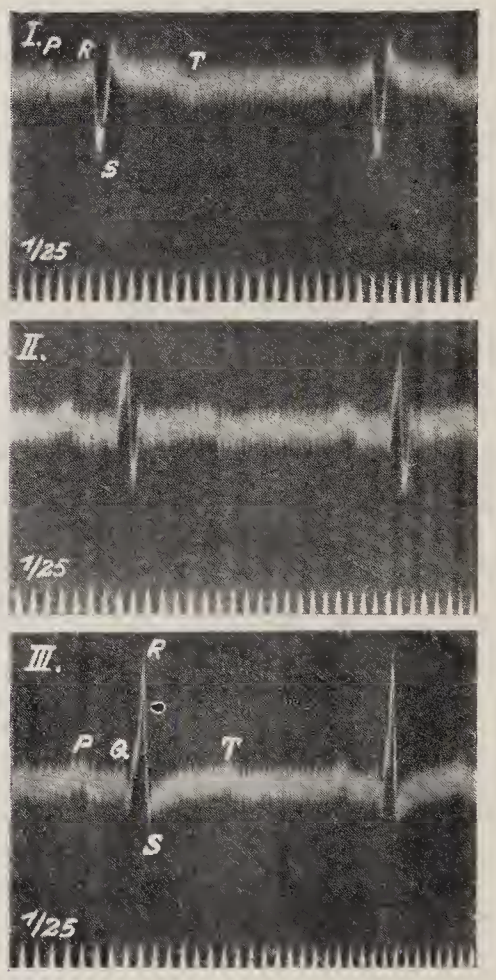

Fig. 18—23 Varianten des Ekg bei Herzgesunden. Fig. 18 u. 19 Normaltypus.
Fig. 20 u. 21 Linkstypus. Fig. 23 Rechtstypus.

Fig. 24.

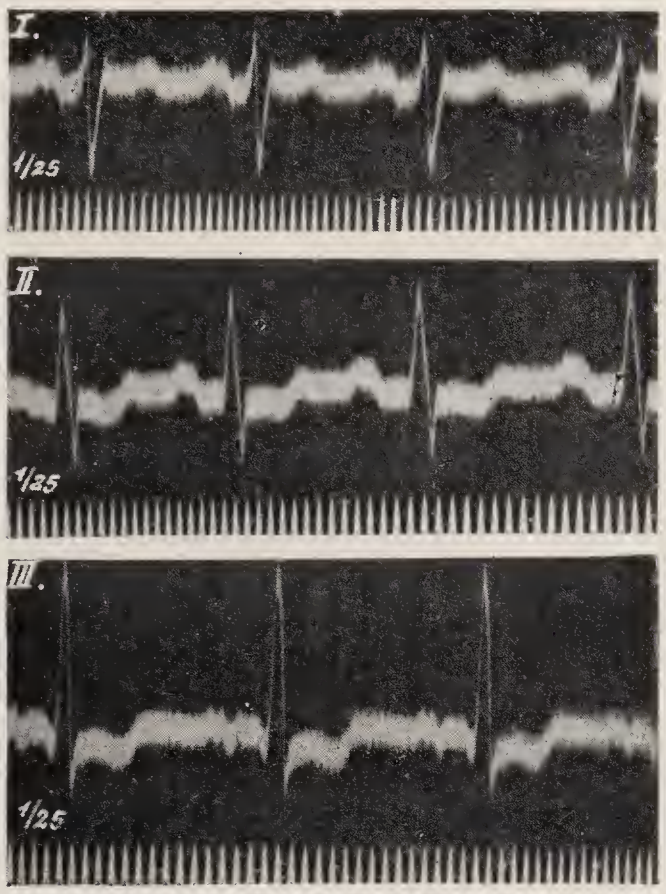

Rechtstypus des Ekg bei Mitralstenose.
P sehr groß, in Abl. III diphasisch,
T in Abl. II u. III negativ.

Fig. 25.

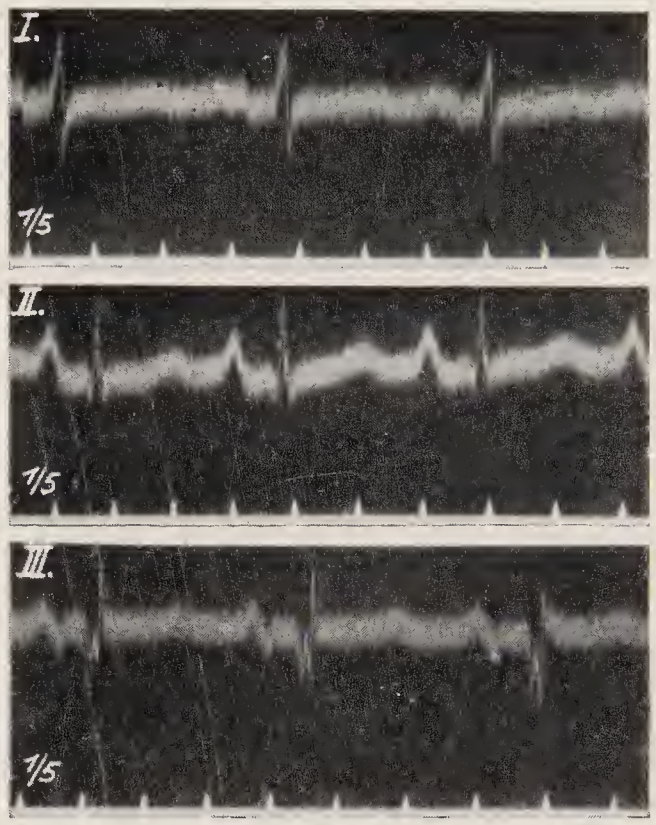

Ekg bei Mitralstenose.
P in Abl. II sehr groß, in Abl. III diphasisch.

Fig. 26.

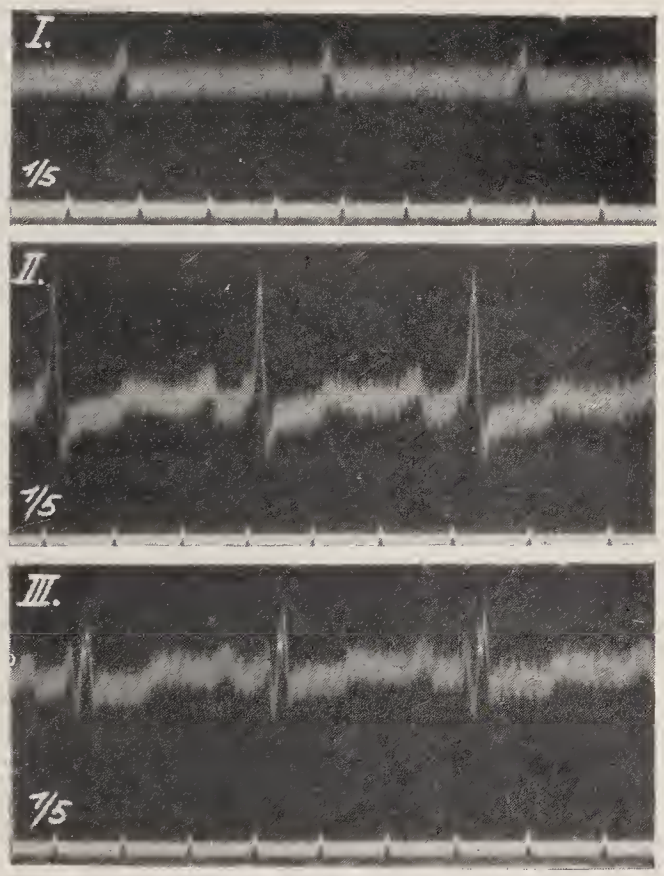

Ekg eines 65 Jahre alten Mannes ohne Herzsymptome. Q in Abl. II positiv, T in Abl. II und III negativ. Anfangsschwankung in Abl. III aufgesplittert.

Fig. 27.



Angeborener Herzfehler ohne Beschwerden. Systolisches Pulmonalgeräusch. Q R S-Gruppe in allen Abl. aufgesplittert.

Fig. 28.

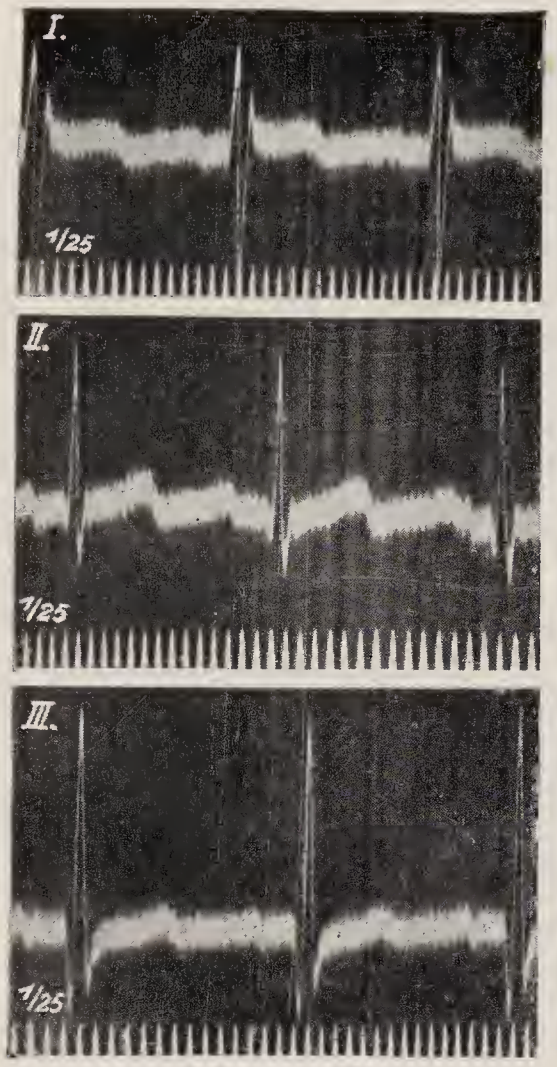

Angeborenes Vitium; keine Geräusche, stark vergrößertes Herz. Ekg Rechtstypus. Q in Abl. III sehr tief.

Fig. 29.

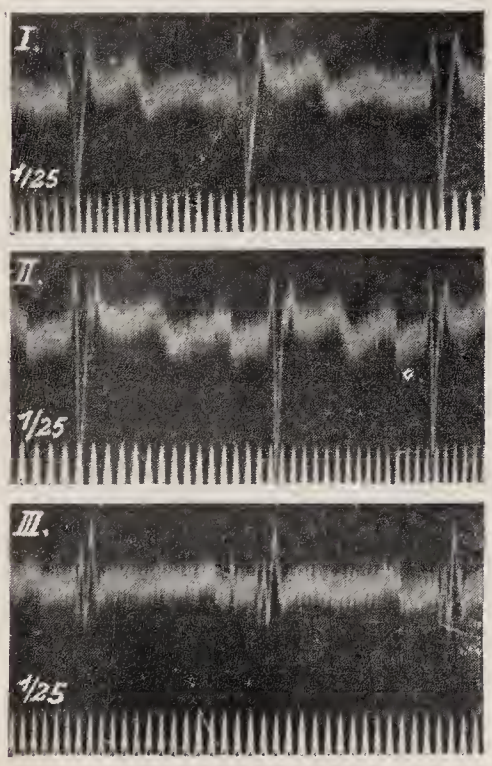

ɔchgradige Pulmonalstenose, an-geboren. Septumdefekt, reitende Aorta.

Fig. 30.

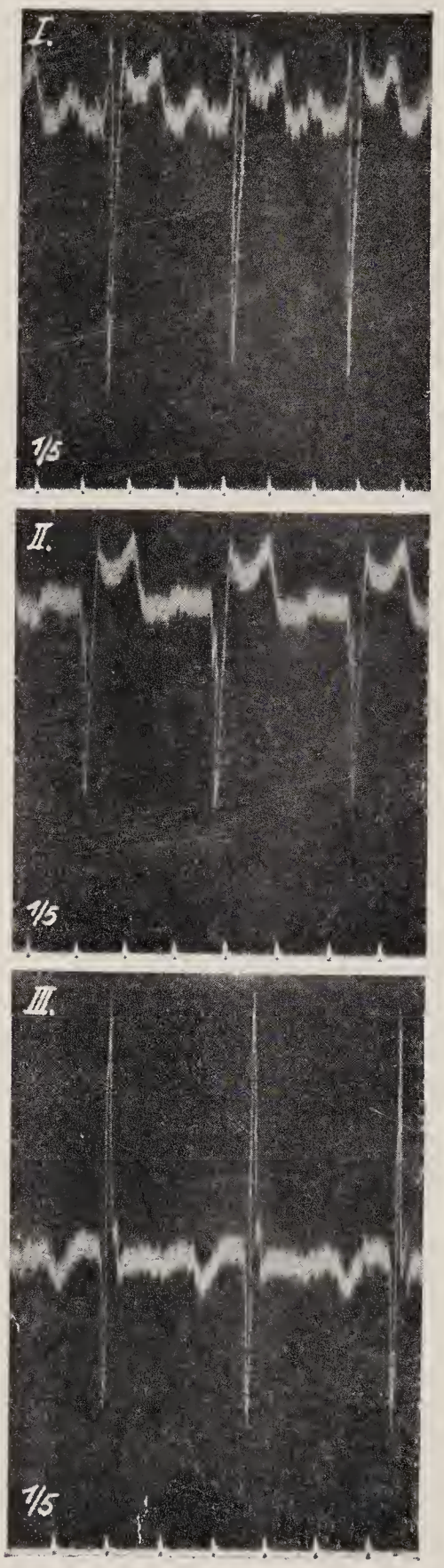

Angeborenes Vitium; Pulmonalstenose.

Fig. 31.

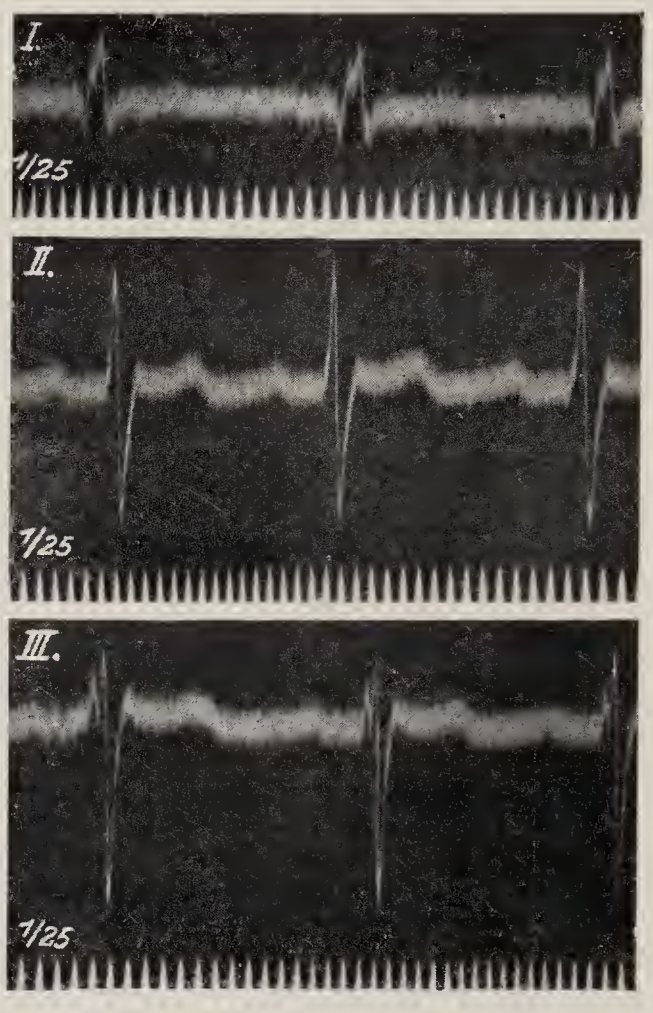

Septumdefekt, ohne Beschwerden. Starker Herzbuckel. Linkstypus.

Fig. 32.

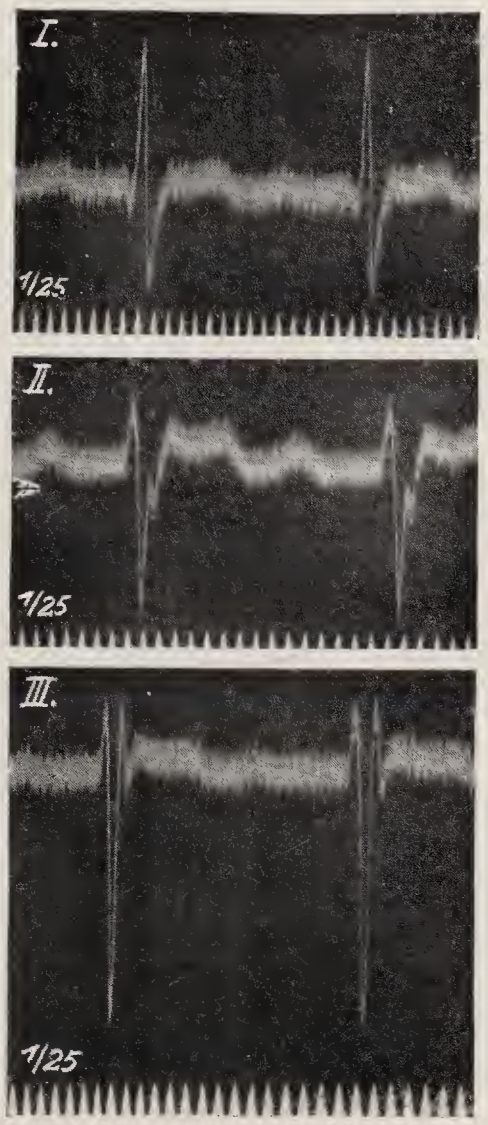

Angeborenes Vitium.
Septumdefekt. Linkstypus.

Fig. 33.

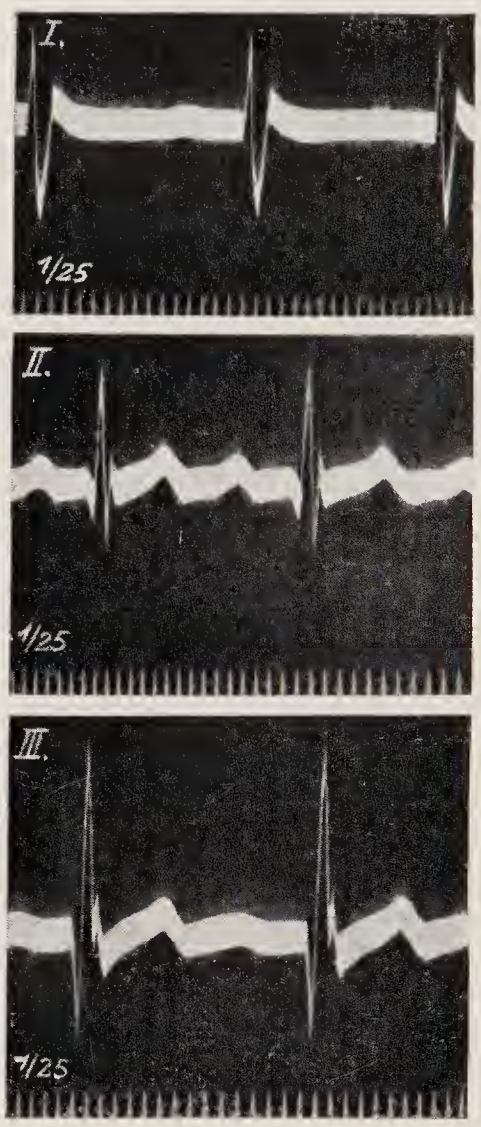

Angeborenes Vitium.
Keine Geräusche. Tiefes Q_{III}.

Fig. 34.

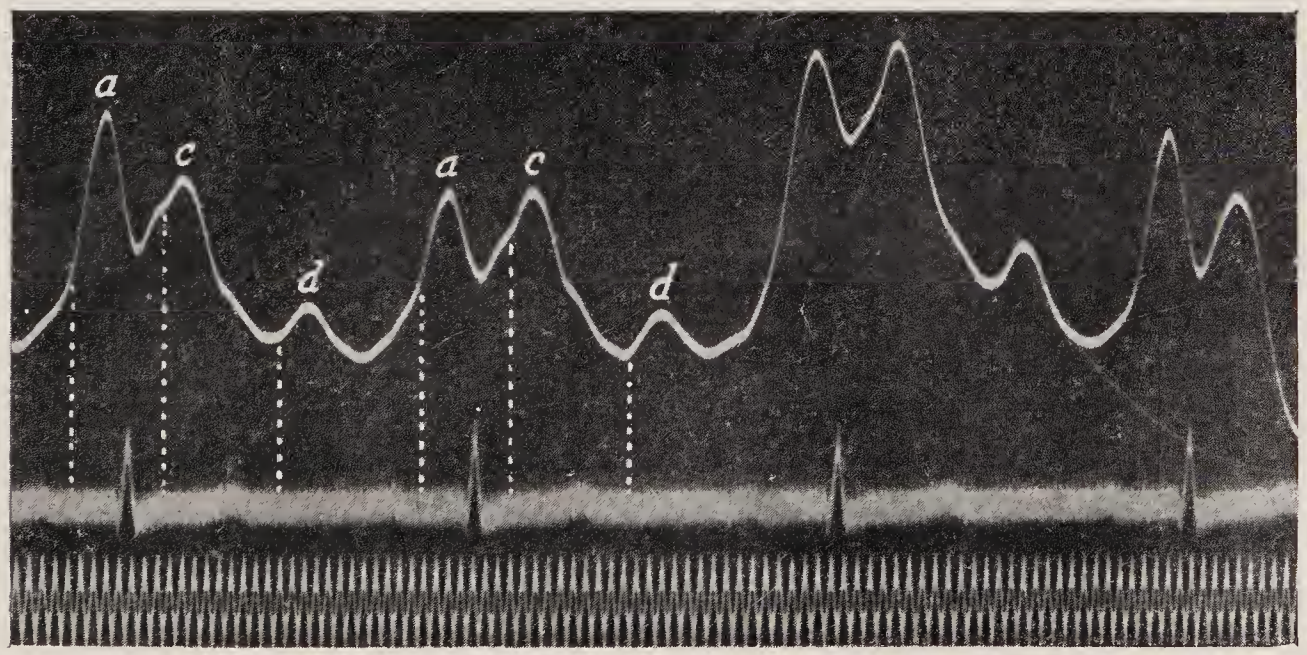

Ekg (Abl. II) und Venenpuls bei einem Falle von Leitungsstörung. P—R = 0·28 Sek.

Fig. 35.

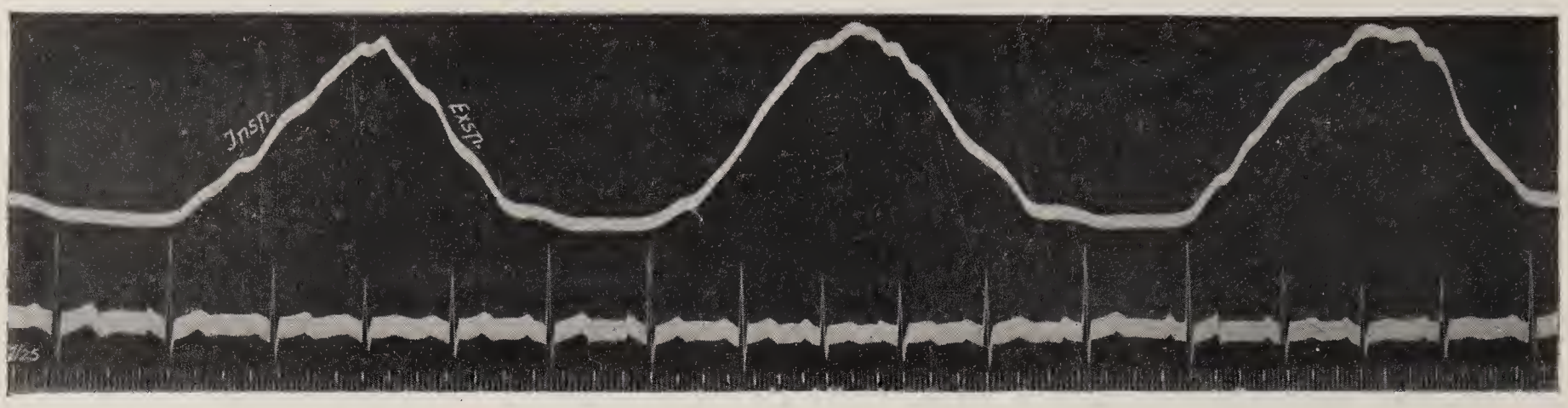

Fig. 36.

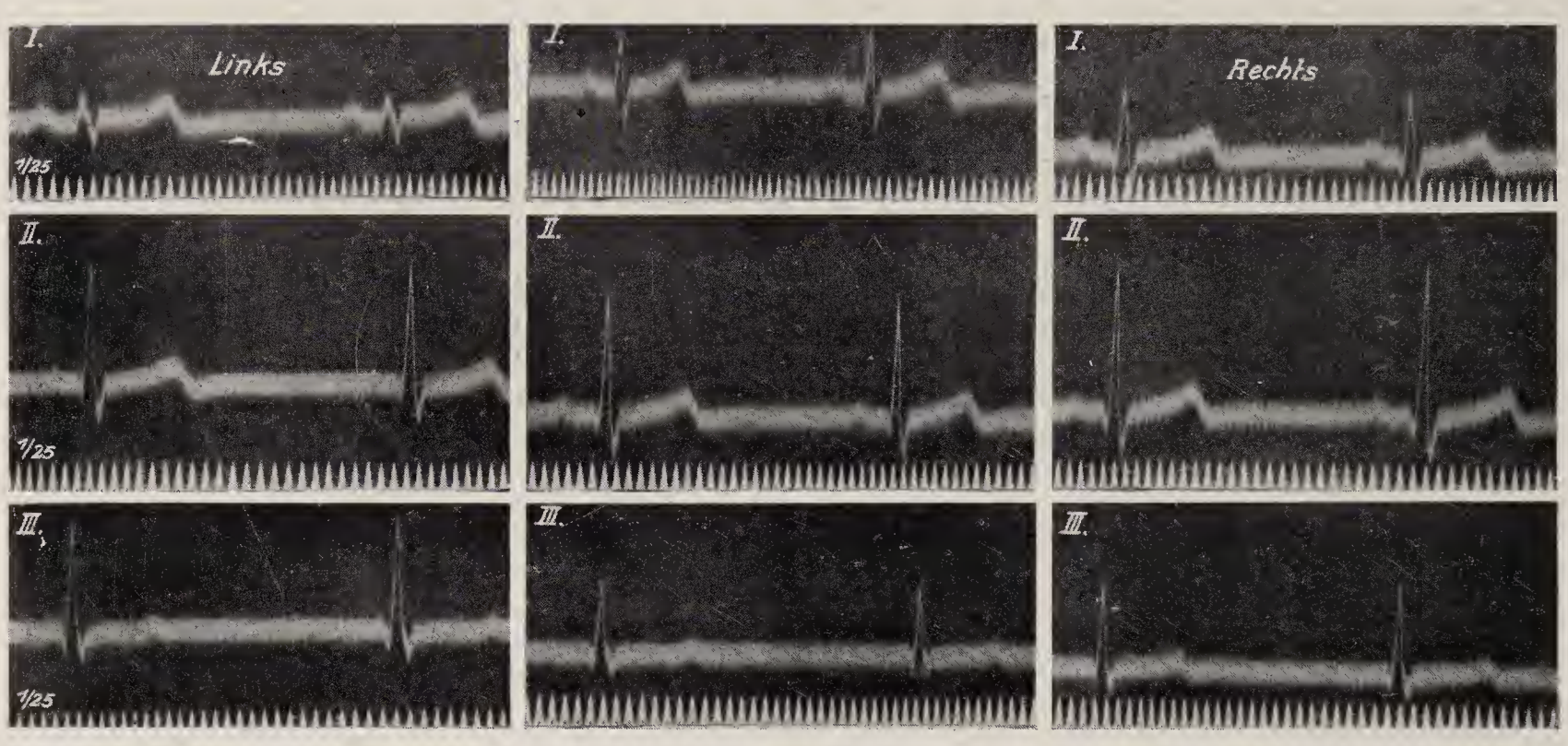

Fig. 37.

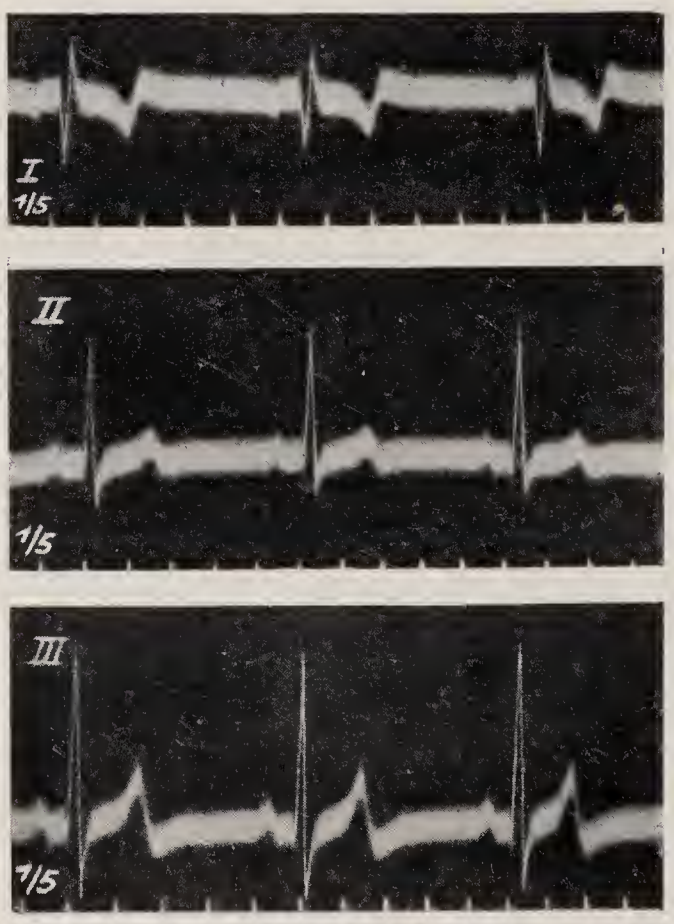

Fig. 35 ($\times$ 3/4). Veränderungen des Ekg (Abl. II) bei der Atmung; geringe resp. Arrhythmie.

Fig. 36 ($\times$ 4/5). Ekg in Rückenlage (Mitte), in linker (links) und rechter (rechts) Seitenlage in Abl. I, II u. III.

Fig. 37 ($\times$ 1/1). Ekg bei Situs inversus in Abl. I, II u. III.

Fig. 38 (× 3/4).

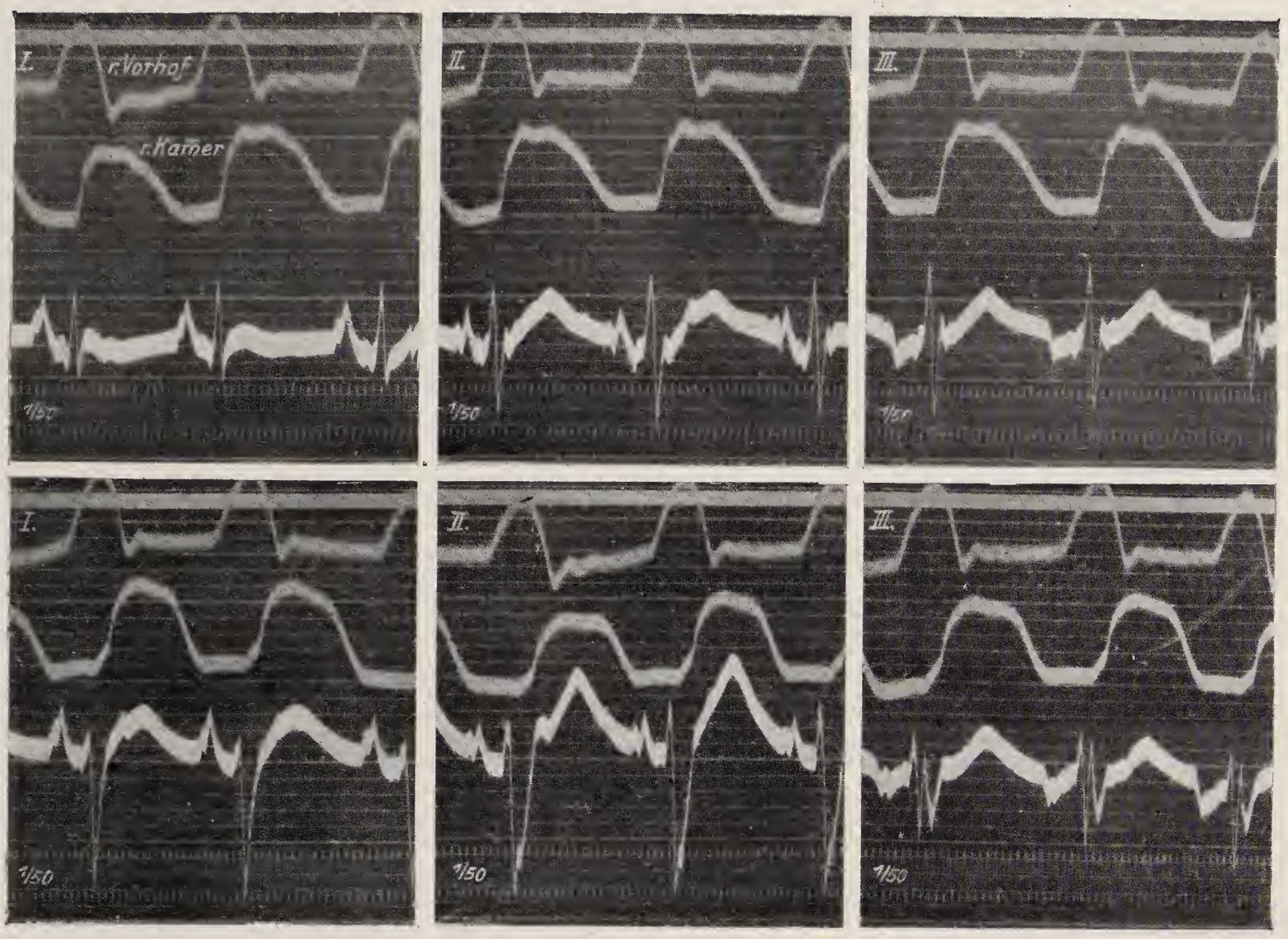

Hundeherz. Ekg vor (obere Reihe) und nach (untere Reihe) Durchschneidung des rechten Schenkels in Abl. I, II u. III.

Fig. 39.

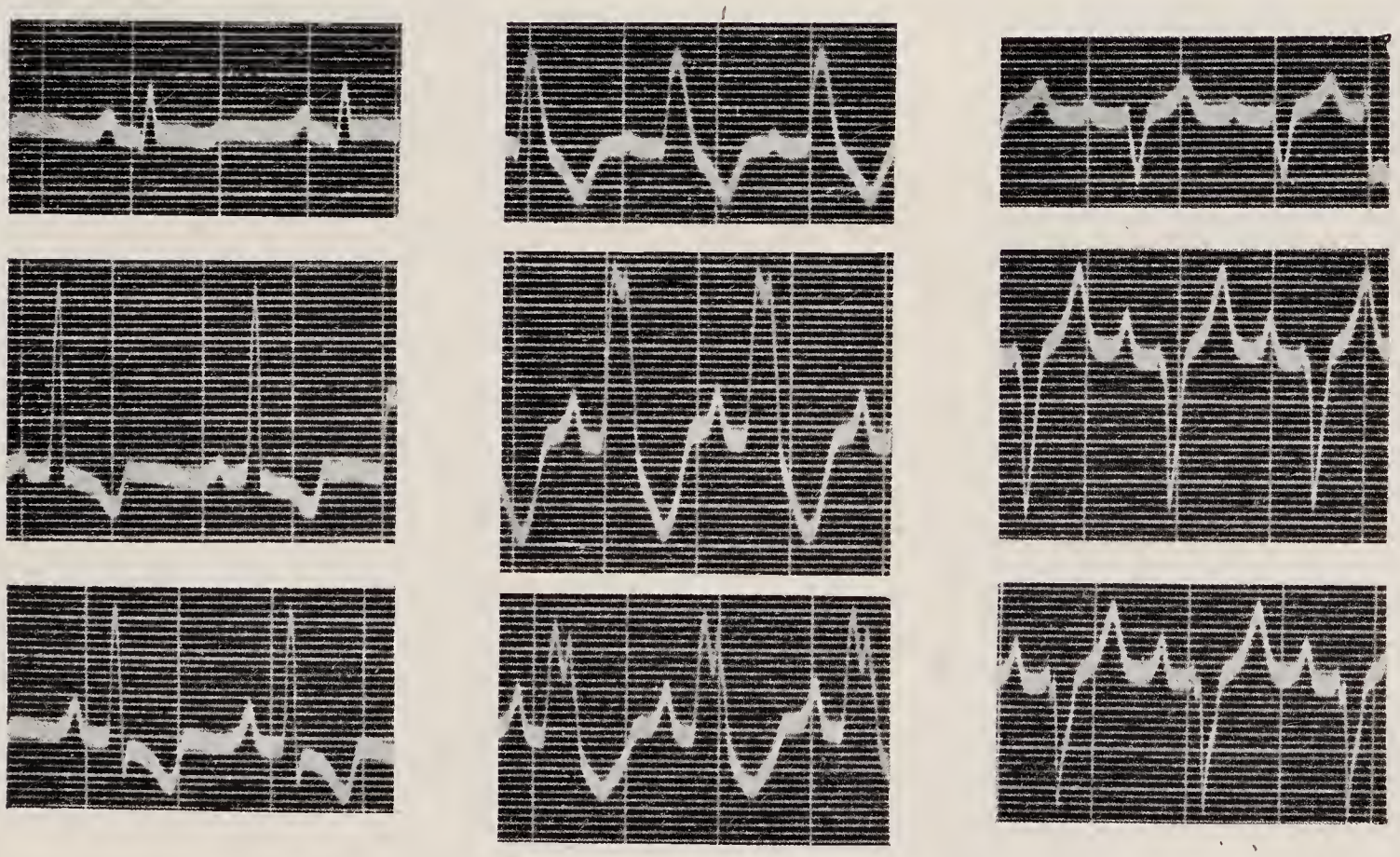

(Aus *Wilson* und *Herrmann,* Heart, 8, 229, 1921; Fig. 18.)

Hund. Ekg in Abl. I, II u. III; links normal, Mitte nach Ausschaltung des linken (Dkg), rechts nach Ausschaltung des rechten Hauptschenkels (Lkg).

Fig. 40.

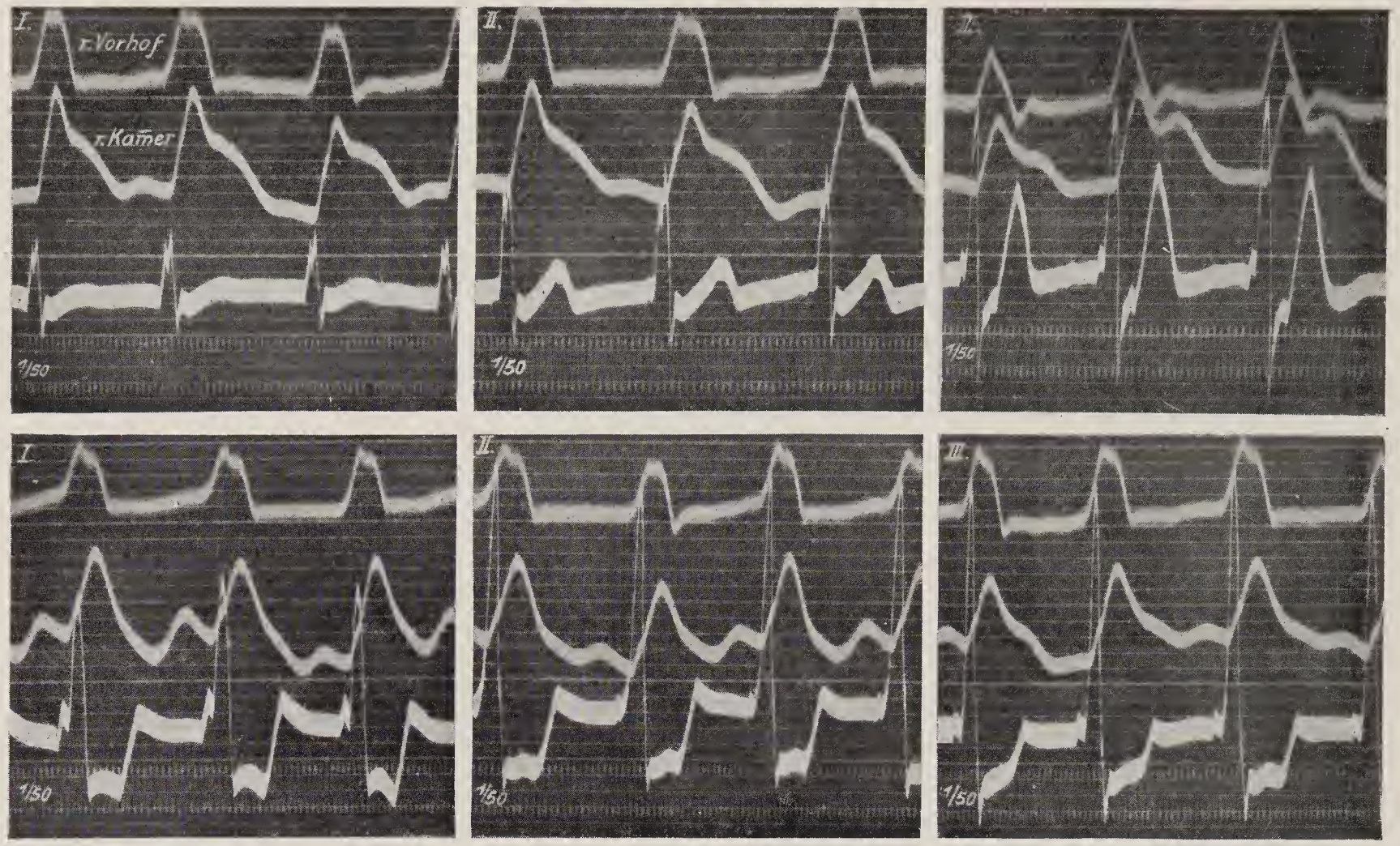

Fig. 41.

Fig. 42.

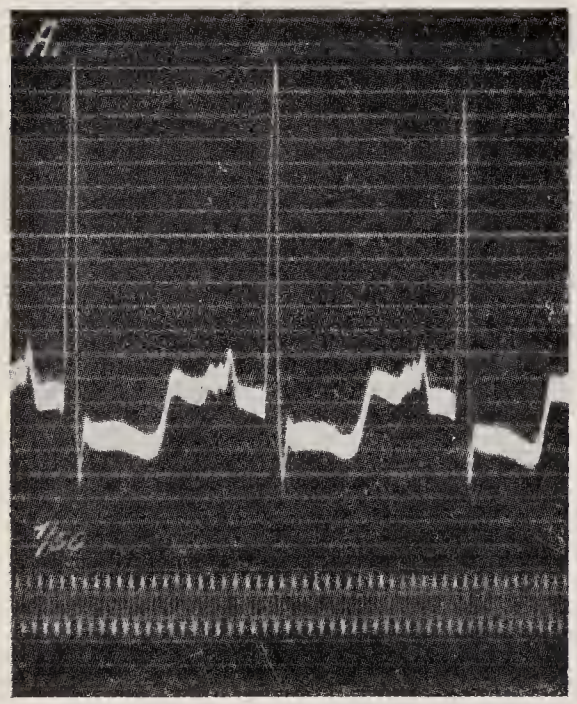

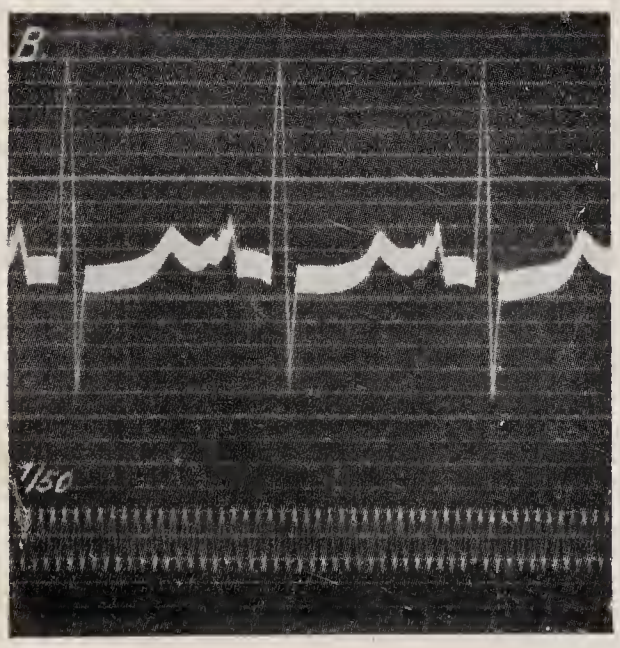

Fig. 40 ($\times$ 3/4). Im A-V Rhythmus schlagendes Hundeherz, oben vor, unten nach Durchschneidung des linken Hauptschenkels in Abl. I, II u. III.

Fig. 41 (Aus *Rothberger* u. *Winterberg,* Z. f. d. ges. exp. Med., 5, 264, 1917; Fig. 4 b u. d). A vor, B nach Durchschneidung des vorderen Astes des linken Schenkels. R wird kleiner, S größer. Abl. Anus - Ösophagus.

Fig. 42 (Z. f. d. ges. exp. Med., 5, 264, 1917; Fig. 13 b u. d). A vor, B nach Durchschneidung des hinteren Astes des linken Schenkels. R wird größer, S kleiner. Abl. Anus - Ösophagus.

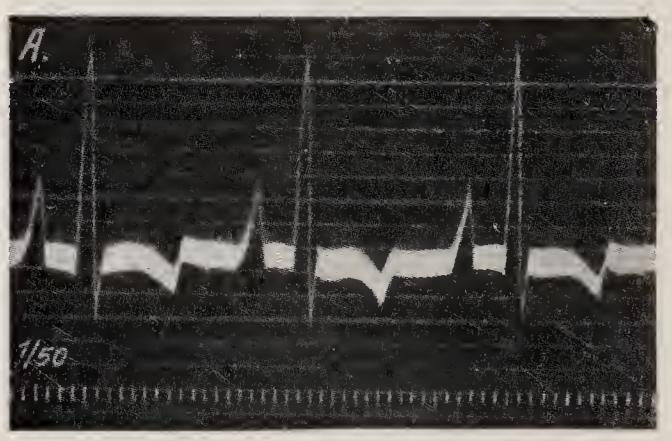

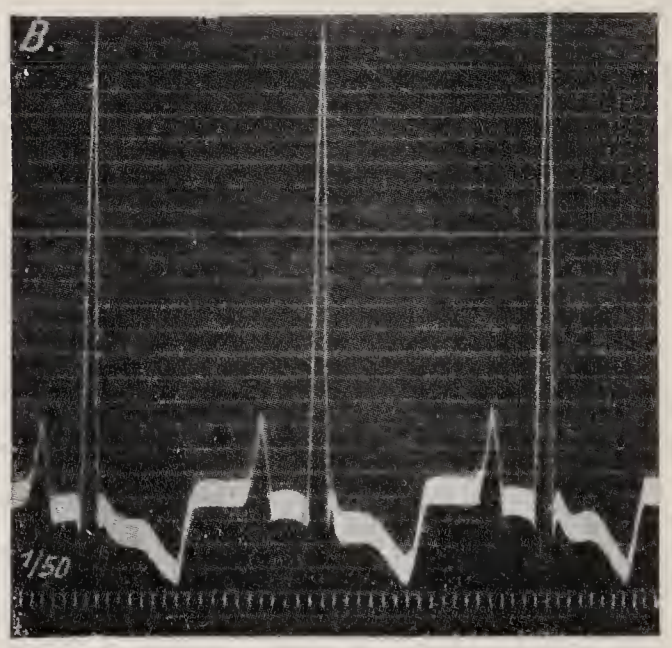

Fig. 43a.

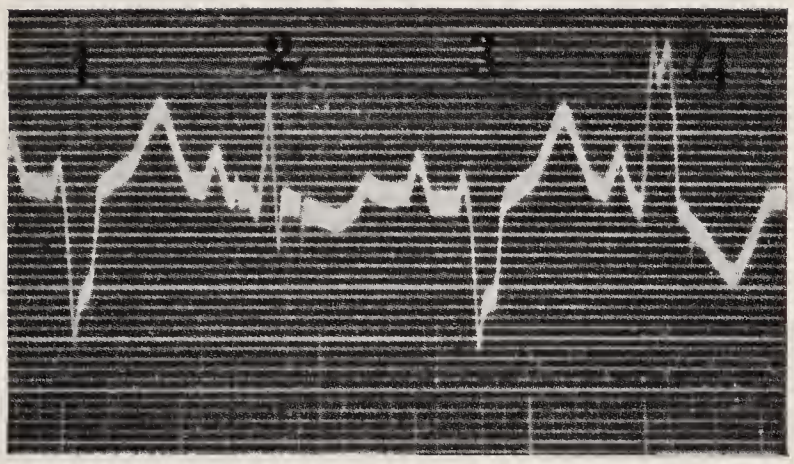

(Nach *Wilson* und *Herrmann,* Heart, 8, 229, 1921; Fig. 2 u. 8.) — 43a (*W.* u. *H.;* Fig. 8 × 7/6).

Abl. II. Rechter Schenkelblock. 1 und 3 = Lkg, 4 = Dkg durch Reizung der rechten Kammer (E S), 2 = normaler Komplex erzeugt durch Interferenz des Lkg (1 und 3) mit dem durch Reizung der rechten Kammer gleichzeitig erzeugten Dkg.

Fig. 43b.

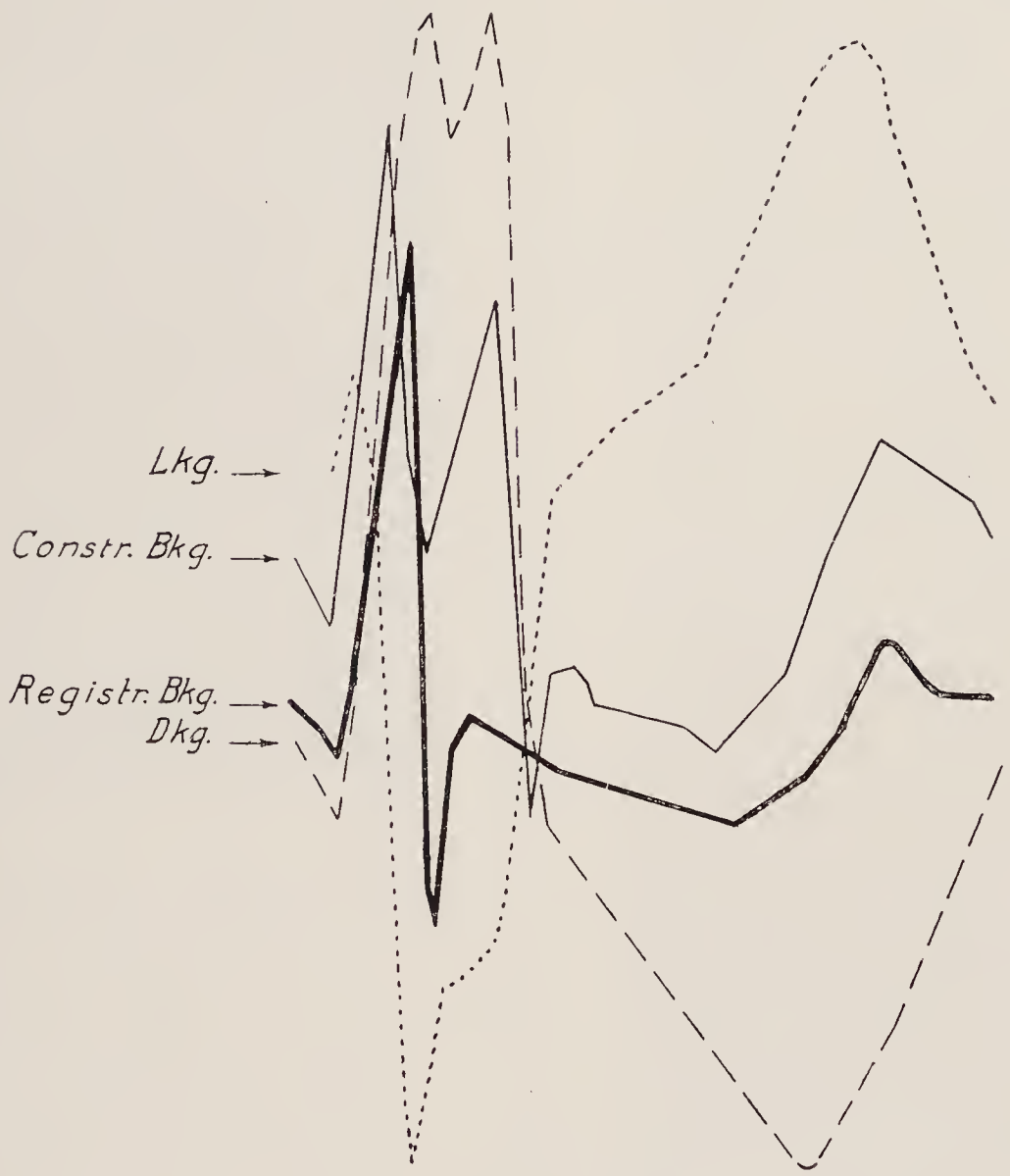

(*W.* u. *H.;* Fig. 2 × 4/5.)

Lkg (punktiert) entspricht Komplex 1 und 3 in Fig. 43a. Dkg (gestrichelt) = Komplex 4 in Fig. 43a. Beide sind zeitlich richtig untereinander gezeichnet. Registr. Bkg (stark ausgezogen) = Komplex 2 in Fig. 43a. Konstr. Bkg (schwach ausgezogen) ist aus Lkg und Dkg durch algebraische Addition erhalten. Übereinstimmung von konstruiertem und registriertem Bkg.

Fig. 44.

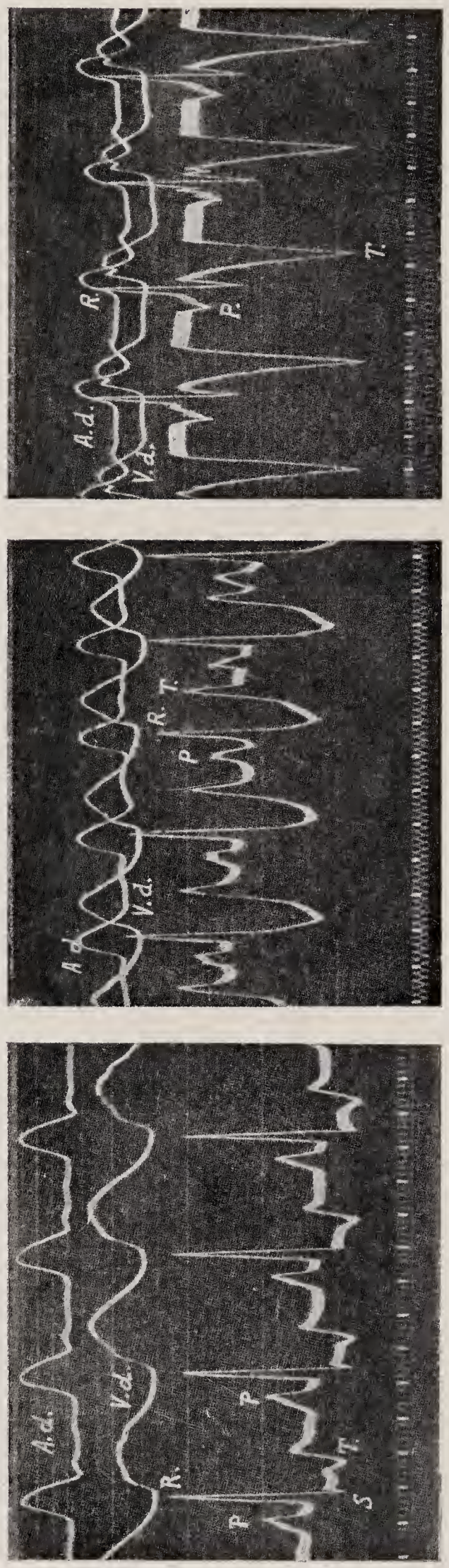

(Aus *Winterberg*, Med. Klinik, 1911, Nr. 20, 21; Fig. 9a, b, c.)
Suspensionskurven von rechtem Vorhof, rechter Kammer und Ekg (Hund). Links Ekg nach Durchschneidung von Vagus und Accelerans. Mitte nach Reizung des rechten, rechts nach Reizung des linken Accelerans.

Fig. 45.

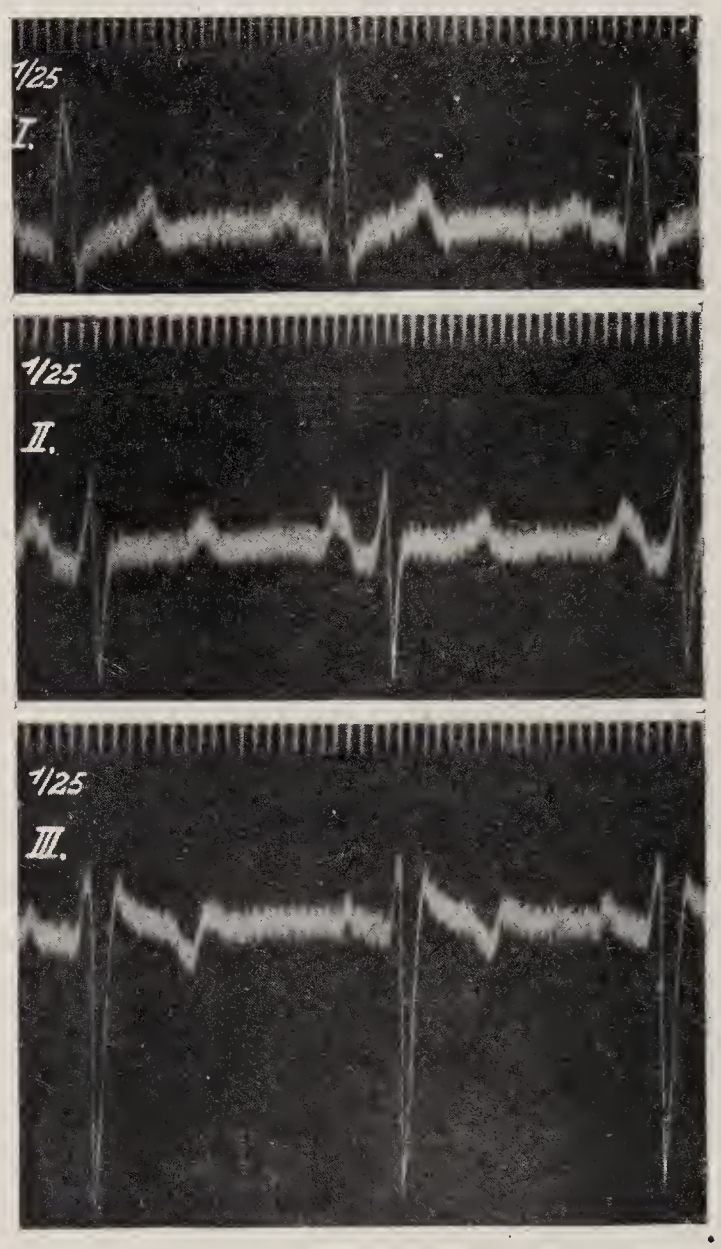

Ekg in Abl. I, II u. III von einem Patienten mit Aortenstenose. Q_I vorhanden, Q_{III} fehlt. T_I und T_{III} gleichgerichtet mit R_I und S_{III}.

Fig. 46.

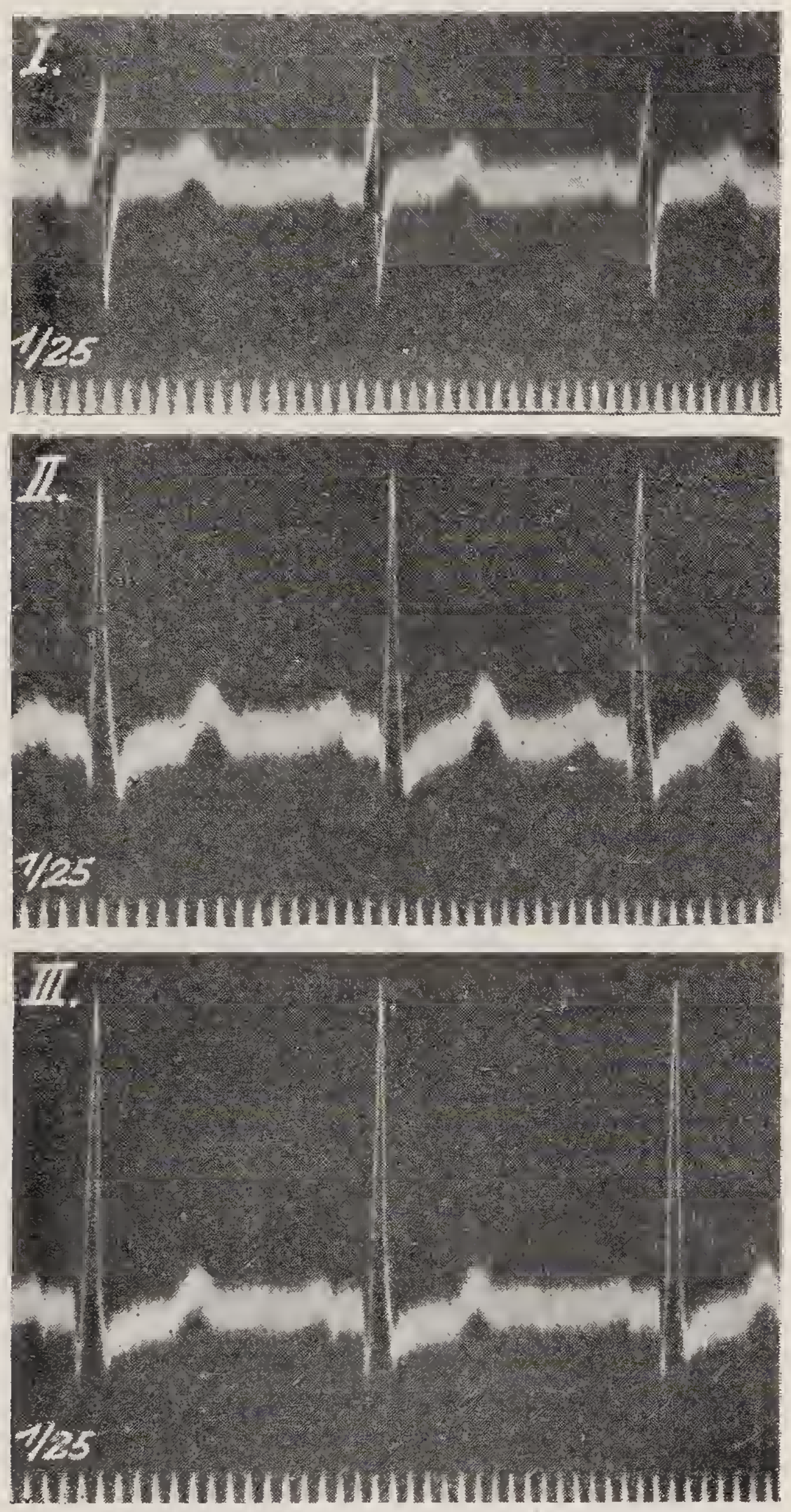

Ekg in Abl. I, II u. III bei Mitralinsuffizienz und -stenose.

Fig. 47.



(Aus *Wenckebach*, Unregelmäßige Herztätigkeit; Fig. 84.) Starke Atemarrhythmie bei einem 11jährigen Jungen. Zeitangaben in $^1/_{30}$ Sek.

Fig. 48.

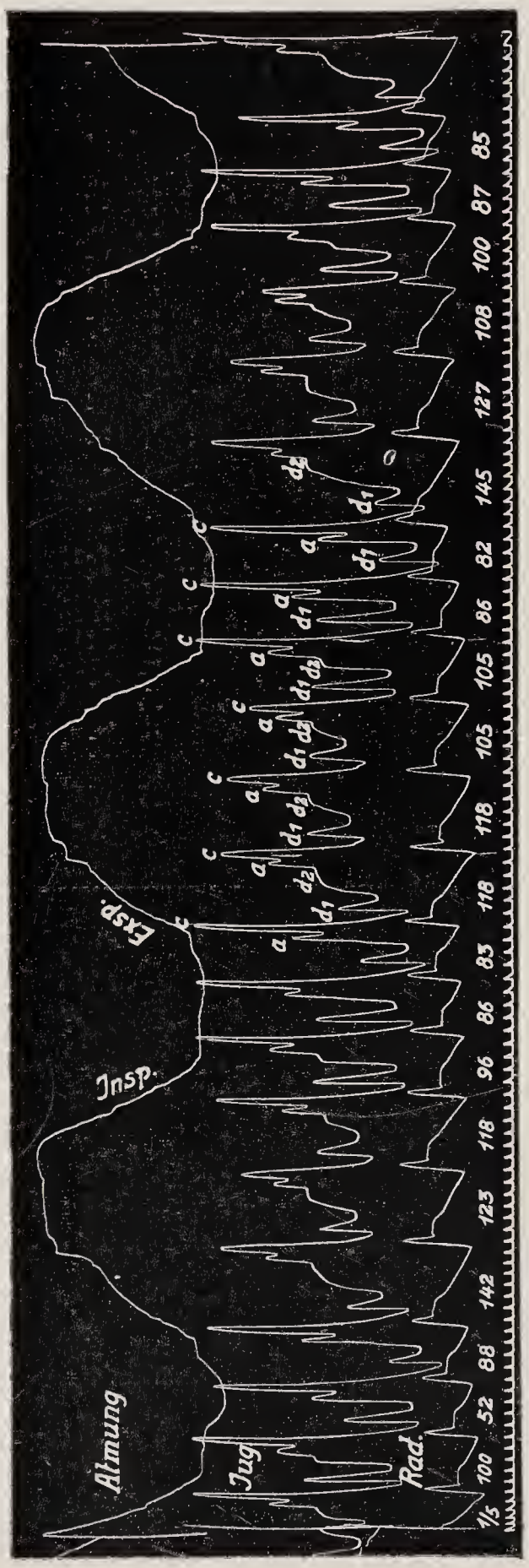

Respir. Arrhythmie bei einem 17jährigen Jüngling.

Fig. 49 ($\times$ 4/5).

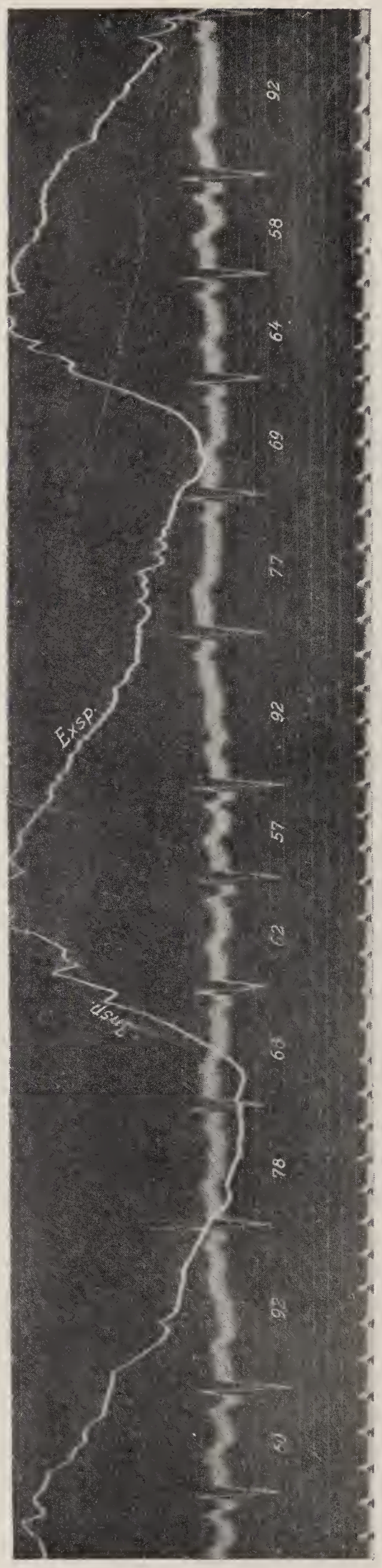

Resp. Arrhythmie. Ekg (Abl. III).

Fig. 50.

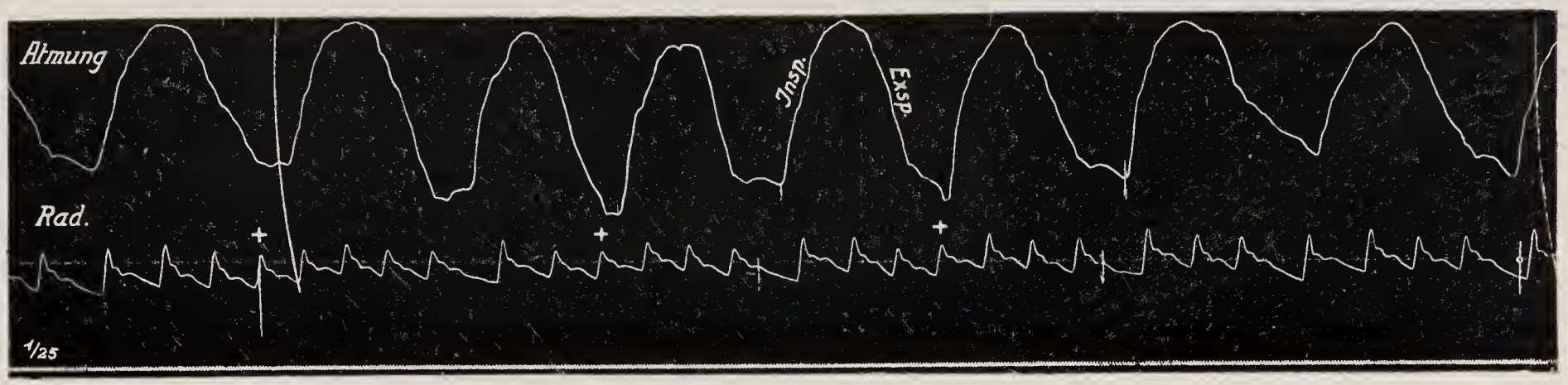

Resp. Arrhythmie.
An den bezeichneten Stellen fehlt die exspiratorische Verlangsamung.

Fig. 51 ($\times^4/_5$).

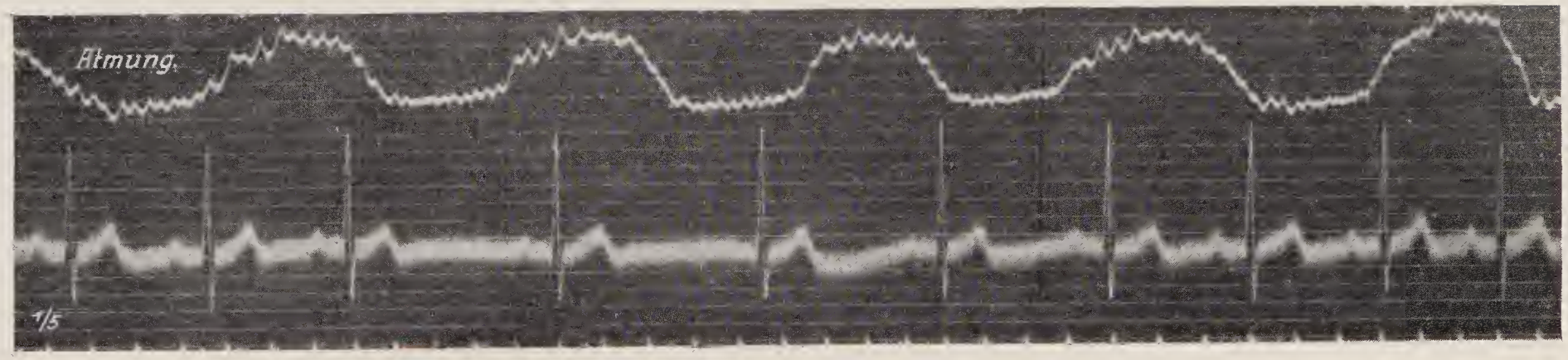

Nach 10 Kniebeugen langwellige über mehrere Atemphasen erstreckte Frequenzschwankungen. (In der Ruhe resp. Arrhythmie.)

Fig. 52.

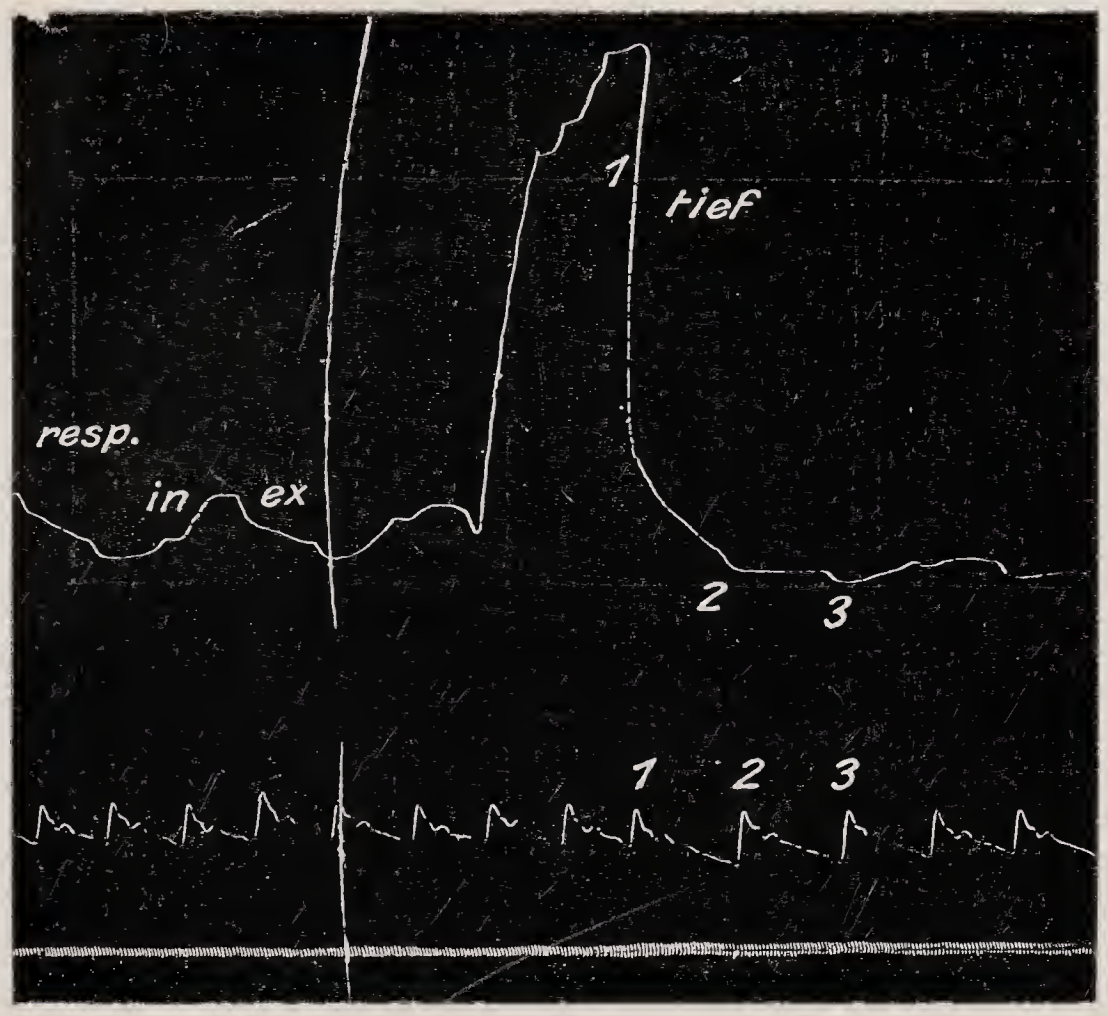

Fig. 52. (Aus *Wenckebach,* Unregelmäßige Herztätigkeit; Fig. 85.)

Starke Pulsverlangsamung nach tiefer Inspiration im Beginn der Ausatmung. Vorher geringe resp. Arrhythmie.

Fig. 53. (Aus *Wenckebach,* Unregelmäßige Herztätigkeit; Fig. 86.)

Starke Pulsverlangsamung nach tiefer Inspiration. Vorher geringe Atemarrhythmie. Während des Anhaltens der Atmung bei x noch einmal eine Verlangsamung.

Fig. 53.

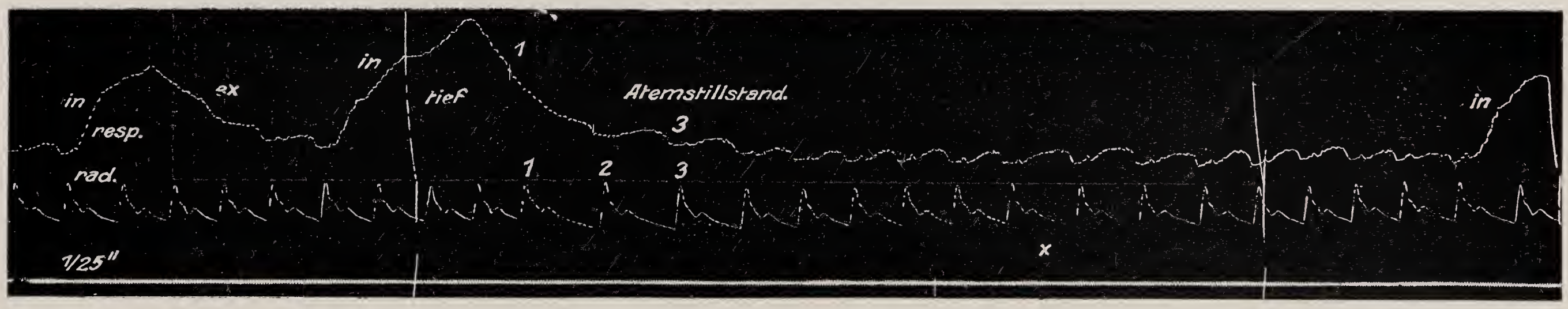

Fig. 54.

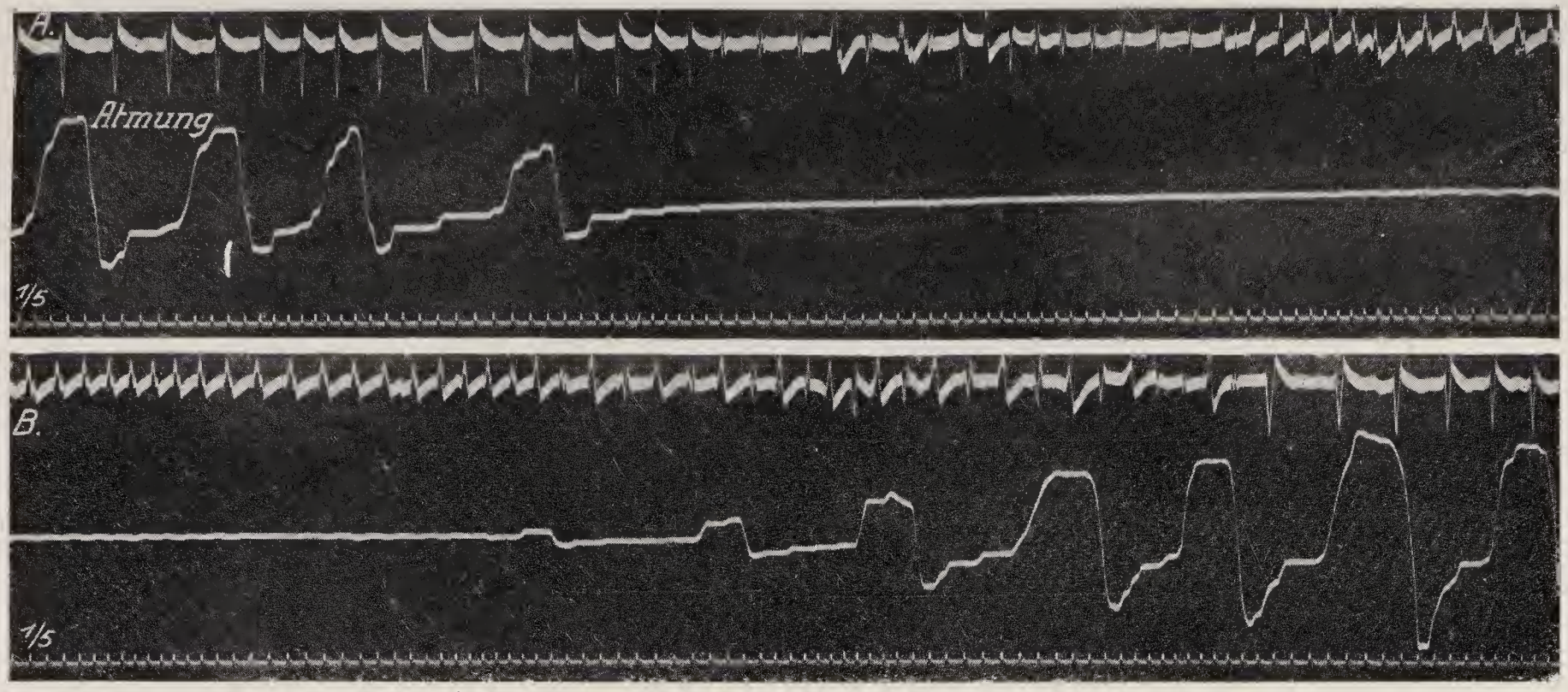

*Cheyne - Stokes*sches Atmen. Starke Pulsbeschleunigung in der apnoischen Phase und Wechsel des Schrittmachers. Auch während der Hyperpnoe wahrscheinlich kein Sinusrhythmus.

Fig. 55.

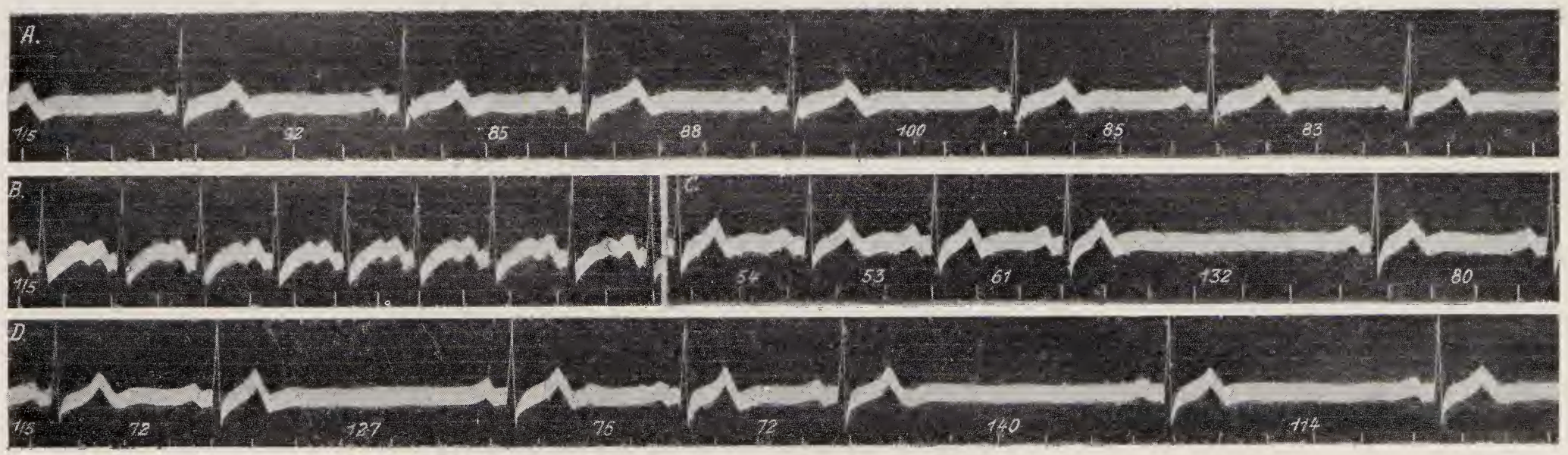

Nervöse Tachykardie.

A. Ekg (Abl. II) in Ruhe.
B. Im Stehen (orthostatische Tachykardie, 179 Schläge p. M.).
C. Nach dem Niederlegen. Vagus-Bremsung.
D. Etwas später.

Fig. 56.

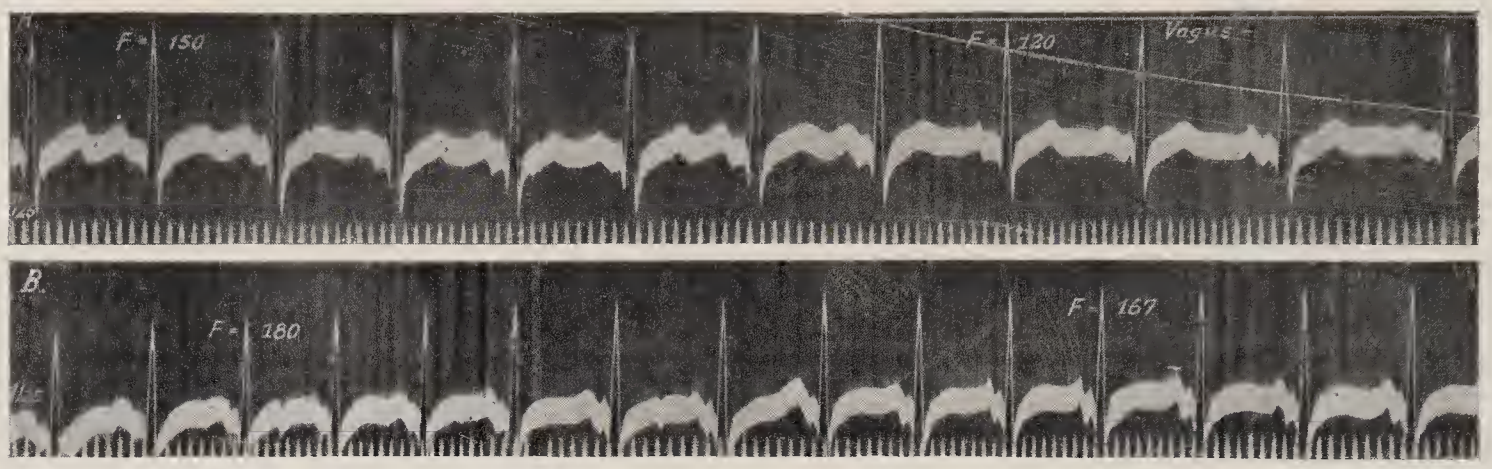

Sinustachykardie. A. In der Ruhe, 150 Schläge p. M. Verlangsamung durch Vagusdruck. B. Nach 25 Kniebeugen Frequenzsteigerung auf 180 p. M.

Fig. 57.

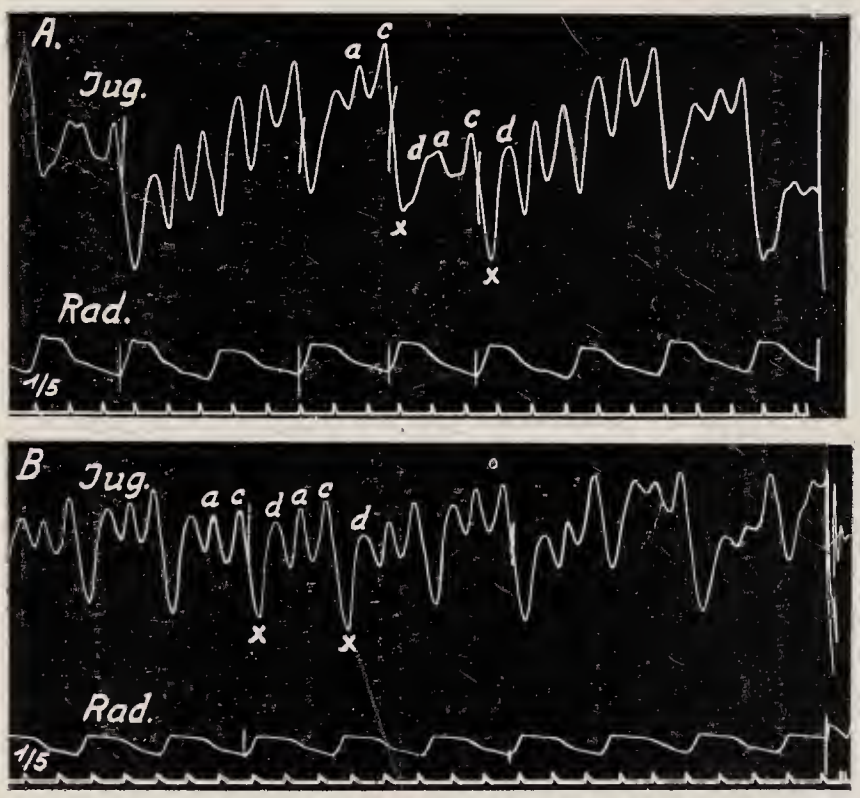

Sinustachykardie. Frequenz = 112 p. M. Im Venenpuls a, c und d, gut entwickelt. Tiefer systolischer, seichter diastolischer Kollaps. B. Bei Atemstillstand.

Fig. 58.

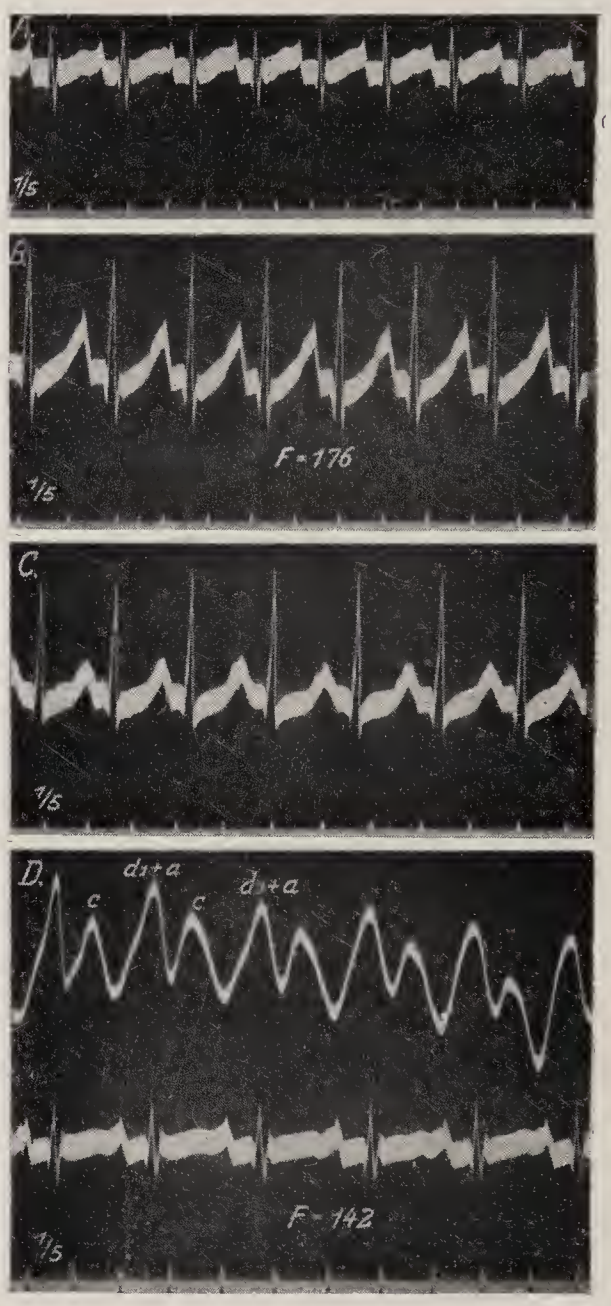

Sinustachykardie (septische Endokarditis). A, D. Abl. I, B. Abl. II, C. Abl. III. Bei höherer Frequenz (A, B, C.) Superposition von T und P.

Fig. 59.

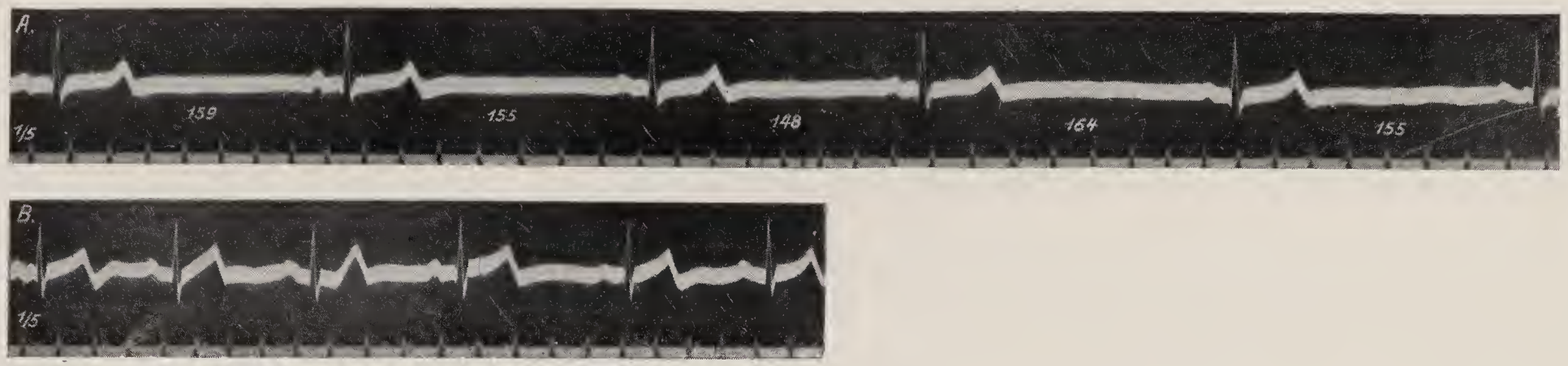

Habituelle Sinusbradykardie bei einem gesunden, kräftigen Mann.
A. Bei Ruhe.
B. Nach 30 Kniebeugen.

Fig. 60.

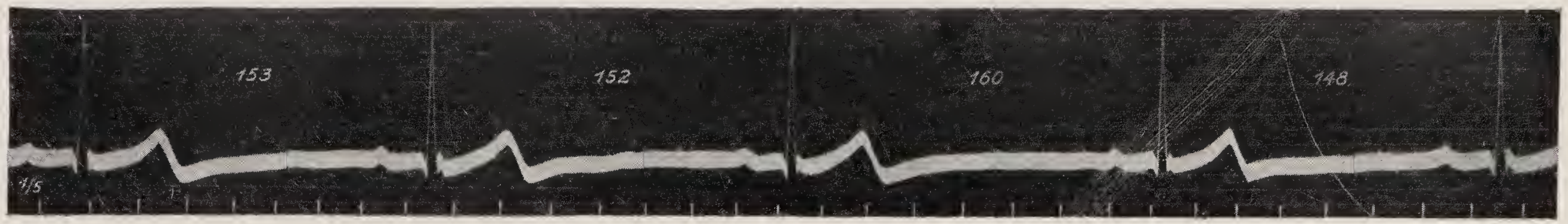

Habituelle Sinusbradykardie bei einem gesunden Soldaten. P-R = 0·2 Sek. (s. auch Fig. 65 u. 66).

Fig. 61.

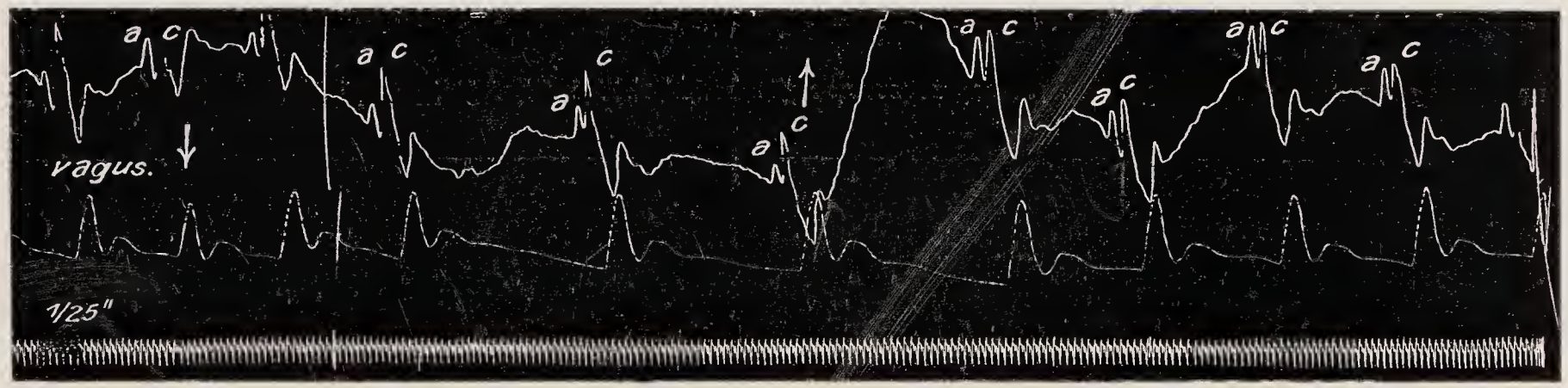

(Aus *Wenckebach*, Unregelmäßige Herztätigkeit; Fig. 65.)
Vagusdruckversuche (Diabetes bei 18jährigem Manne im Koma). Langdauernder negativ chronotroper Effekt ohne lange Herzstillstände.

Fig. 62 ($\times$ 3/4).



Ekg (Abl. II). Starker chronotroper und schwacher dromotroper Effekt bei Druck auf den linken Vagus.

Fig. 63 ($\times$ 3/4).



Ekg (Abl. II). Vagusdruck rechts, langer, nur von einem Schlage unterbrochener Herzstillstand.

Fig. 64 ($\times$ 4/5).

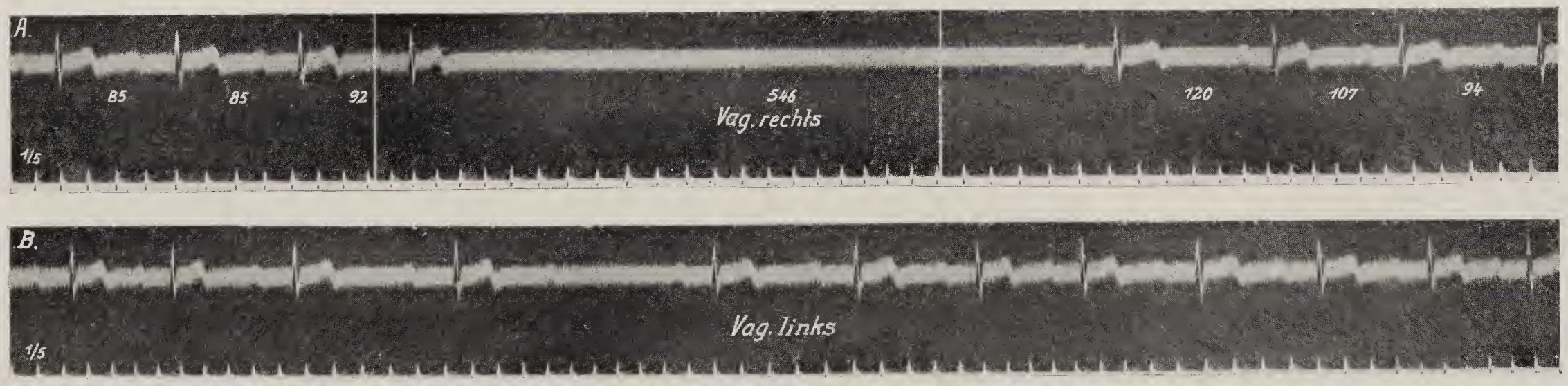

Ekg (Abl. II). Vagusdruckversuche bei einem Patienten mit partiellem Herzblock (P-R = 0·3—0·35 Sek.) infolge gonorrhoischer Polyarthritis.
A. Druck auf den rechten, B. Druck auf den linken Vagus.

Fig. 65.

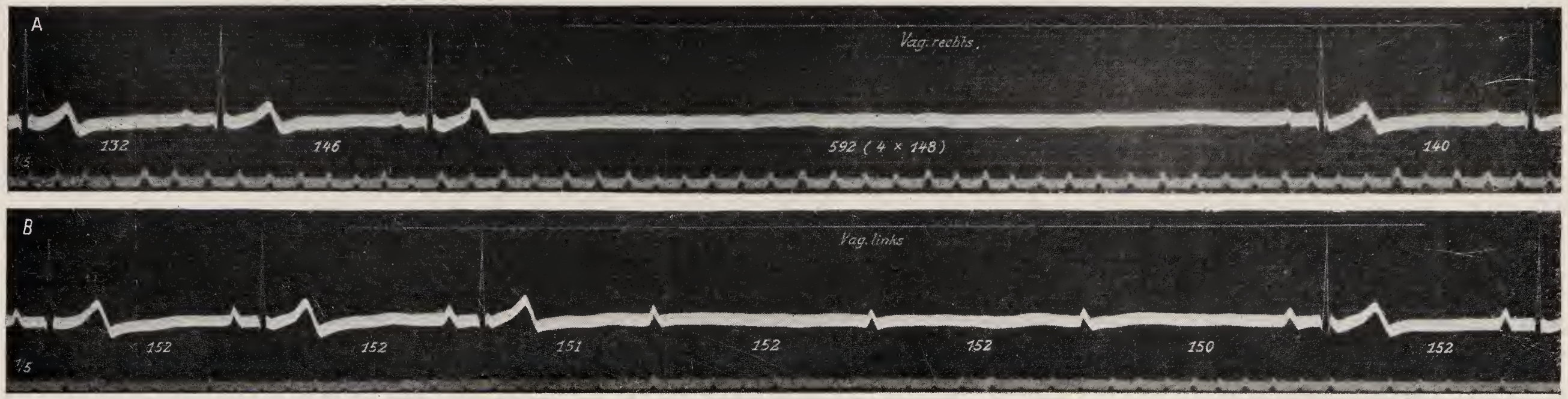

Fig. 66.



Fig. 65 u. 66 ($\times$ 2/3). Ekg Abl. II. Vagusdruckeffekte bei einem Bradykardiker nach zweitägiger Digitalisverabreichung.
In Fig. 65B rein dromotrope Wirkung. In Fig. 66 Herzstillstand durch 7·8 Sek. mit Bewußtseinsverlust.

Fig. 67.



(Aus *Wenckebach,* Unregelmäßige Herztätigkeit; Fig. 76.)

Paradoxer Vagusdruckeffekt bei einem Basedowkranken. Während des Druckes geringe Beschleunigung, nachher starke Verlangsamung.

Fig. 68.

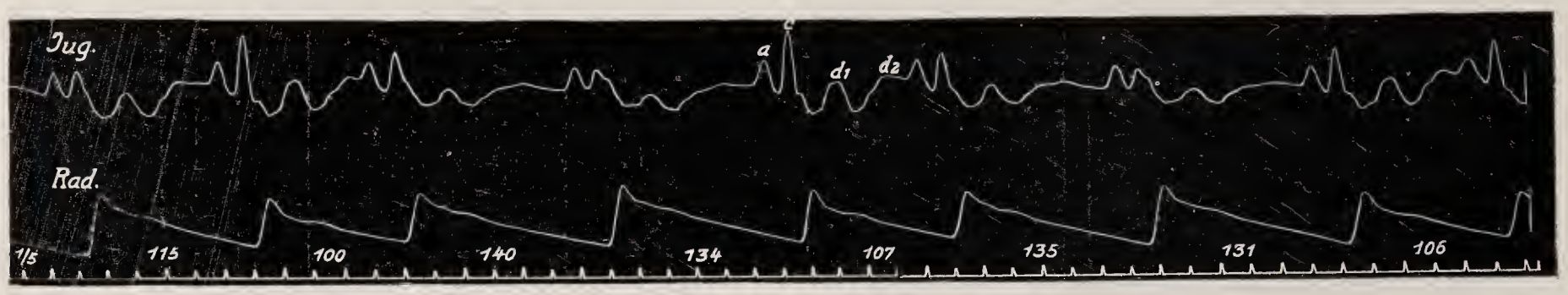

Fall von Ikterus-Bradykardie mit resp. Arrhythmie.

Fig. 69.

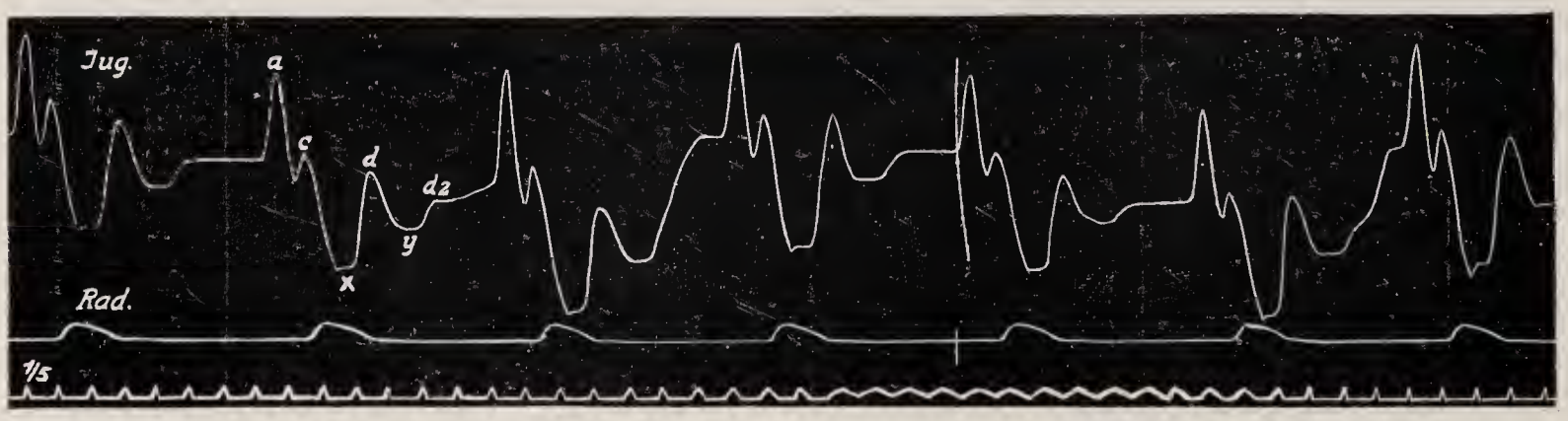

Venenpuls bei habitueller Bradykardie.

Fig. 70.

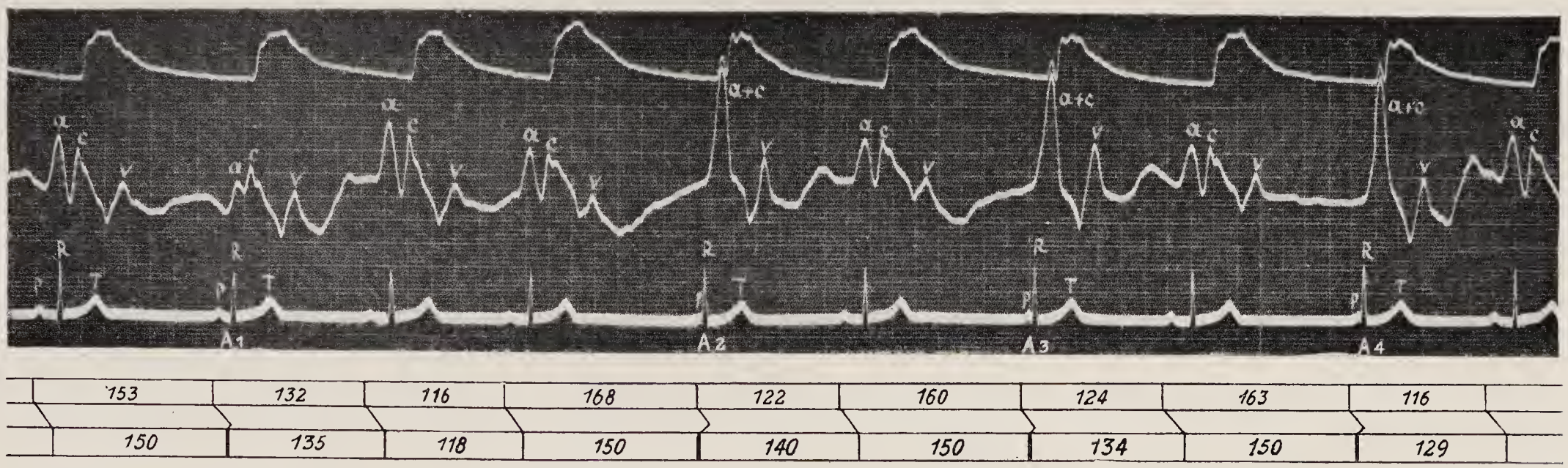

(Aus *Gallavardin, Dufourt* und *Patzetakis,* Arch. mal. d. coeur, 5, 1, 1914; Fig. 2 × 3/4. Schema und Ziffernbezeichnung hinzugefügt.)
Bei A_1, A_2, A_3 und A_4 „ventricular escape"; beim Zusammenfallen von A_s und V_s (A_2, A_3, A_4) Pfropfungswellen.

Fig. 71.

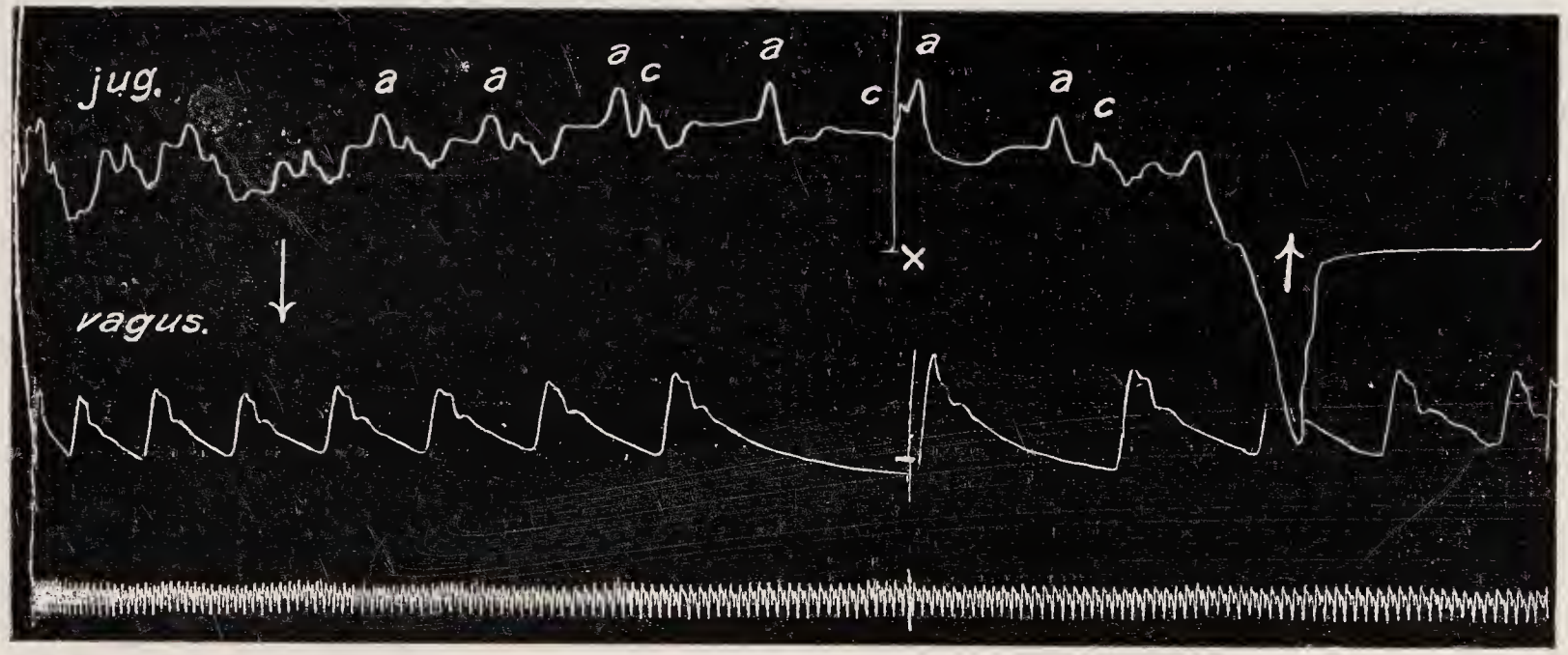

(Aus *Wenckebach,* Unregelmäßige Herztätigkeit; Fig. 69.)
Schwere Aortensklerose. Vagusdruckversuch. Negativ chronotroper und dromotroper Effekt. Vs Ausfall. Bei x automatischer Ventrikelschlag.

Fig. 72.

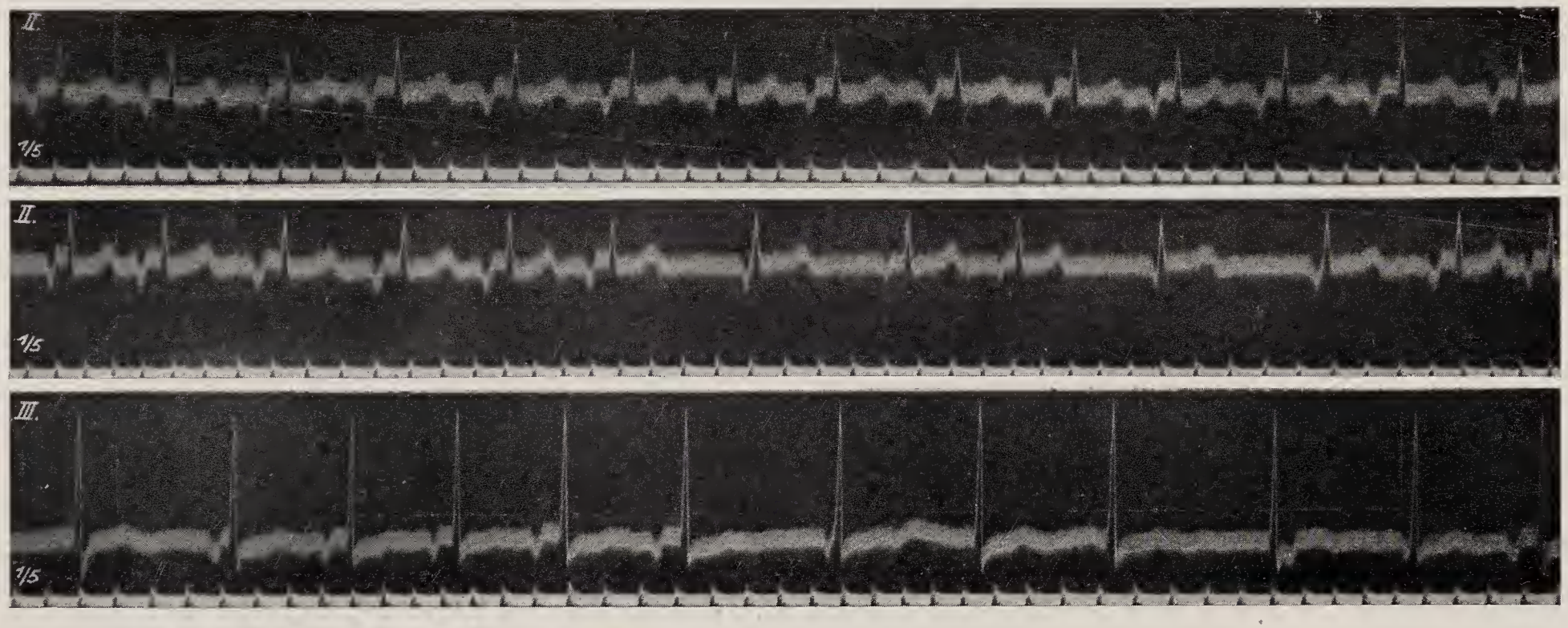

Patient mit kongenitalem Vitium (Morbus caeruleus, Situs inversus, Pulmonalstenose, Septumdefekt, reitende Aorta). Ekg in Abl. II u. III. Einzelne Ersatzsystolen und aufeinanderfolgende automatische Schläge (R_{10} u. R_{11} mittlere, R_7-R_{11} untere Kurve).

Fig. 73 ($\times$ 4/5).

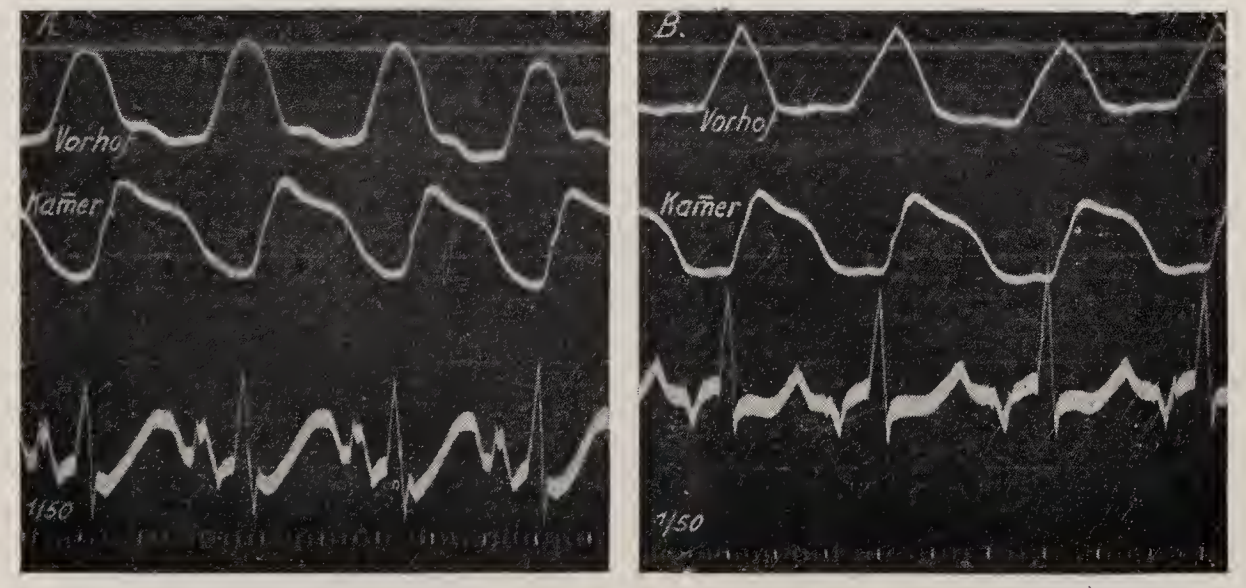

Hund. Experimentell erzeugter Koronarsinusrhythmus. Suspensionskurven von r. Aurikel, r. Kammer und Ekg (Abl. Anus-Ösophagus).

A. Nach Durchschneidung der Vagi und Accelerantes. F = 230 p. M.
B. Nach Kühlung des S K. F = 200 p. M. P invertiert, P-R länger, A-V Distanz kürzer als in A.

Fig. 74.

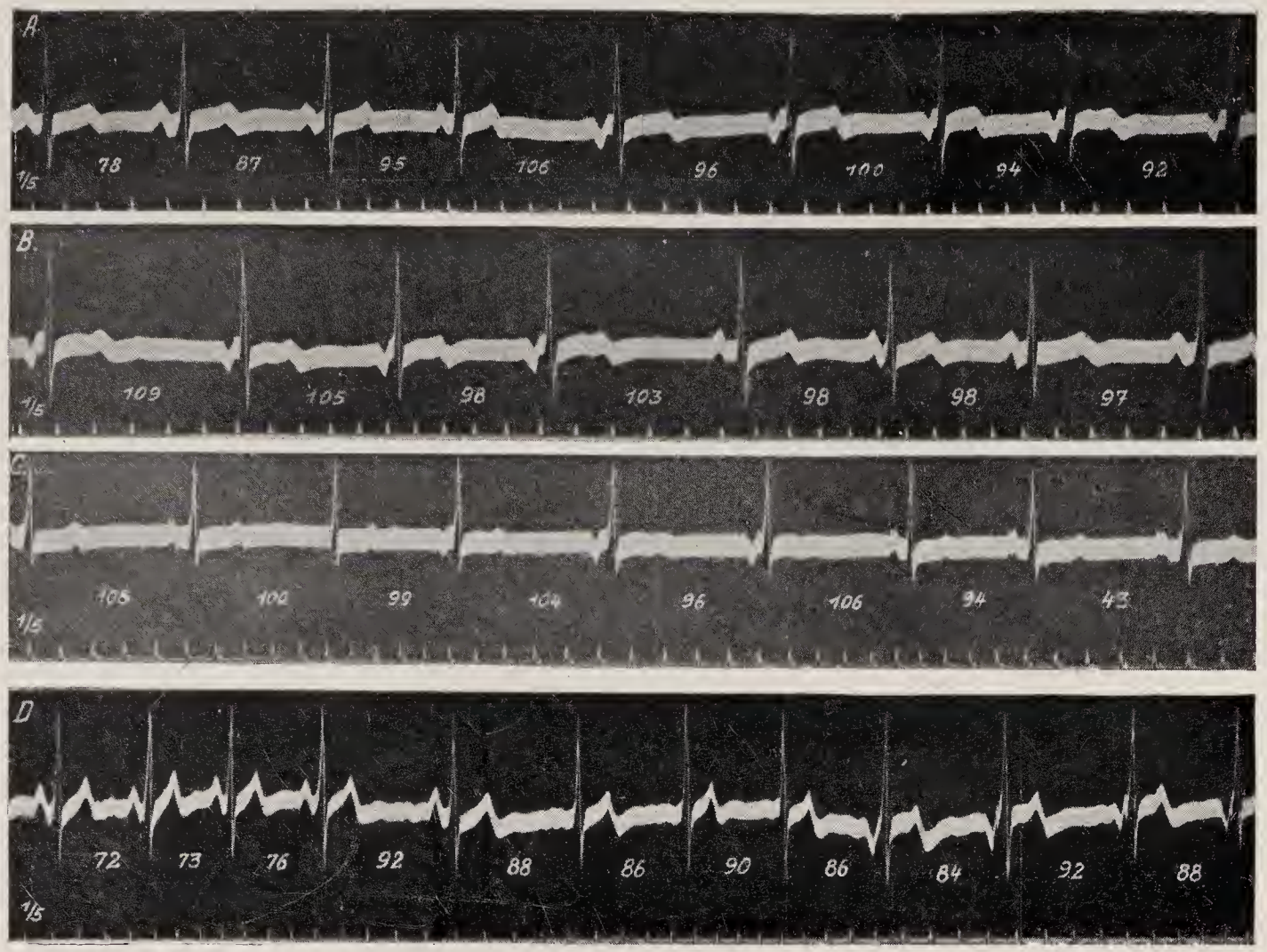

Fig. 74 ($\times$ 3/4). Sinusrhythmus wechselnd mit oberem Knotenrhythmus. Die Ablösung erfolgt gewöhnlich nach längeren Pausen. In C und D stellenweises Fehlen von P (Interferenz beider Zentren).

Fig. 75 ($\times$ 4/5). Hund. Mechanogr. (r. u. l. Vorhof, Kammer). Ekg (Anus-Ösophagus).

A. Sinusrhythmus.

B. Oberer Knotenrhythmus nach Reizung des linken Accelerans. (P negativ, P-R verkürzt.)

C. Mittlerer Knotenrhythmus (etwas später). P im Kammerkomplex versteckt.

Fig. 75.

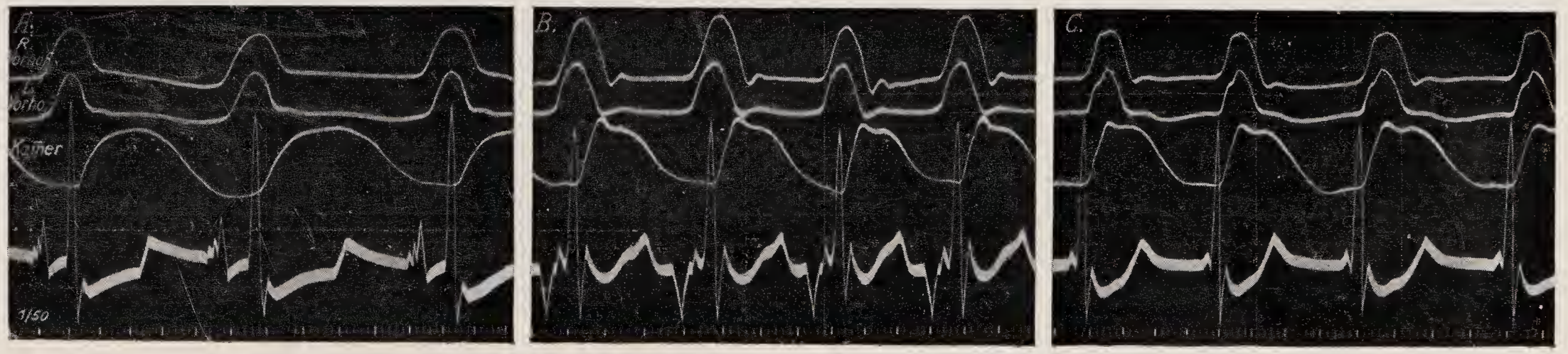

Fig. 76 ($\times$ 4/5).

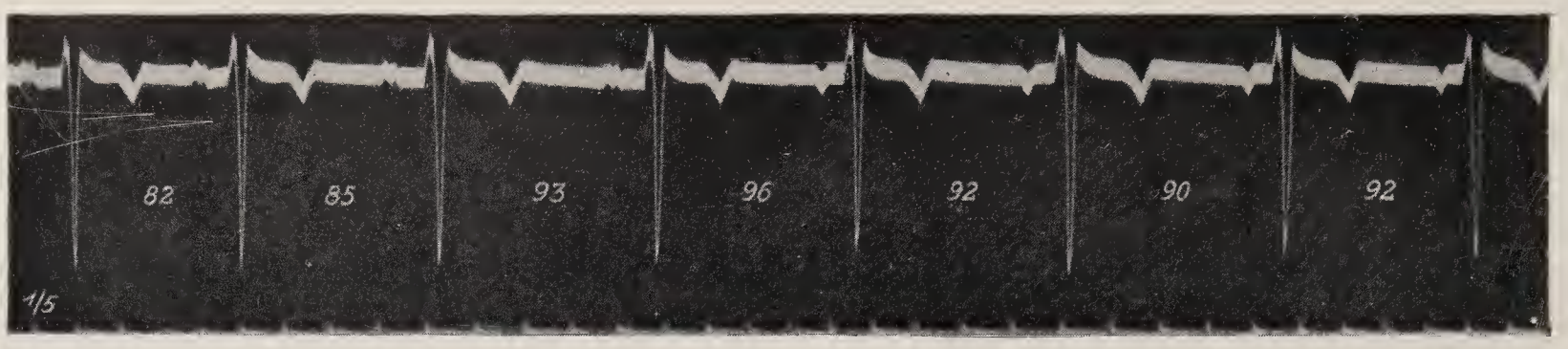

Übergang von Sinus- in oberen Knotenrhythmus mit gleichzeitiger Pulsverlangsamung.

Fig. 77 ($\times$ 4/5).

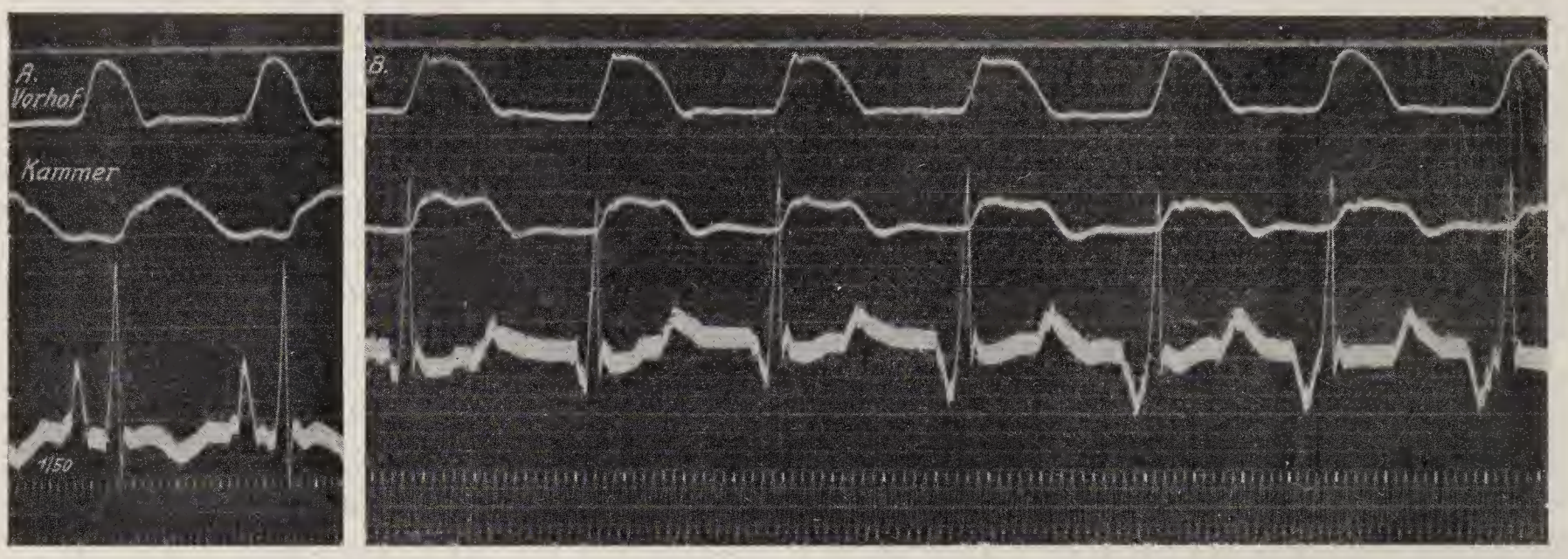

Hund. Suspensionskurven (r. Vorhof und r. Kammer). Ekg (Anus-Ösophagus).
A. Nach Durchschneidung der Herznerven. B. Nach Reizung des l. Accelerans. Das P-R Intervall wird plötzlich größer und P tritt aus R vollständig heraus.

Fig. 78 ($\times$ 4/5).

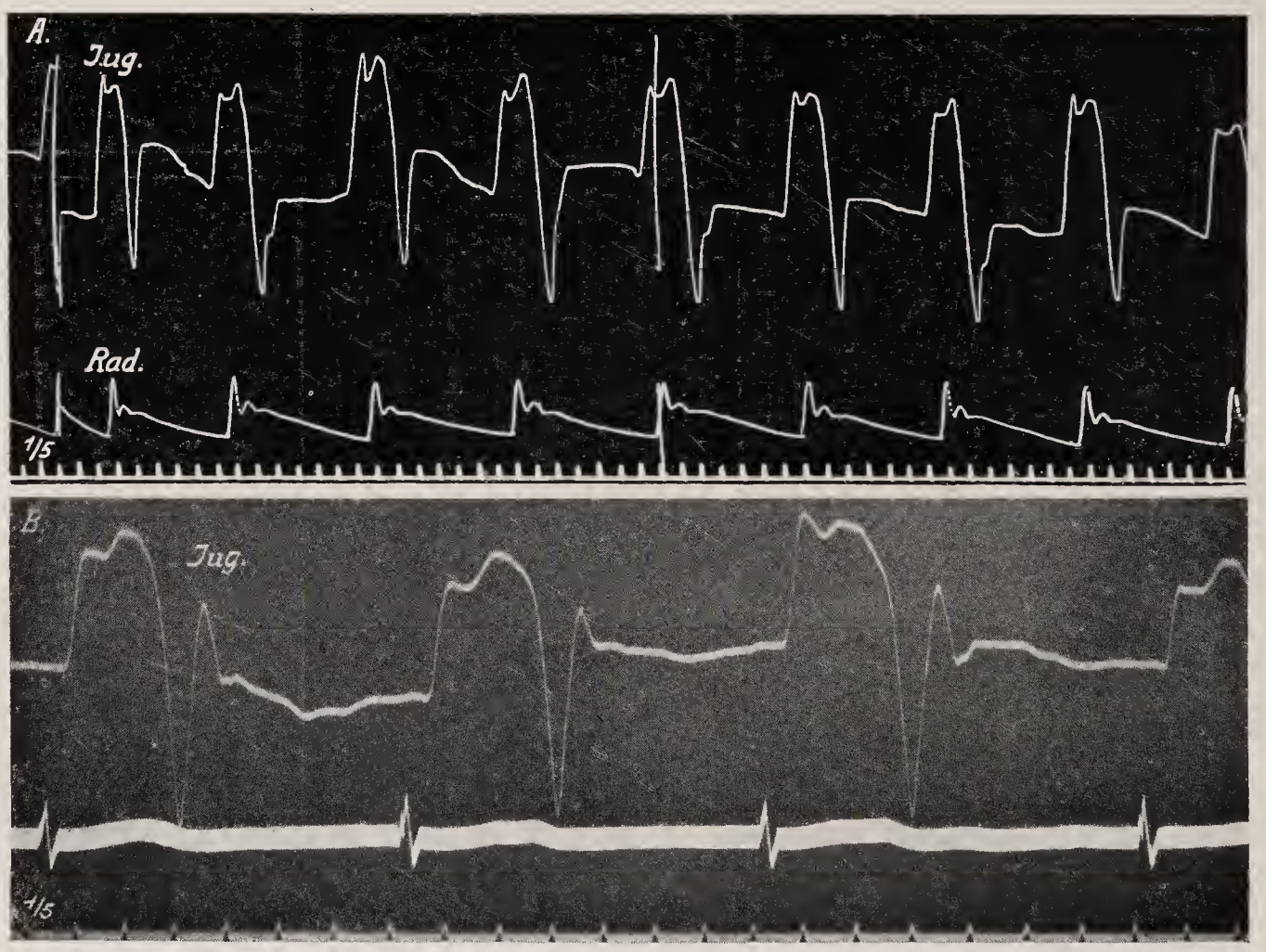

19jähriges Mädchen, Mitralinsuffizienz. Mittlerer Knotenrhythmus. F = 43 p. M.
A. Venenpuls und Radialis. B. Venenpuls und Ekg (Abl. II). Im Venenpuls hohe mesosystolische Pfropfungswellen. Kein systolischer, tiefer diastolischer Kollaps.

Fig. 79 ($\times$ 2/3).

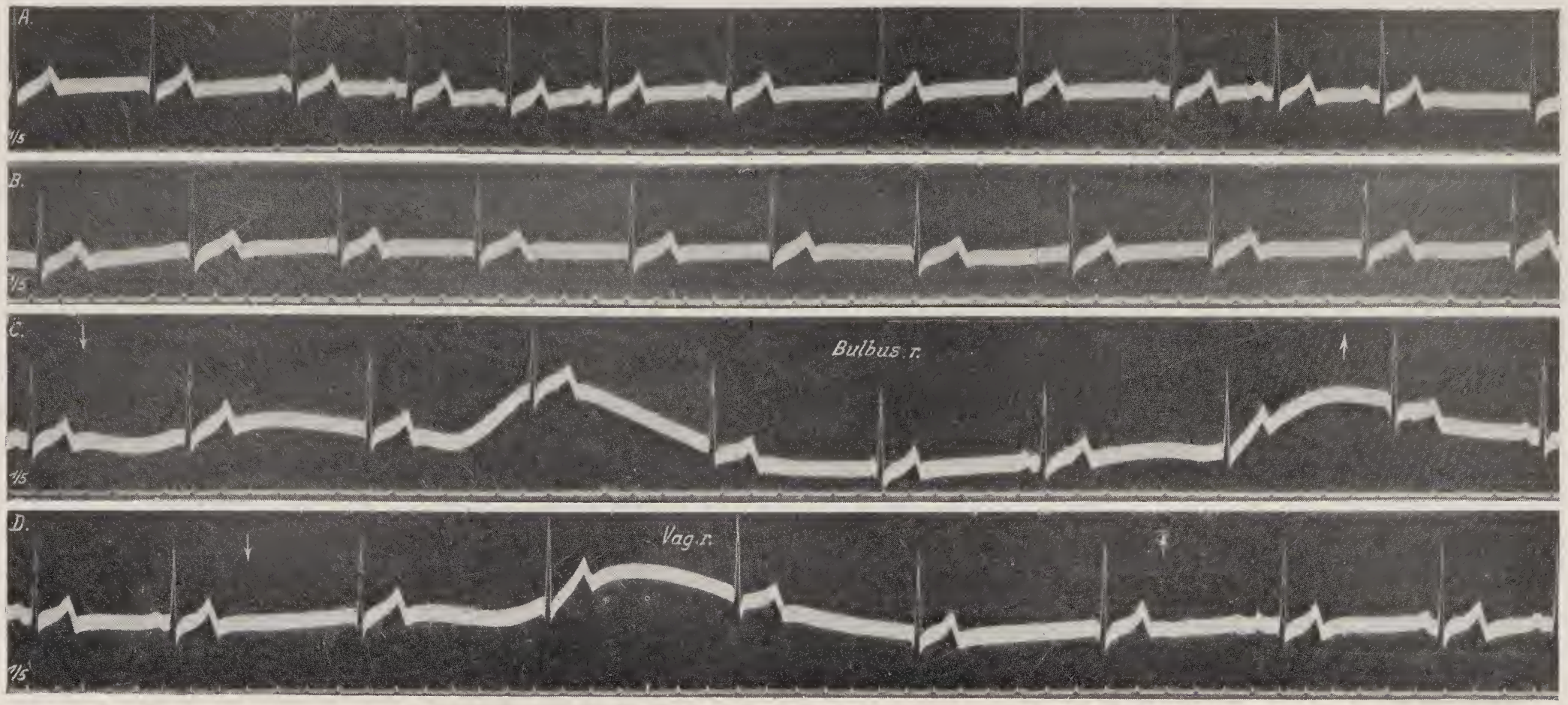

Ekg (Abl. II). 22jähriger Soldat; klagt über Herzbeschwerden. Kein Vitium. Intermittierender A-V-Rhythmus.
A. In den Perioden von Sinusverlangsamung Gruppen a-v Schläge. B. Lange Reihe a-v Schläge. C. Auftreten von A-V Rhythmus nach Bulbus-, D. nach Vagusdruck.

Fig. 80.



(Nach *Gallavardin* und *Gravier,* Arch. mal. du coeur, 14, 71, 1921, Ausschnitt aus Kurve 5.)
Übergang von Sinus- zu unterem Knotenrhythmus.

Fig. 81.

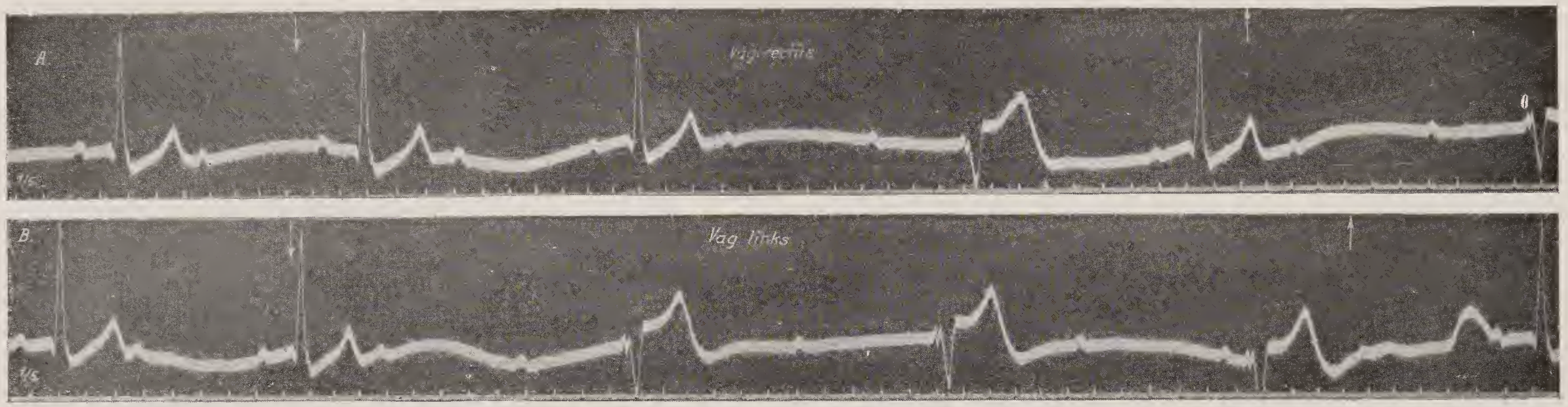

60 Jahre alter Mann. Arteriosklerose. Partieller Block (2 : 1).

A. Nach Vagusdruck rechts einzelne automatische Kammerschläge von Linkstypus.

B. Nach Vagusdruck links vorübergehende Kammerautomatie (linker Schenkelrhythmus).

Fig. 82.



58jähriger Mann mit Myodegeneratio. Nach Vagusdruck links automatische Schläge von supraventrikulärem Typus. Schrittmacher oberhalb der Teilungsstelle im A-V Knoten oder im Bündelstamm, Minutenfrequenz ca. 30.

Fig. 83 (× 2/3).

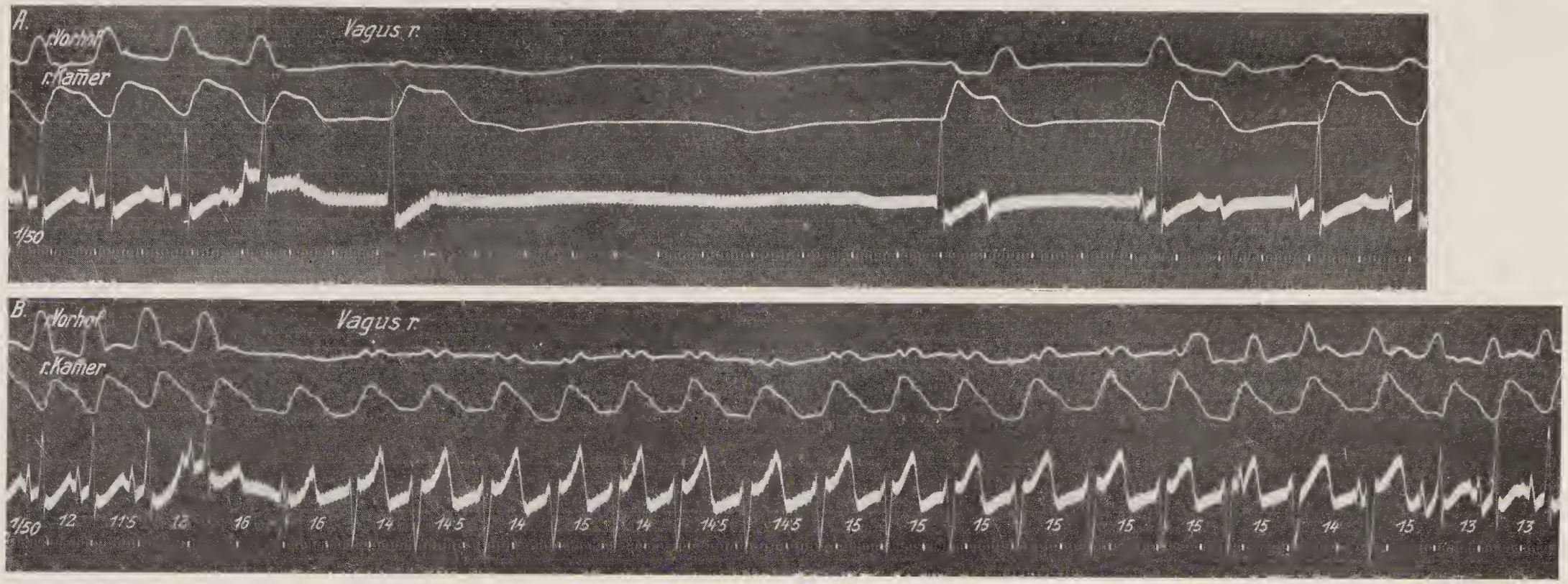

Hund. Suspensionskurve, r. Vorhof, r. Kammer. Ekg (Anus-Ösophagus).

A. Reizung des r. Vagus. Vorhof- und Kammerstillstand, unterbrochen von zwei a-v Systolen.

B. Reizung mit gleicher Stromstärke nach vorangegangener Reizung des linken Ganglion stellatum. Linker Schenkelrhythmus.

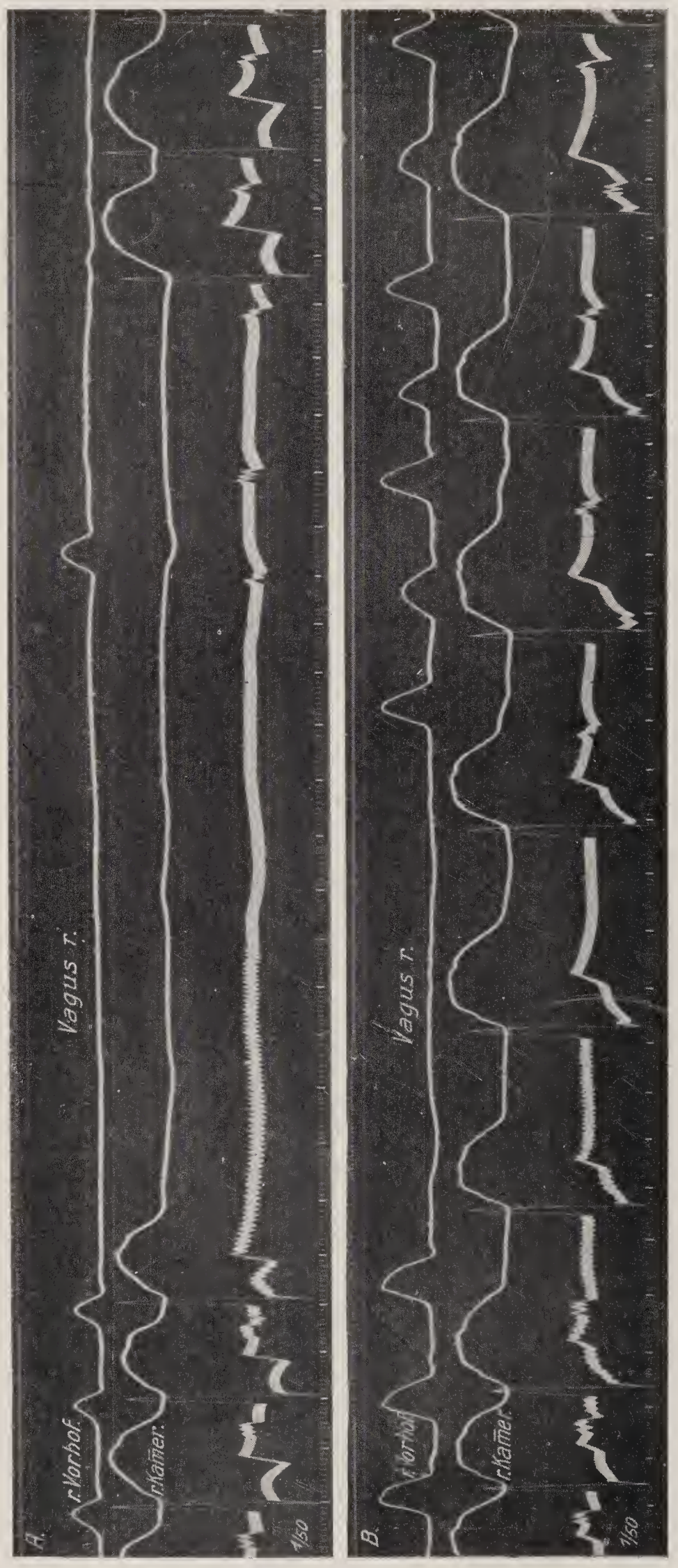

Fig. 84 ($\times$ 2/3).

Hund. Mechanogramme, r. Vorhof, r. Kammer. Ekg (Anus-Ösophagus).

A. Reizung des r. Vagus vor Strophantin.

B. Reizung des r. Vagus mit gleicher Stromstärke nach 1·5 *mg* Strophantin. Rechter Schenkelrhythmus ohne präautomatische Pause.

Fig. 85.

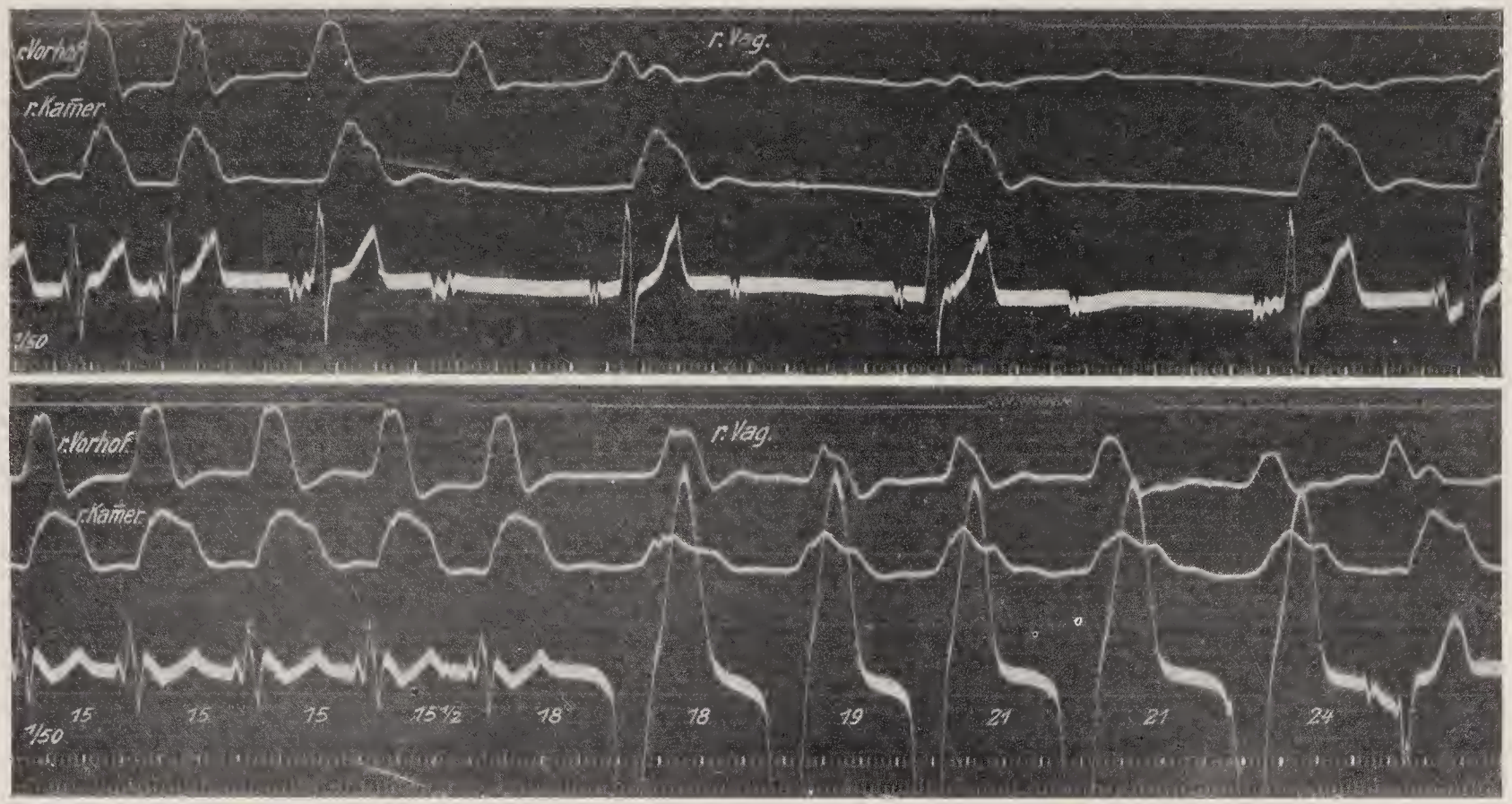

Fig. 85 ($\times$ 2/3). Hund, Ekg (A.-Ö.). Obere Kurve: Durch Reizung des linken Accelerans entstandener Knotenrhythmus wird durch Reizung des r. Vagus unterdrückt. 2 : 1 Block. Untere Kurve: Nach 0,005 $BaCl_2$ abermals Accelerans-Vagusreizung. Der Knotenrhythmus geht ohne präautomatische Pause in linken Schenkelrhythmus über.

Fig. 86.

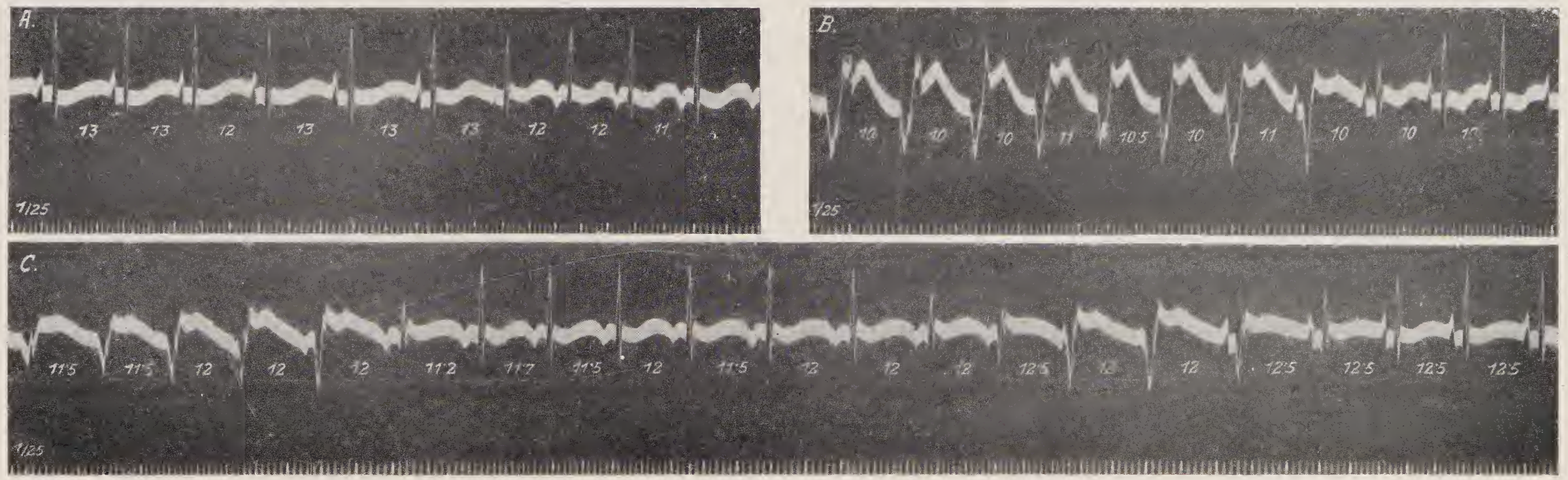

Fig. 86 ($\times$ 2/3). Hund, Ekg (A.-Ö.). Nach 0,015 $BaCl_2$ und Acceleransreizung links wiederholter Wechsel der Schrittmacherfunktion.

A. Übergang von Sinus- in A-V Rhythmus.
B. Übergang von Schenkel- in Sinusrhythmus.
C. Viermaliger Wechsel der drei beteiligten Zentren.

Fig. 87.

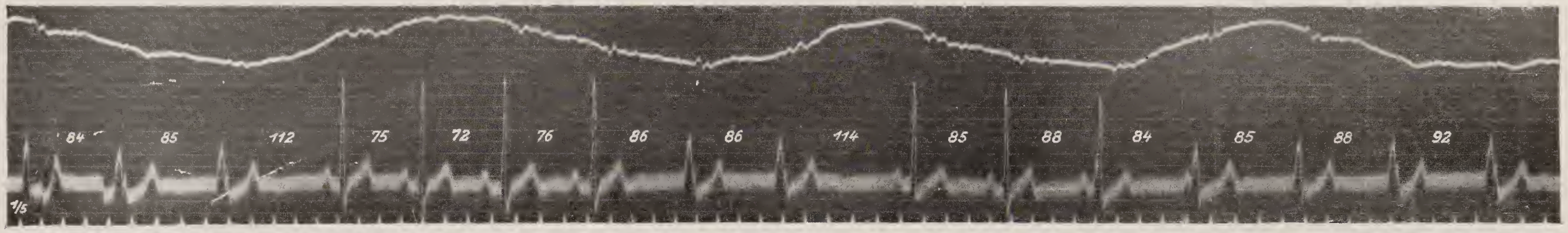

Fig. 88.

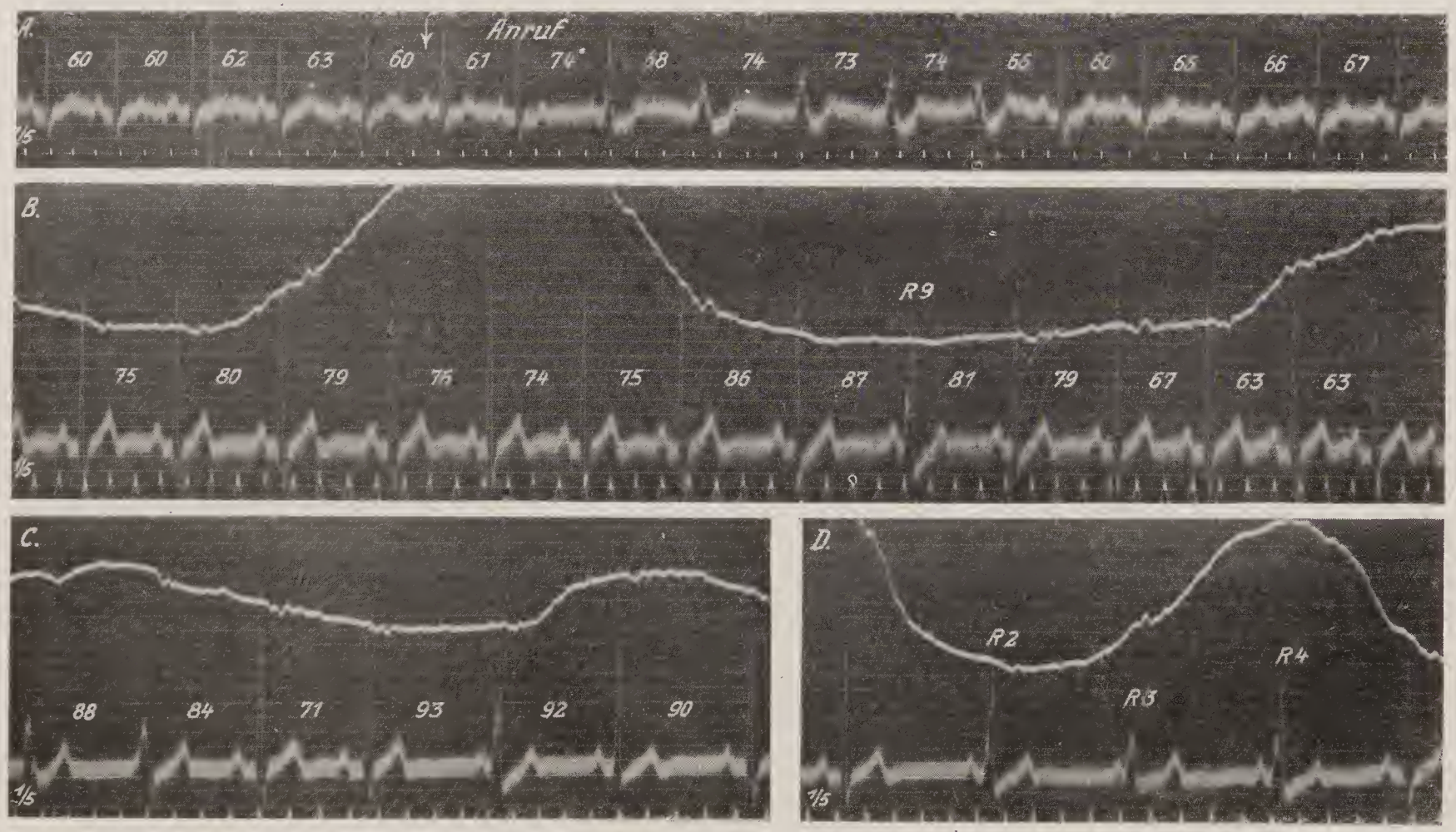

Fig. 87 ($\times$ 3/4). Atmung und Ekg (Abl. II). Spontaner Wechsel von Sinus- und Kammereigenrhythmus. Bei R_{10} und R_{12} Interferenz beider Rhythmen.

Fig. 88 ($\times$ 3/4); nämlicher Fall wie Fig. 87.

A. Der vorherrschende Sinusrhythmus wird bei Anruf unter Frequenzverlangsamung von automatischen Kammerschlägen unterbrochen. Bei R_8 Interferenz.

B. In einer langen Reihe von Sinusschlägen ist R_9 durch Interferenz mit dem versteckten Kammereigenrhythmus leicht entstellt. P-R verkürzt.

C. R_5 Interferenz mit Vorwiegen des atypischen Kammerkomplexes. R_6 nicht rein (Fehlen von S.).

D. R_3 automatischer Schlag; R_2 und R_4 Mischformen.

Fig. 89.

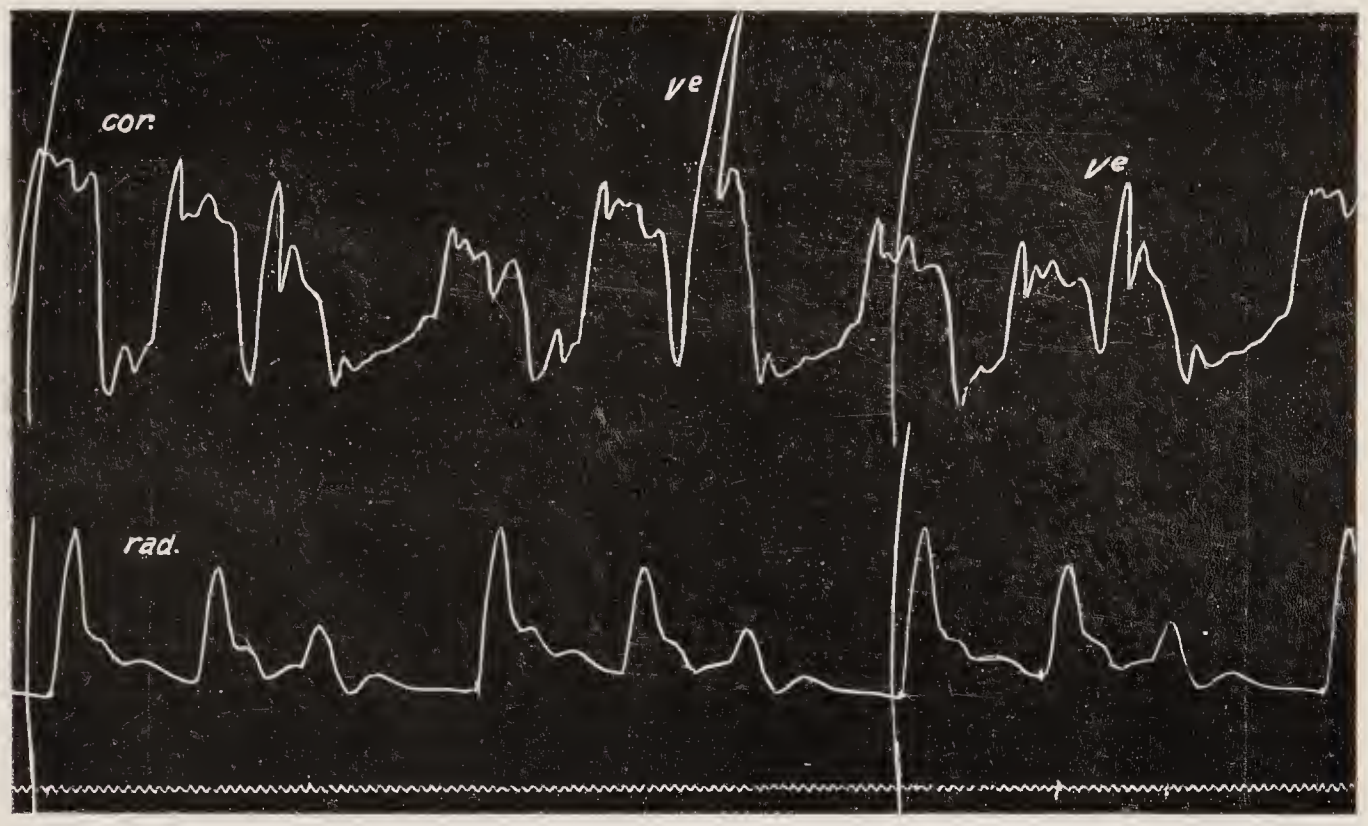

(Aus *Wenckebach,* Unregelmäßige Herztätigkeit; Fig. 16.)

Regelmäßig auftretende KES bei Aorteninsuffizienz. Das Kg der ES gibt einen höheren Ausschlag als das normale Kg.

Fig. 90 (A, B).

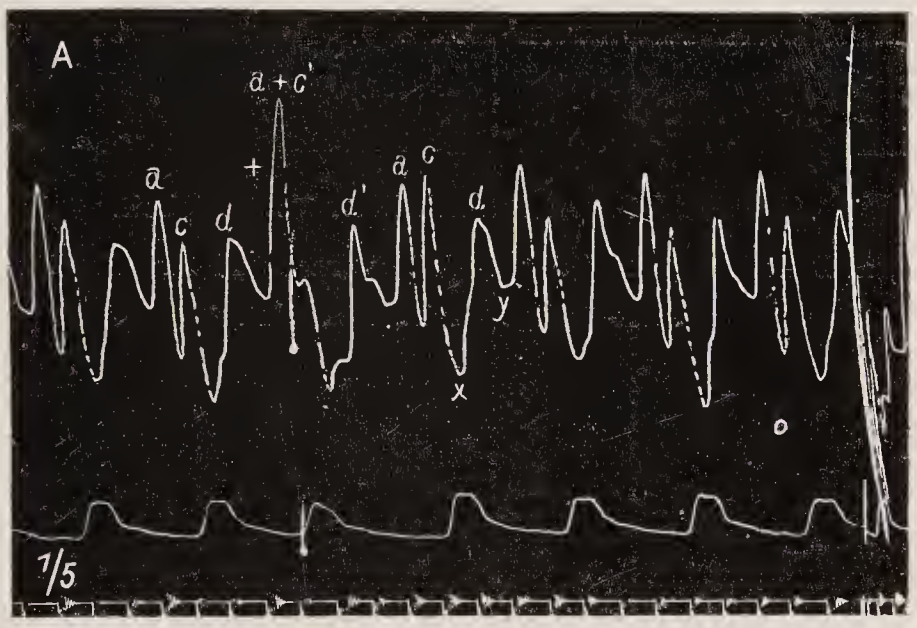

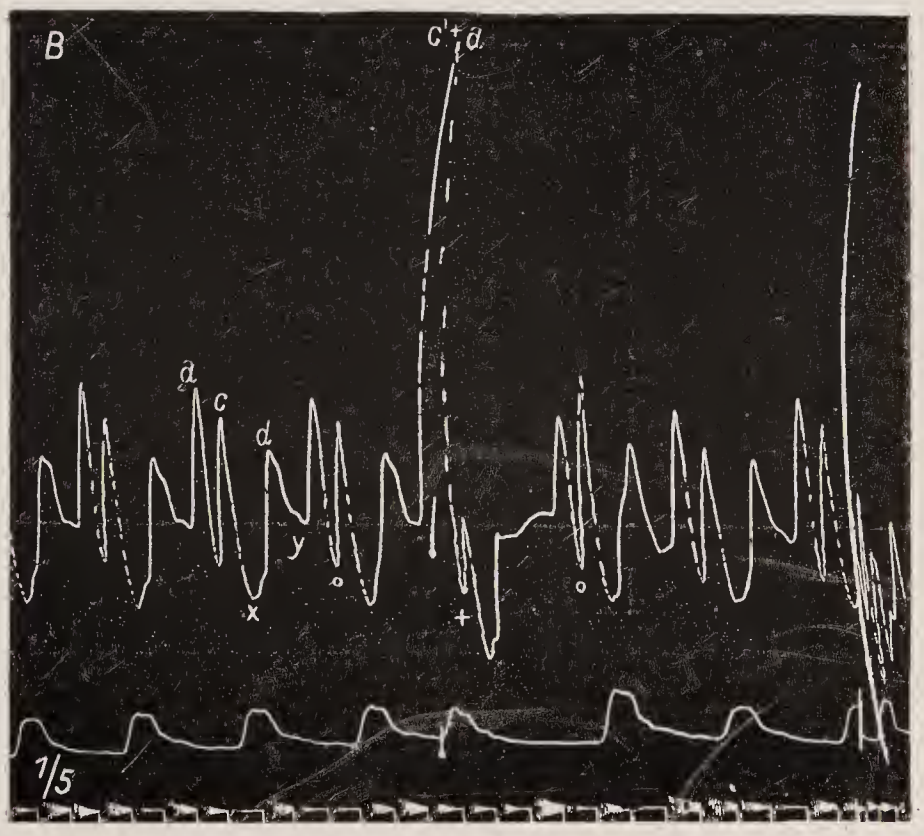

Fig. 90 (C).

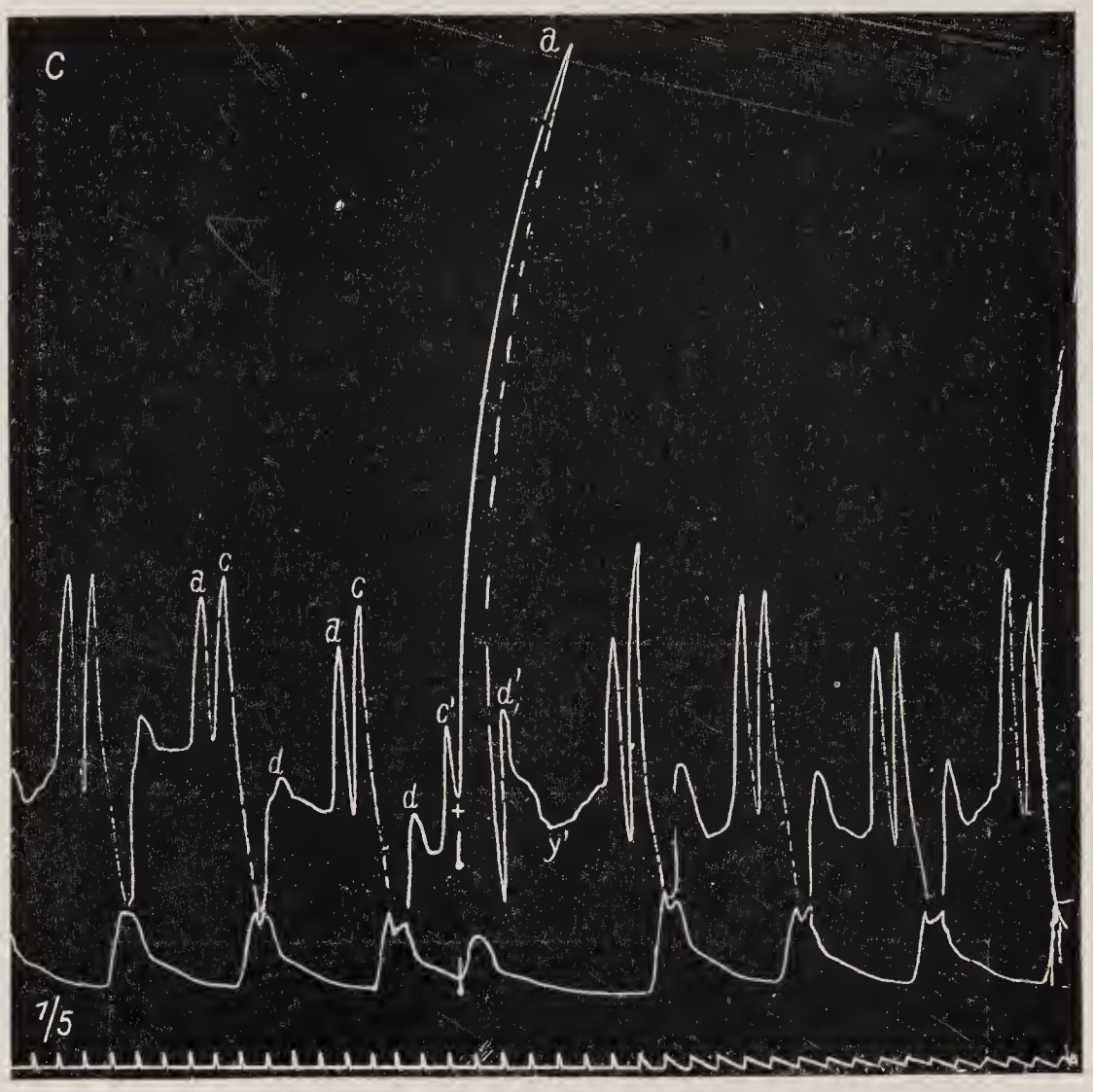

Kammer-E S von verschiedener Vorzeitigkeit.

In A folgt c' auf a, in B und C geht c' der a-Welle voran, und zwar in C so sehr, daß c' als selbständige Zacke erscheint.

Fig. 91.

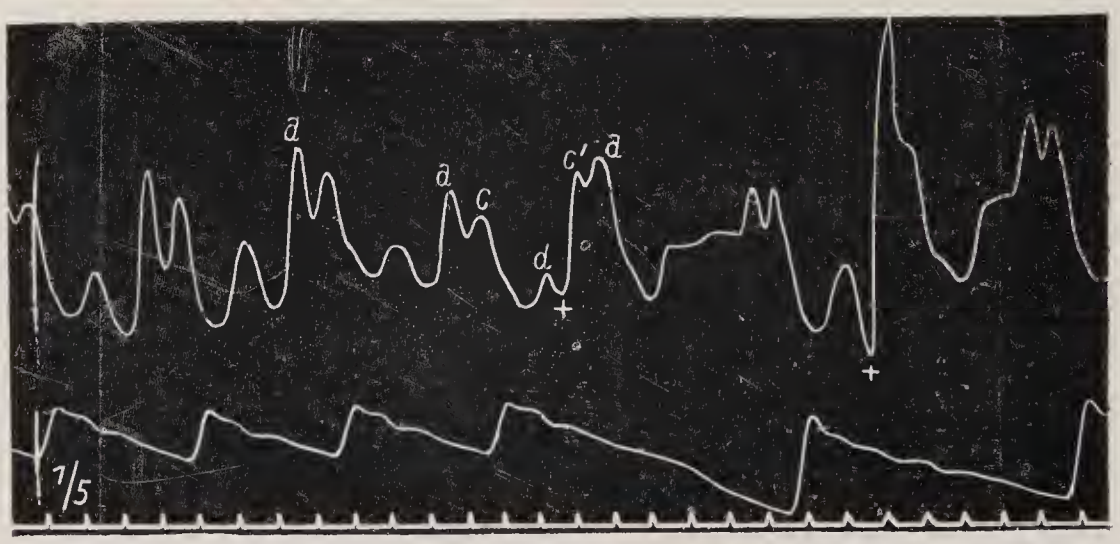

Zwei frustrane Kammer-E S.

Fig. 92.

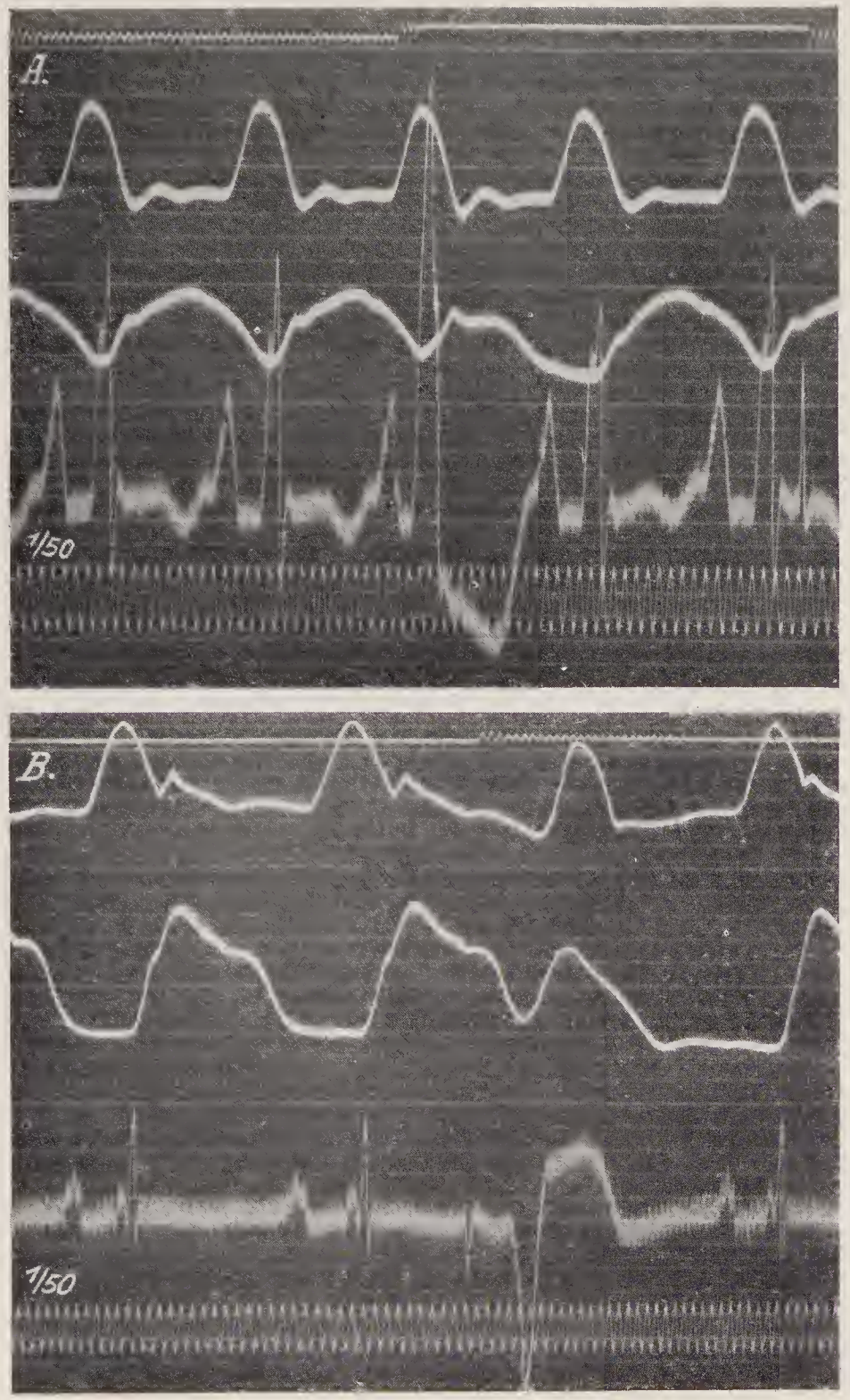

Fig. 92. Mechanogramm vom rechten Vorhof, rechter Kammer und Ekg (Anus-Ösophagus). Durch Schließungsschläge (Hundeherzen) ausgelöste K E S von der Basis rechts (A) und der Spitze links (B).

Fig. 93.

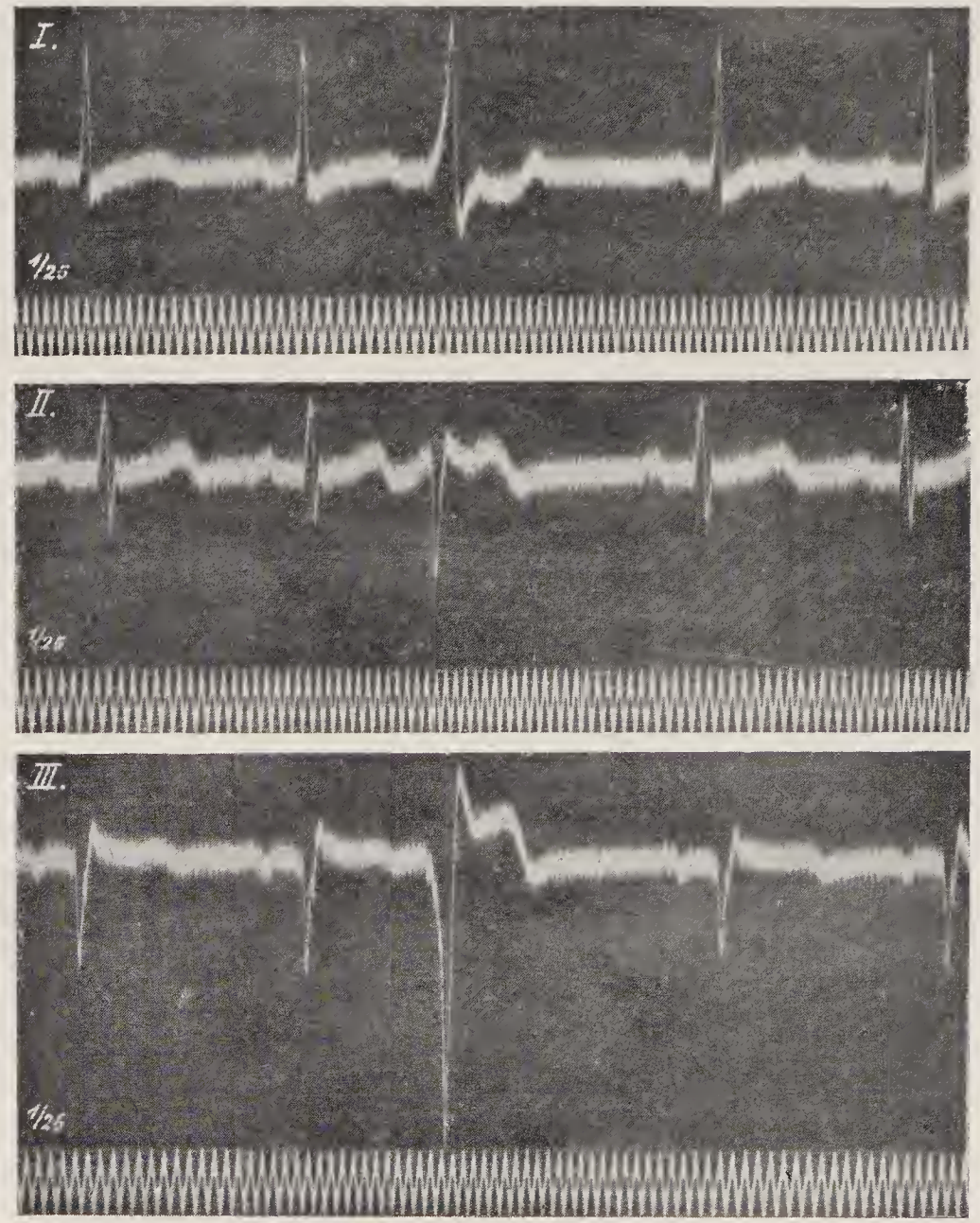

Fig. 93. Kammer-E S in einem Falle von arteriellem Hochdruck. Linkstypus.

Fig. 94.

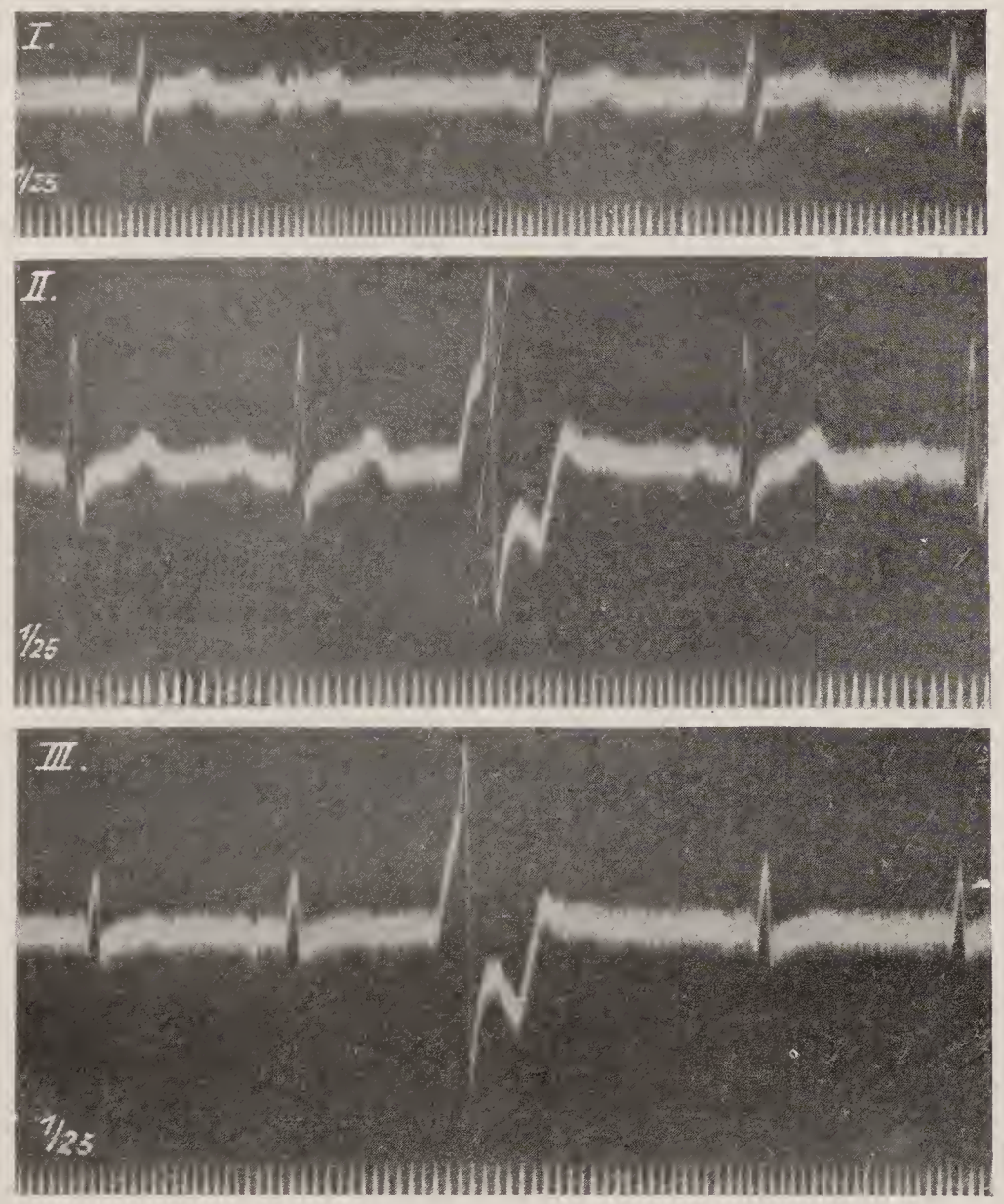

Fig. 95.

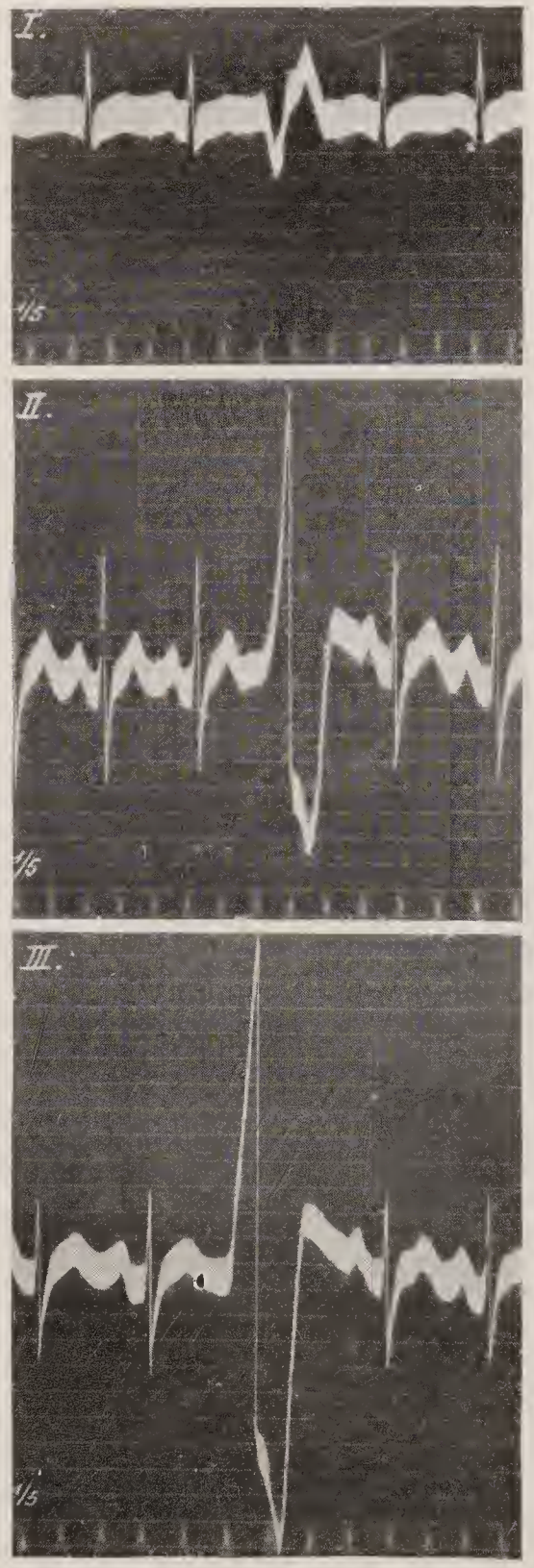

Fig. 96.

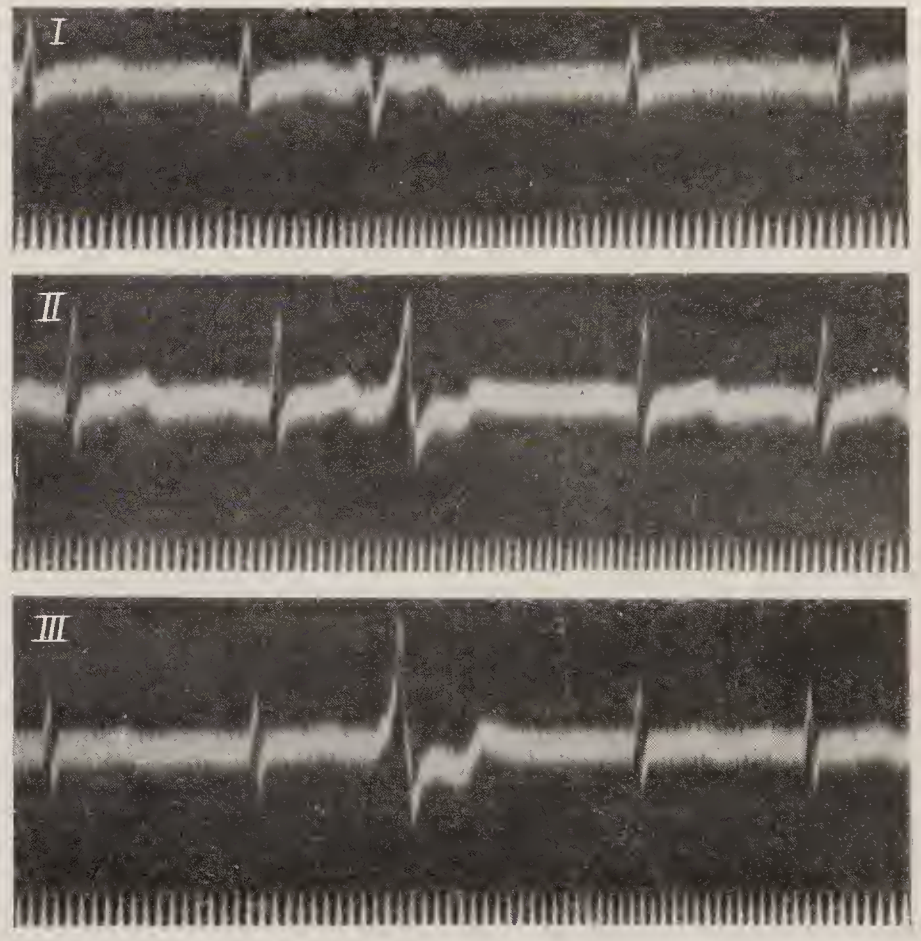

Fig. 94, 95, 96. Kammer-E S. Rechtstypus.

Fig. 97.

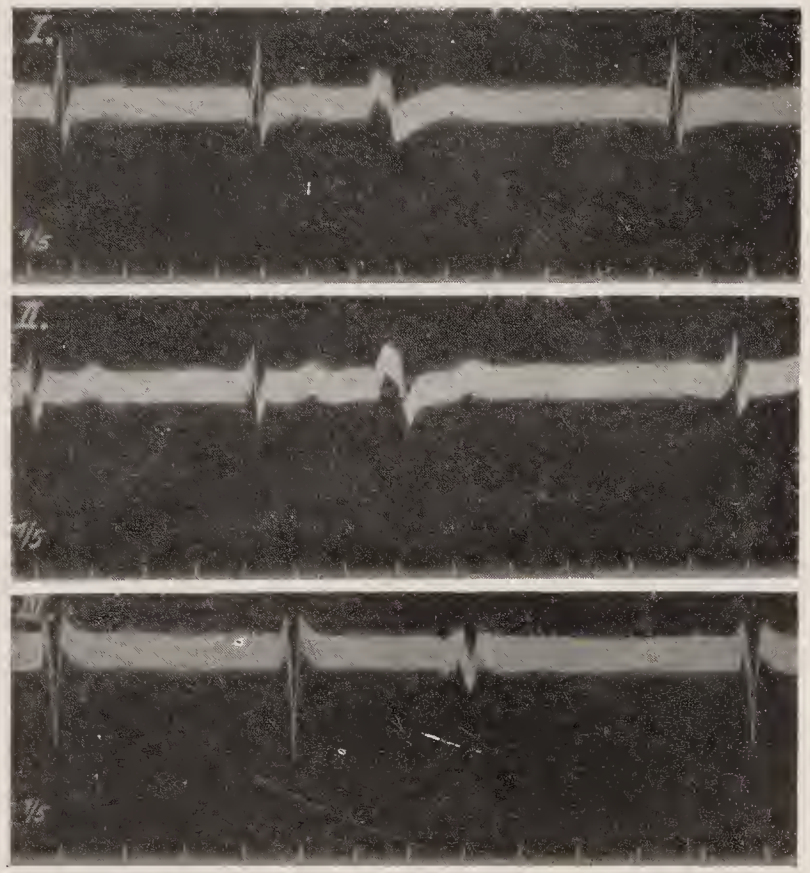

K E S mit kleiner Amplitude in allen Abl.

Fig. 98 A, B, C

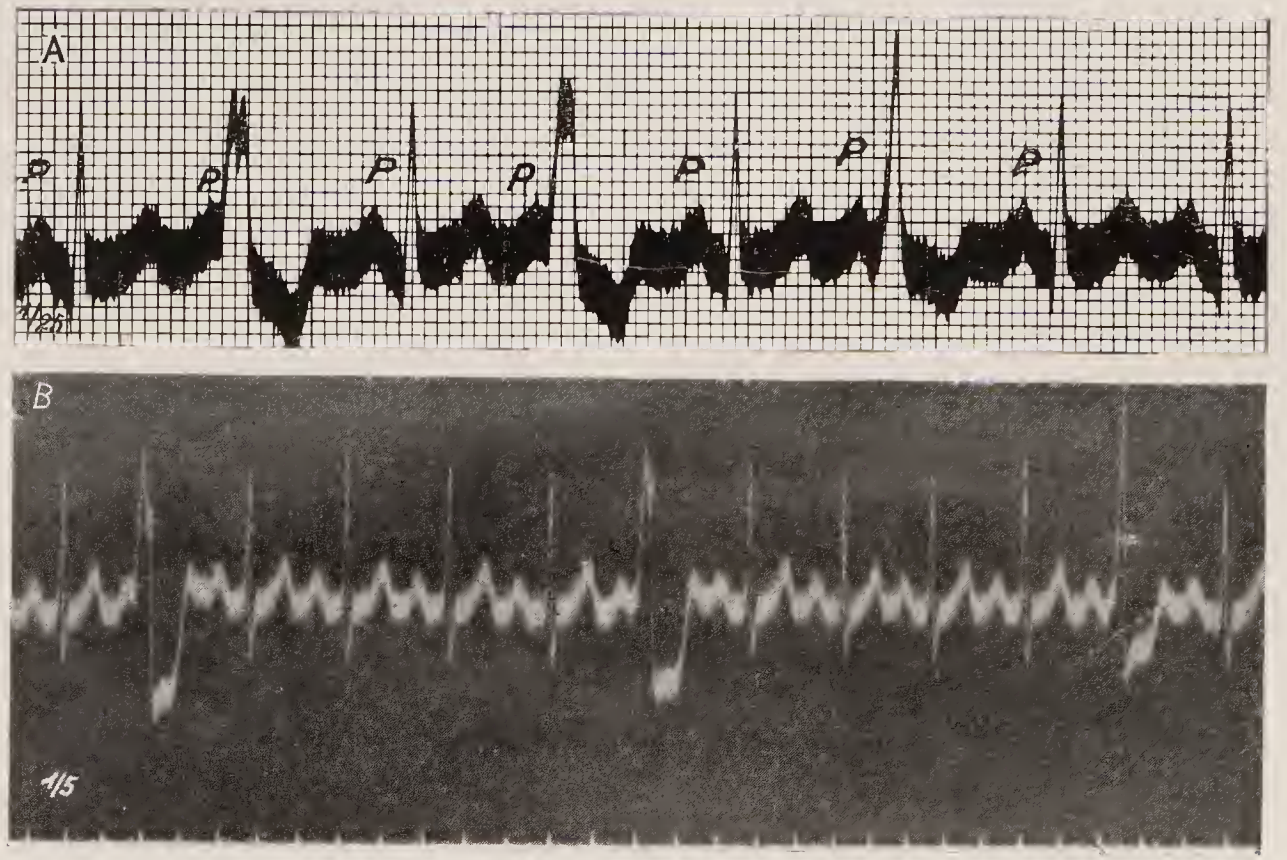

Drei Fälle von K E S mit wechselnder Einfallszeit (gleitende Kupplung); Interferenz mit den Normalsystolen.

Fig. 99.

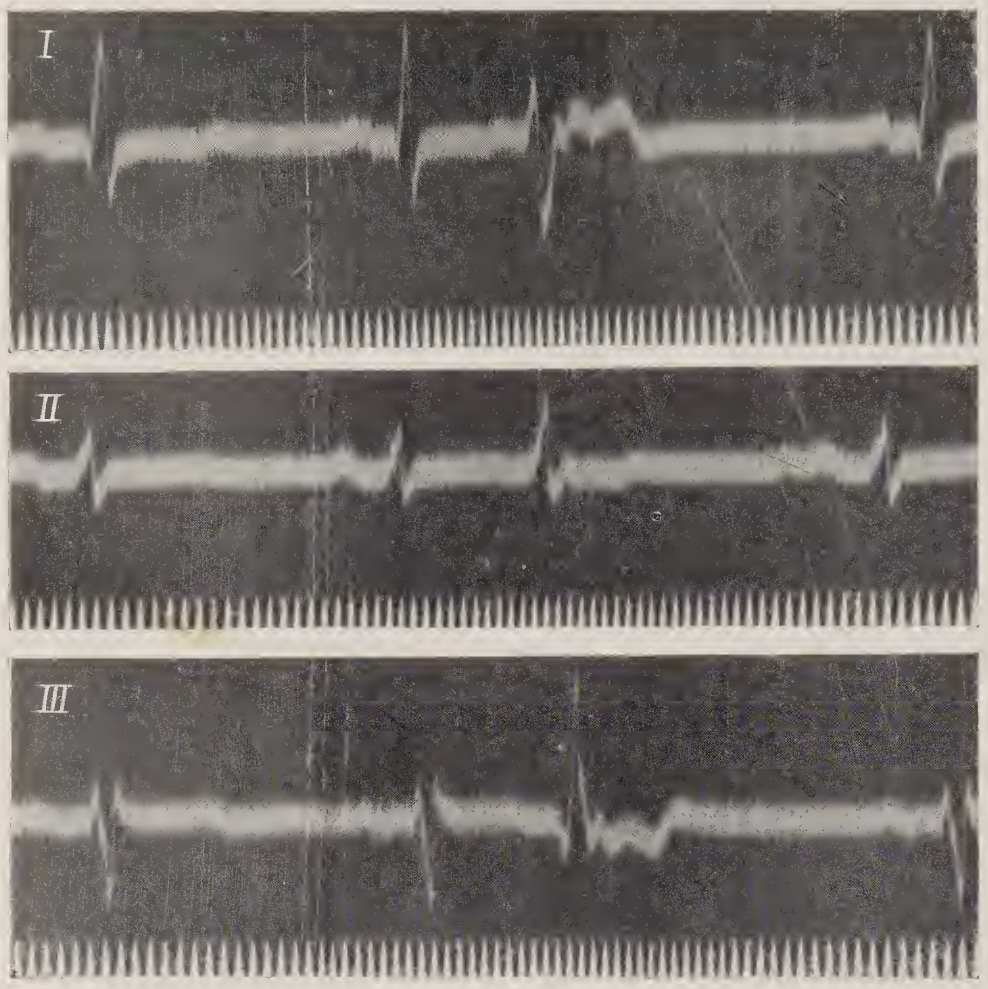

K E S diskordanter Rechtstypus. P in Abl. I und III in der Nachschwankung der E S gut sichtbar.

Fig. 100.

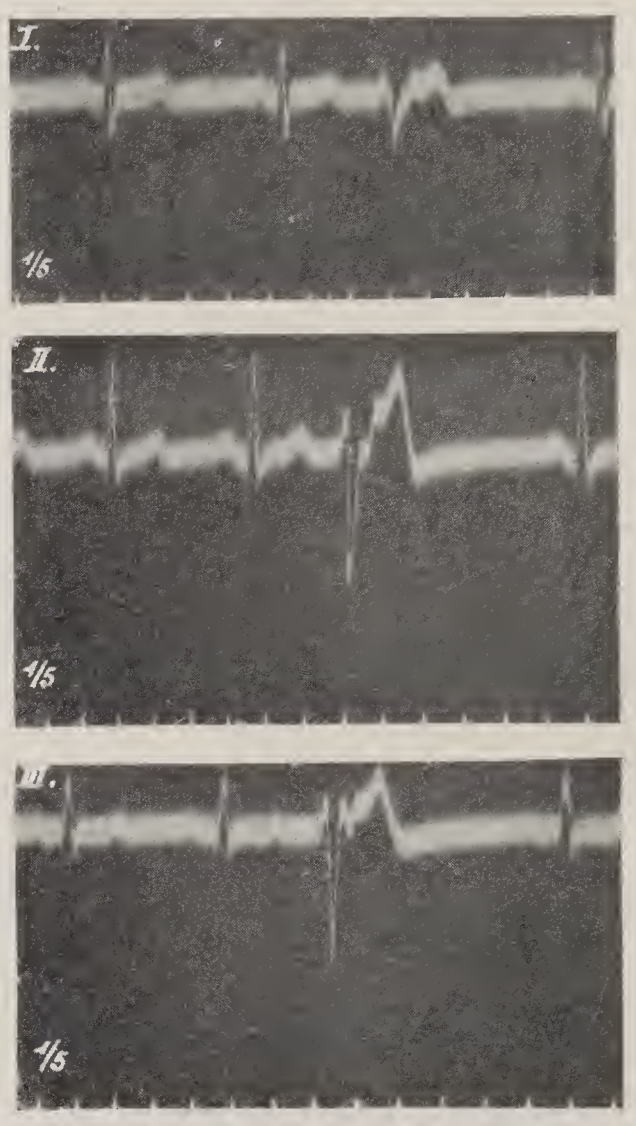

K E S konkordanter Linkstypus.

Fig. 101.

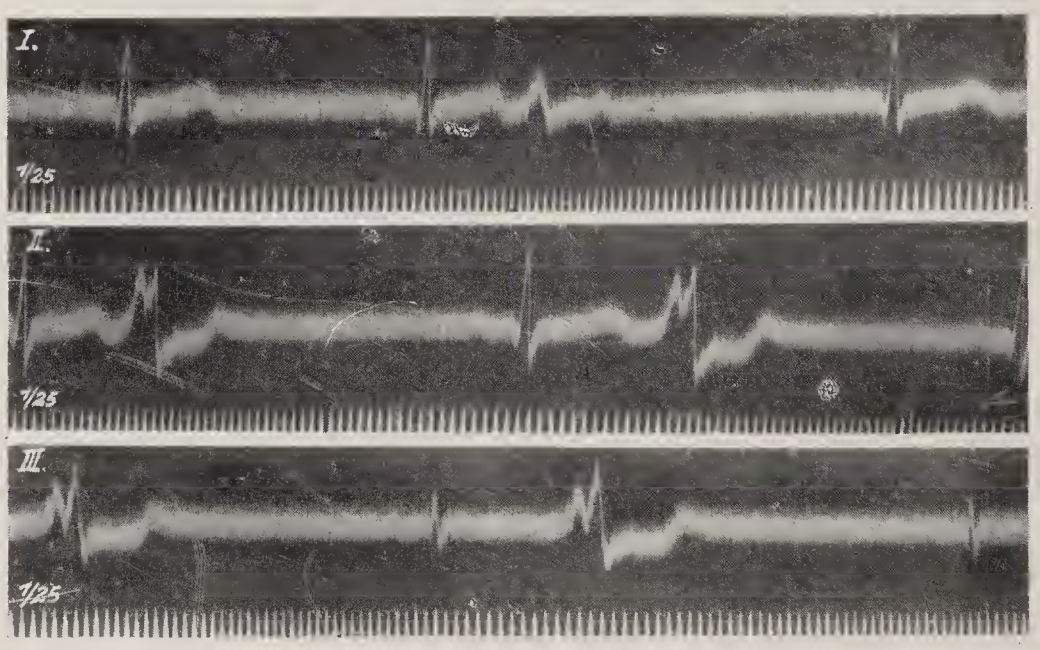

K E S konkordanter Rechtstypus.

Fig. 102.

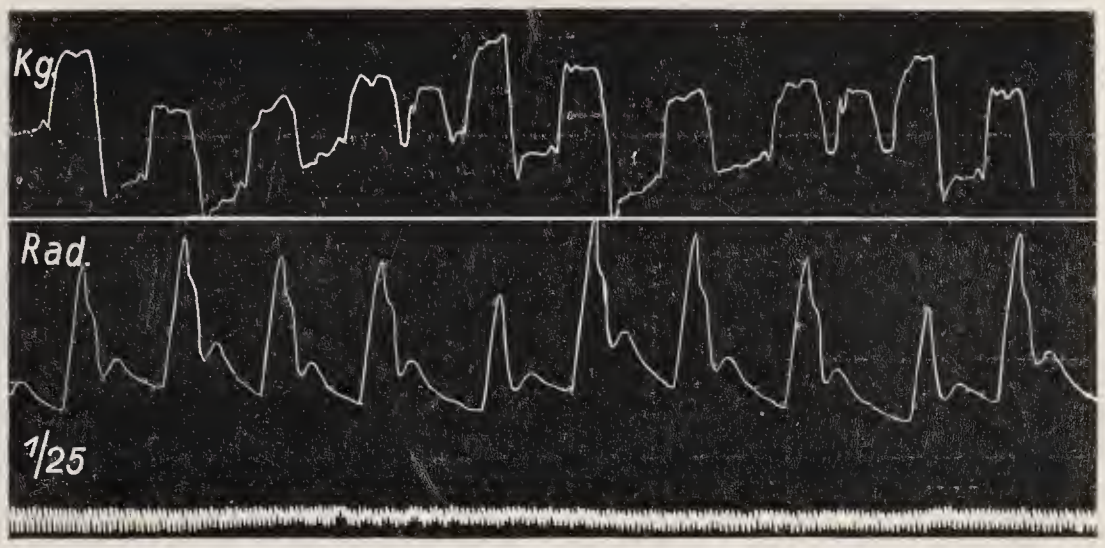

Kardiogramm und Radialispuls. Im Kg zwei interpolierte E S. Die E S erzeugen keinen Puls, verändern aber die beiden folgenden Pulswellen in charakteristischer Weise.

Fig. 103.

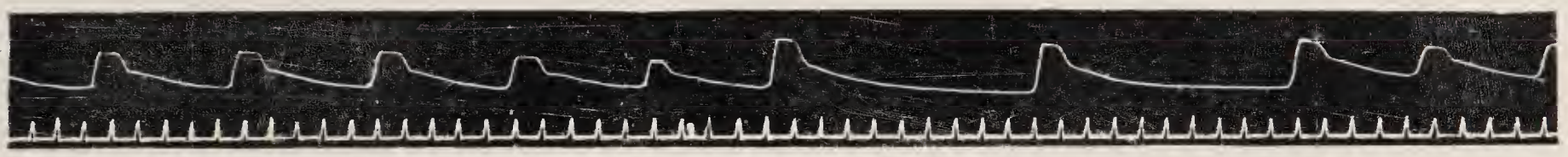

Radialispuls mit drei frustranen E S, von denen die erste interpoliert ist.

Fig. 104.

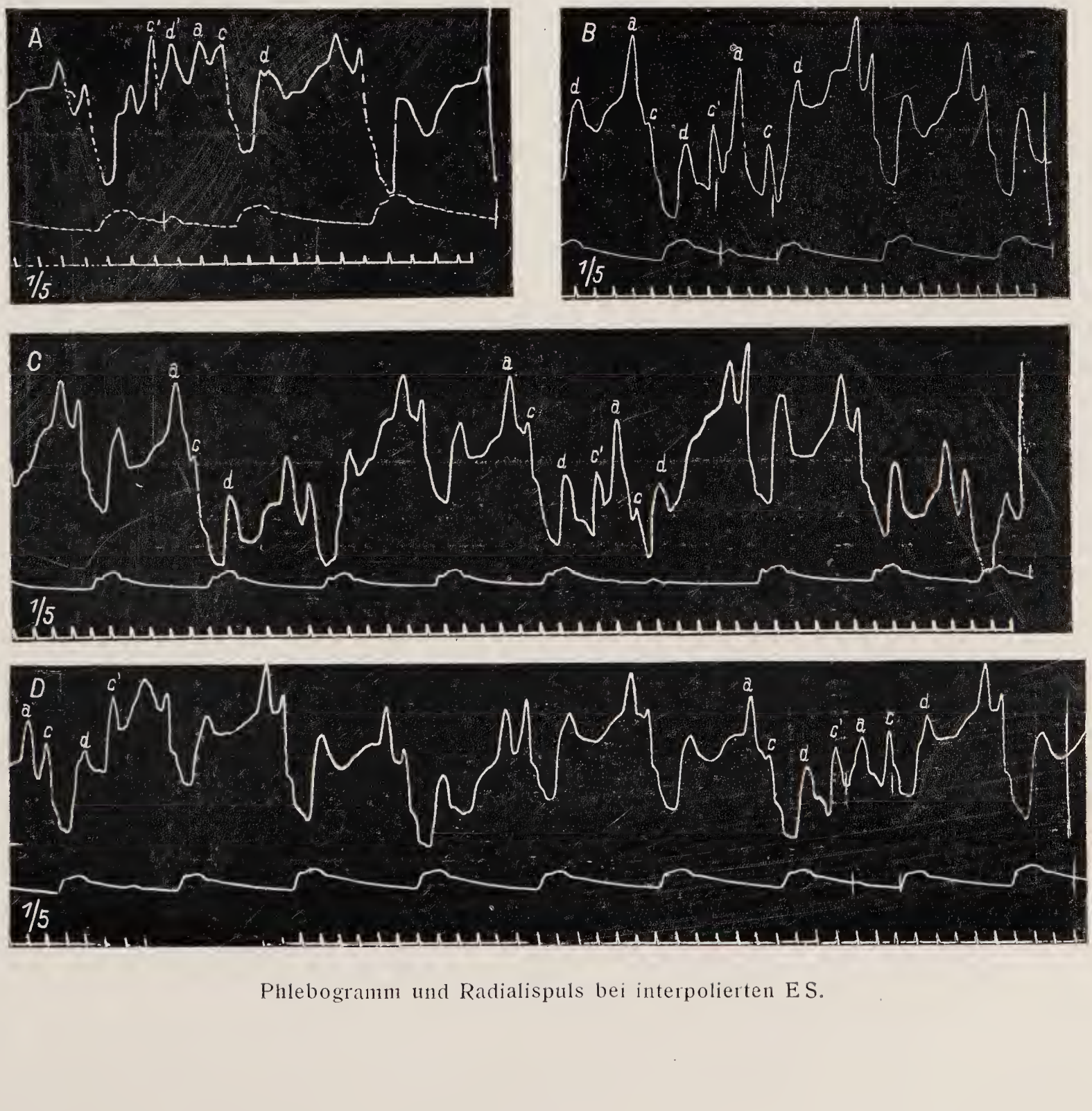

Phlebogramm und Radialispuls bei interpolierten E S.

Fig. 105.

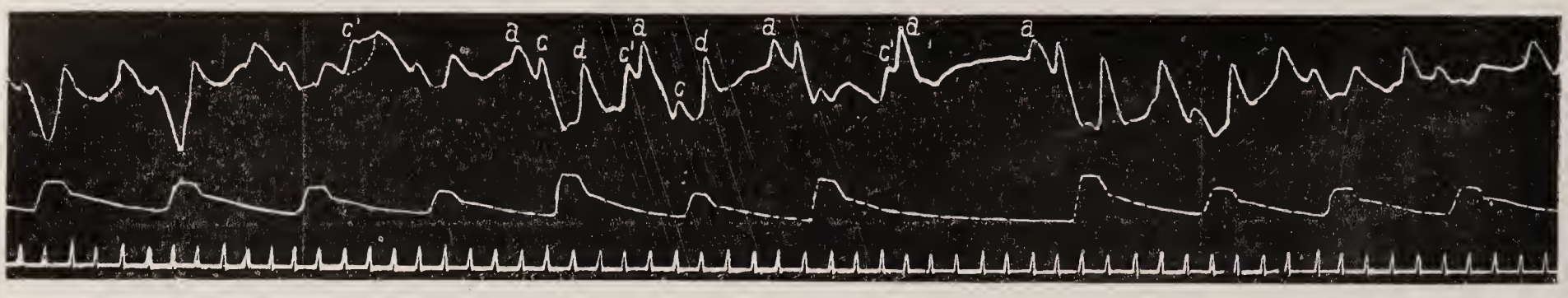

(Nämlicher Patient wie Fig. 103.)
Phlebogramm und Radialispuls mit drei frustranen E S, von denen die zwei ersten interpoliert sind.

Fig. 106.



(Aus *Mackenzie-Rothberger;* Fig. 197.)
Pseudoalternans durch frustrane interpolierte E S nach jedem zweiten Schlage.

Fig. 107.

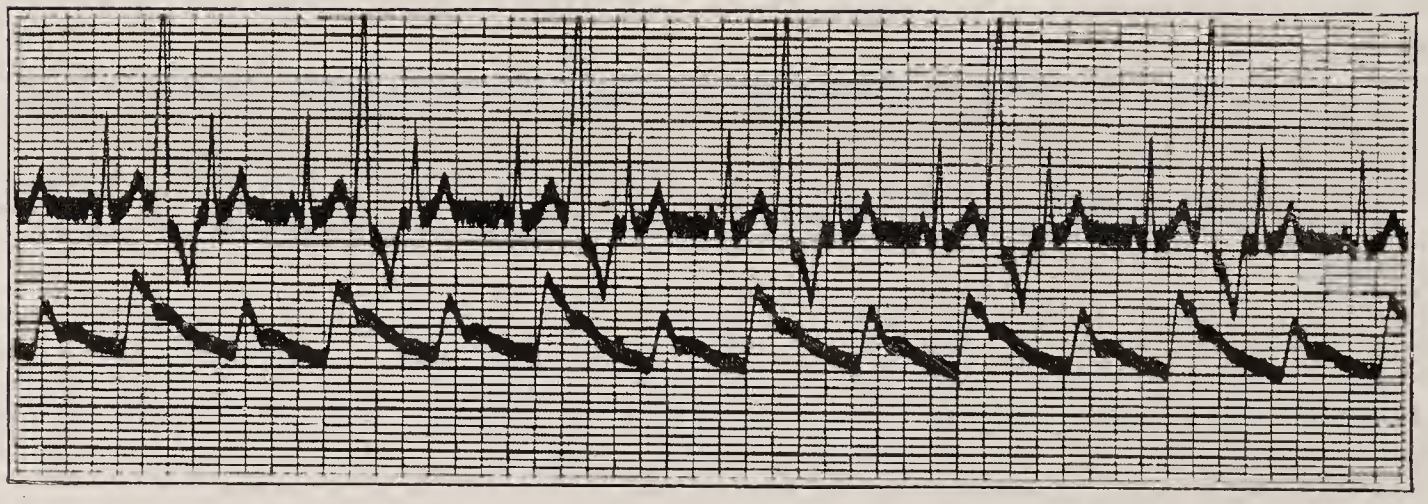

(Aus *Myers-White,* Arch. of int. Med., 27, 503, 1921; Fig. 10.)
Ekg und Radialispuls. Jeder dritte Schlag ist eine interpolierte E S, Pseudoalternans.

Fig. 108.

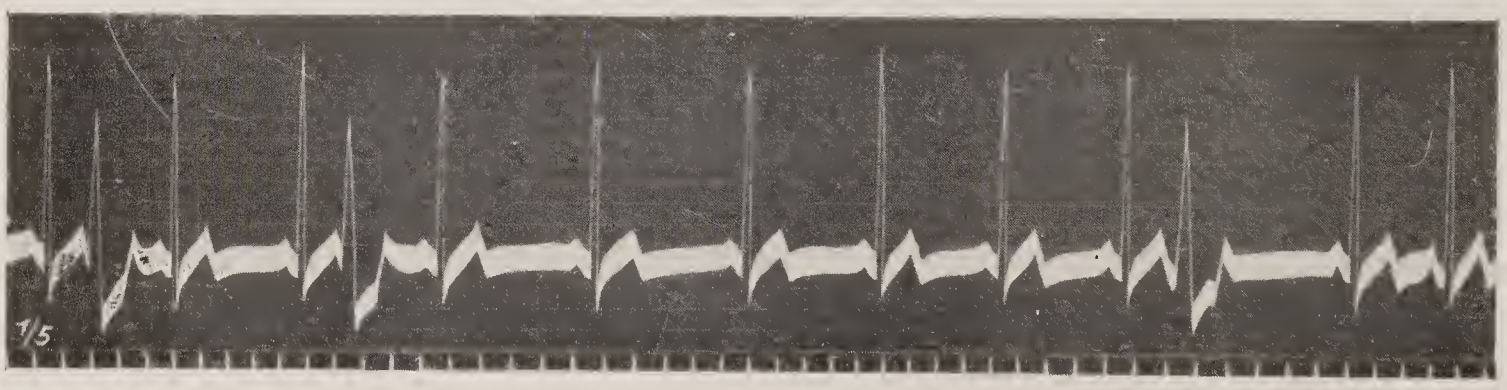

Ekg (Abl. II). Die beiden ersten, auf T superponierten E S sind interpoliert, nicht aber die dritte etwas später einfallende. Keine Verlängerung von P-R nach den interpolierten E S.

Fig. 109 ($\times$ 3/4).

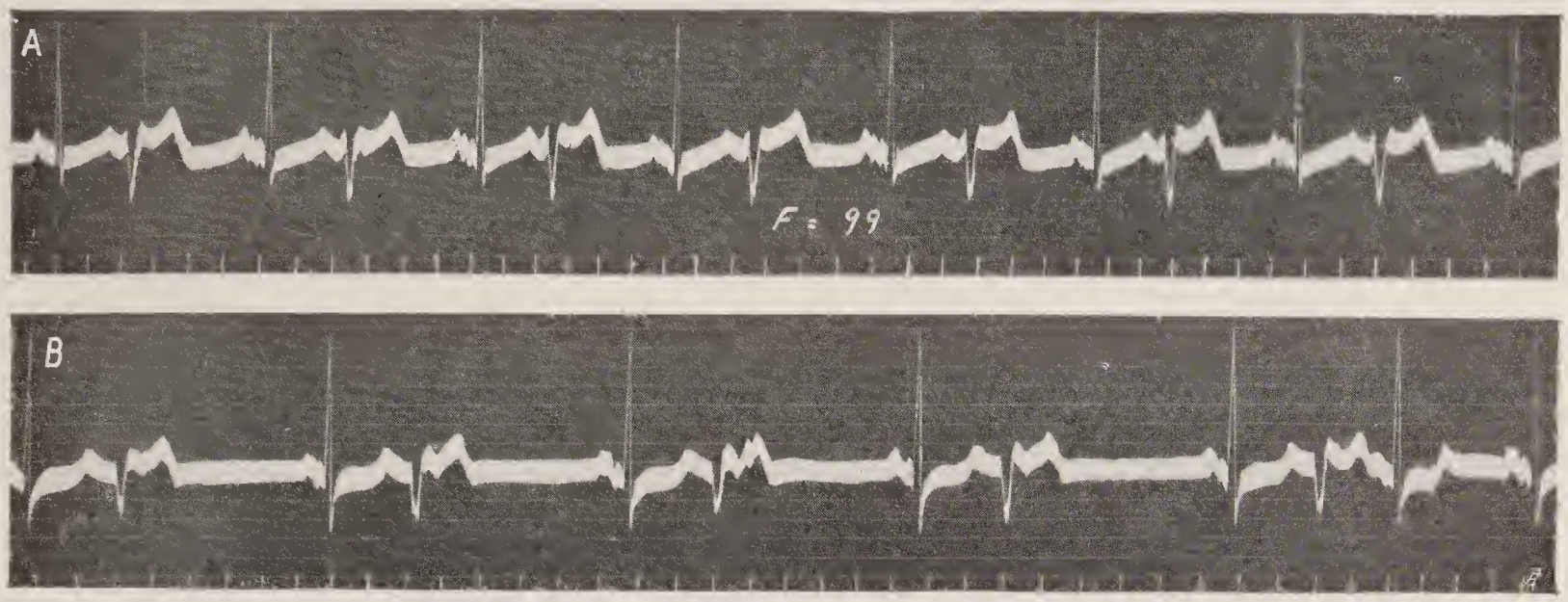

A. Tachykardie durch kontinuierlich interpolierte E S bei Sinus-Bradykardie.
B. Nach Beschleunigung der Sinusfrequenz durch Arbeit hört die Interpolierung auf.

Fig. 110 ($\times$ 4/5).

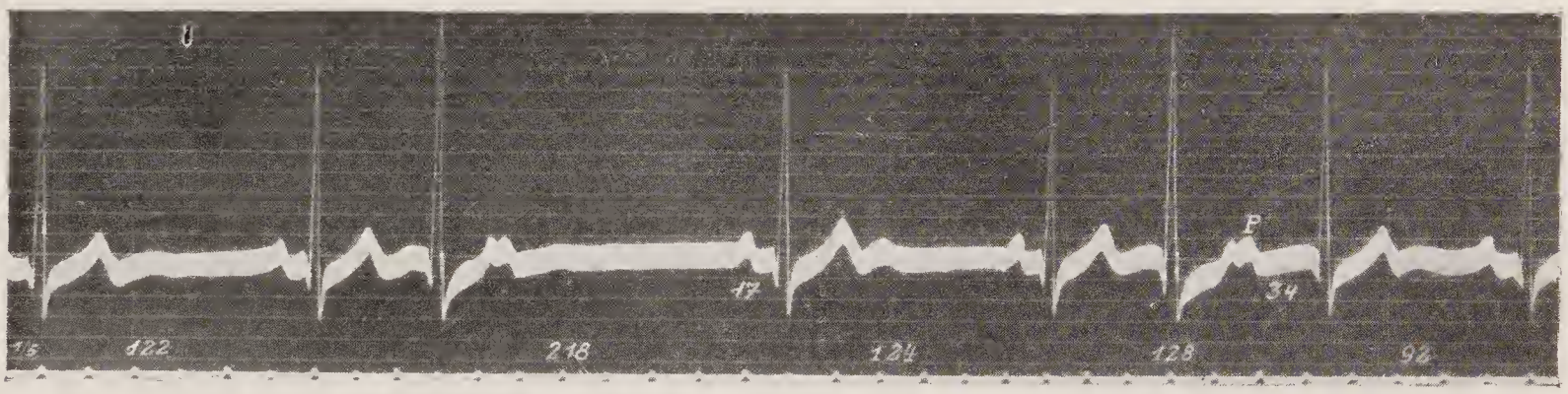

Starke Verlängerung des P-R Intervalls nach der interpolierten E S.

Fig. 111.

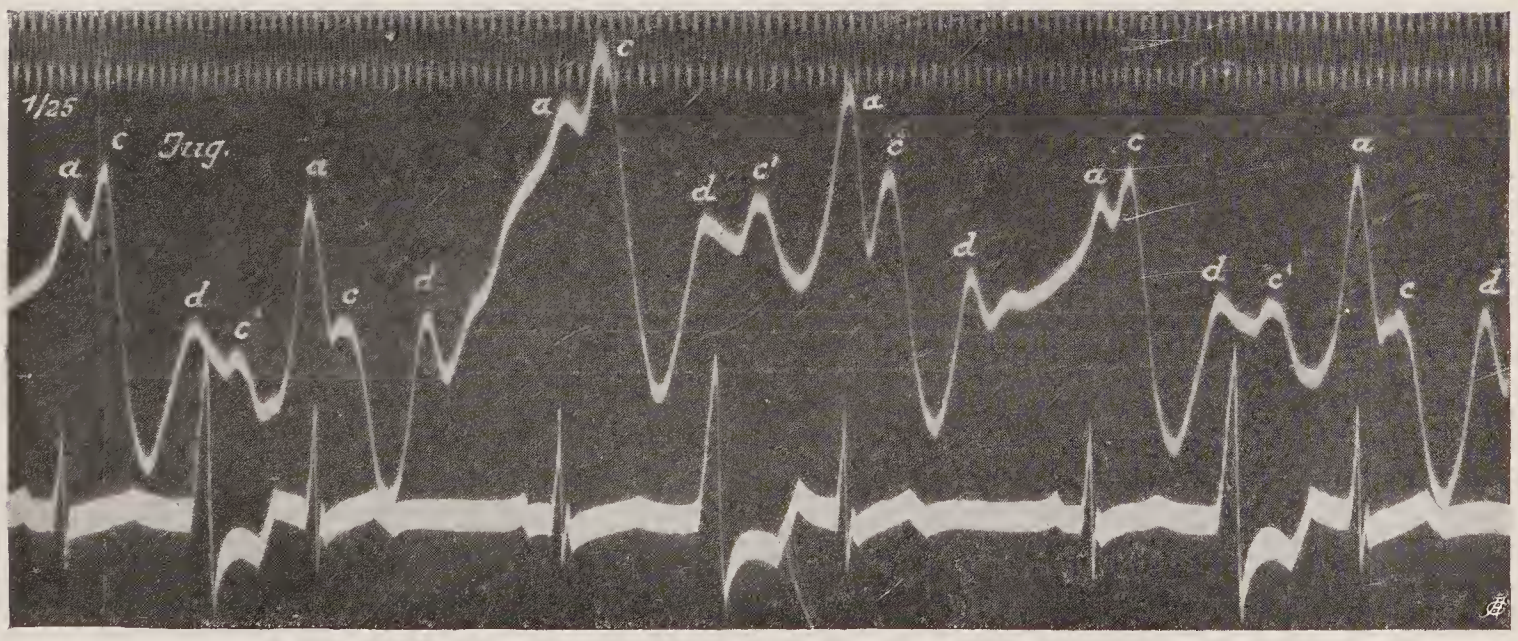

Venenpuls und Ekg bei interpolierten E S. Verlängerung des a-c Intervalls nach den E S.

Fig. 112.

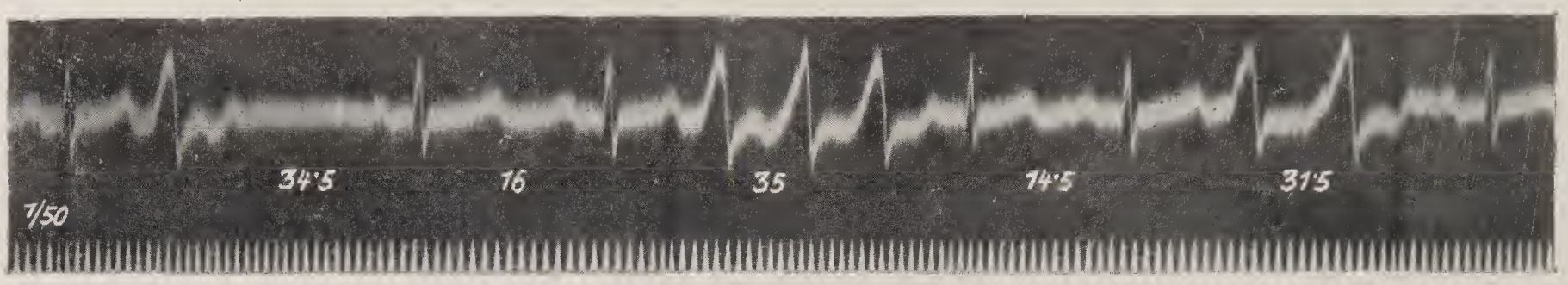

Mehrfache Interpolierung von K E S. An Stelle einer Normalsystole finden sich eine, drei und zwei K E S.

Fig. 113.

A E S im Venen- und Radialispuls.

Fig. 114 a.

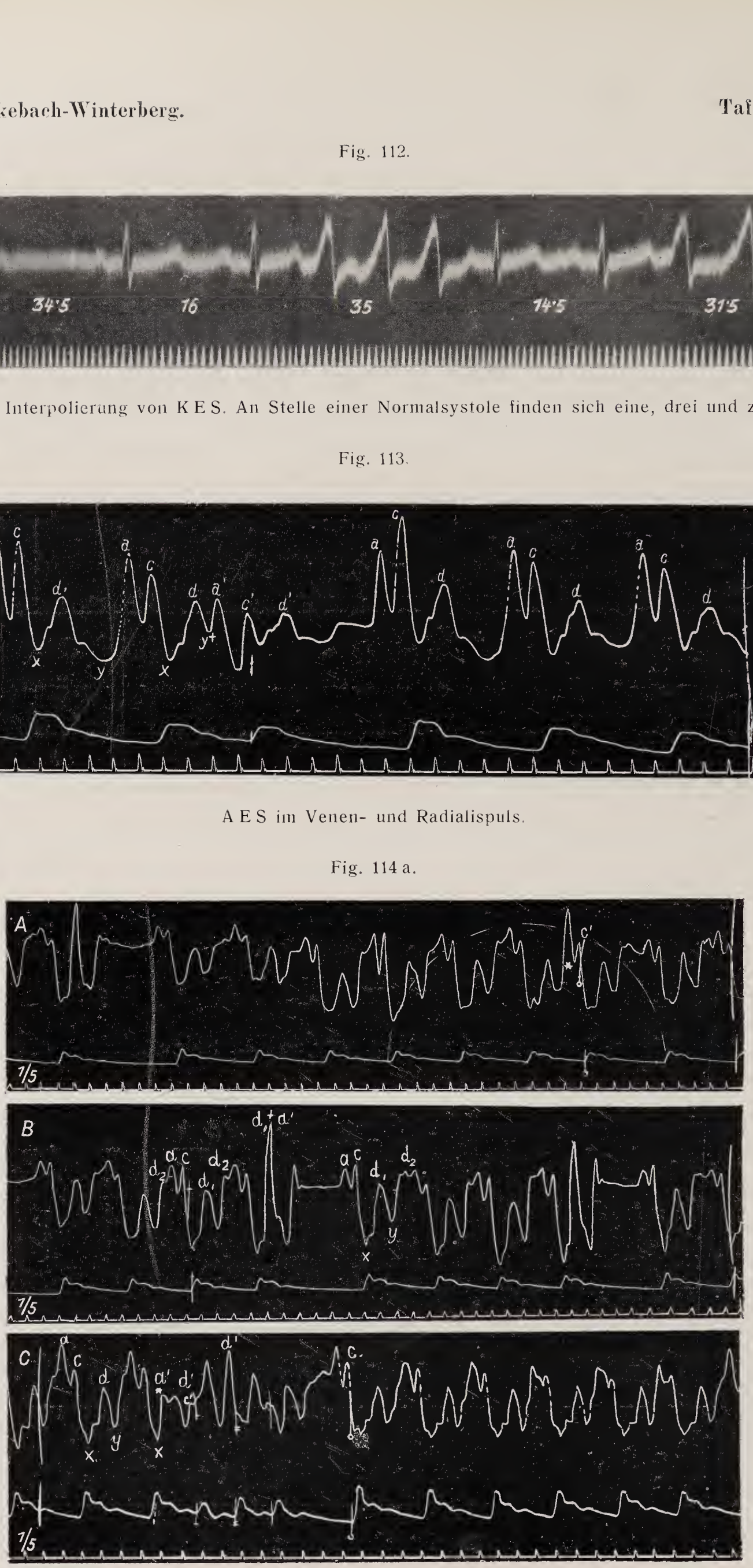

Venen- und Radialispulse bei A E S mit gleitender Kupplung.

Fig. 114 b.

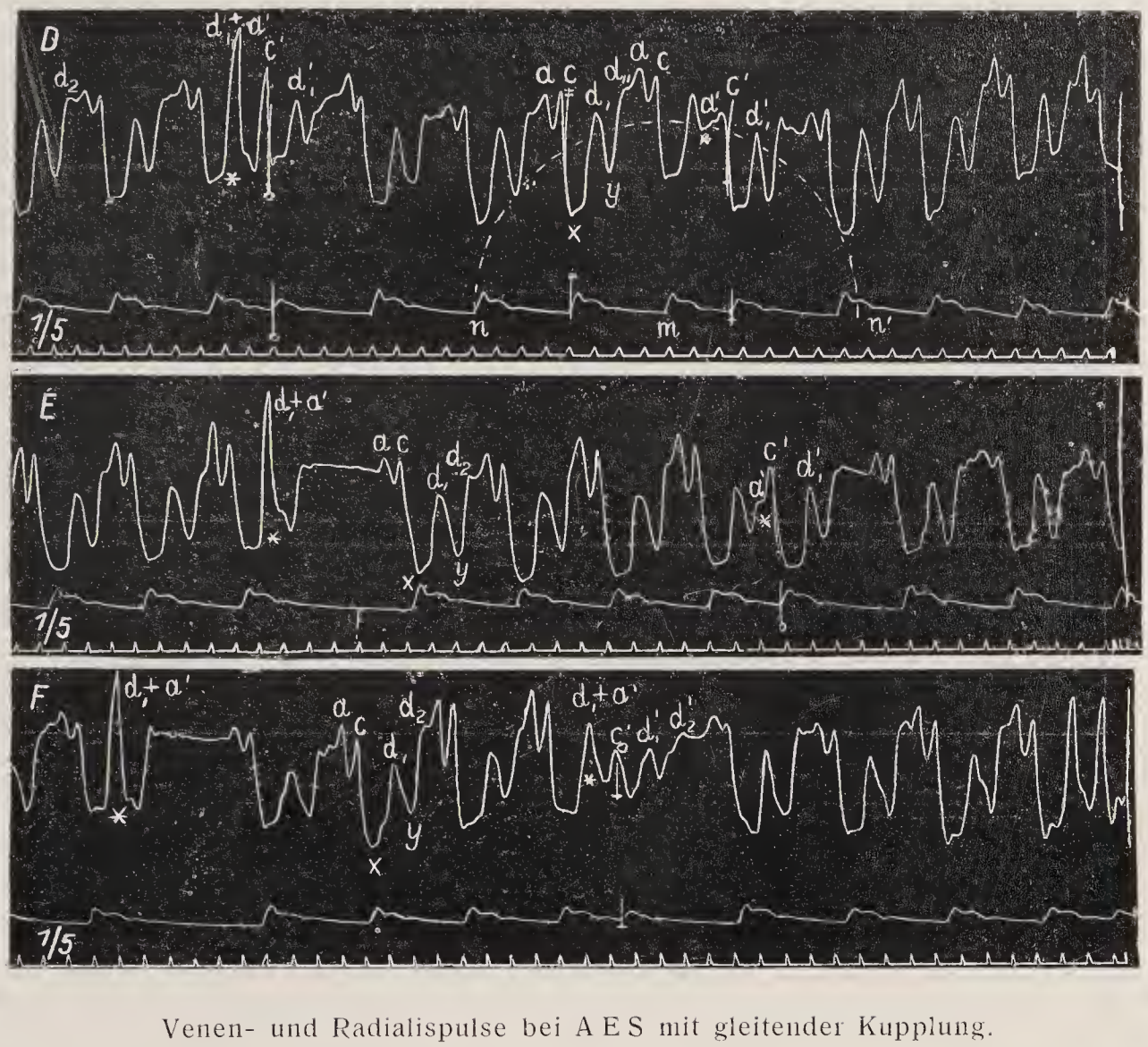

Venen- und Radialispulse bei A E S mit gleitender Kupplung.

Fig. 115.

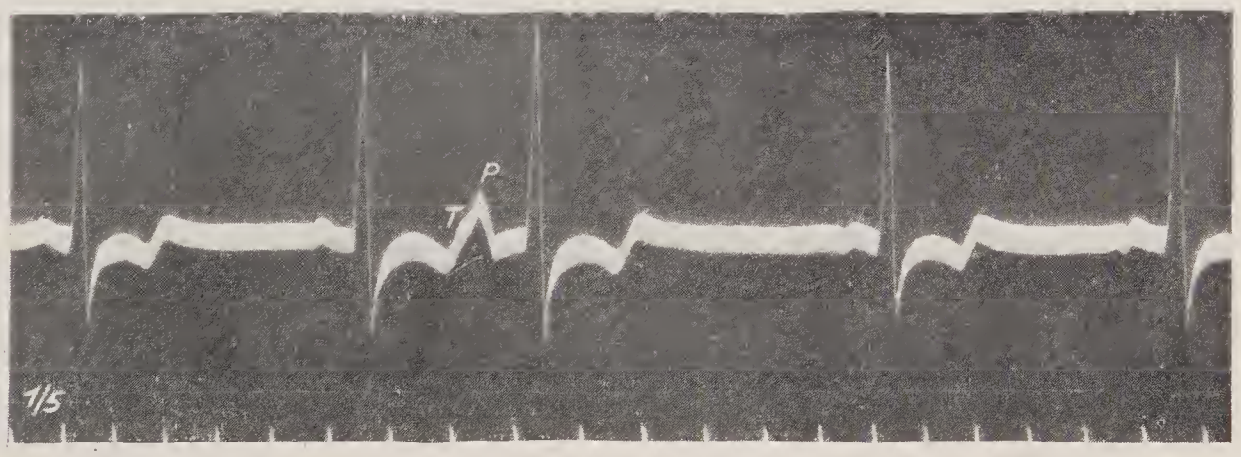

Ekg in Abl. II. A E S in einem Falle von Myodegeneratio.

Fig. 116.

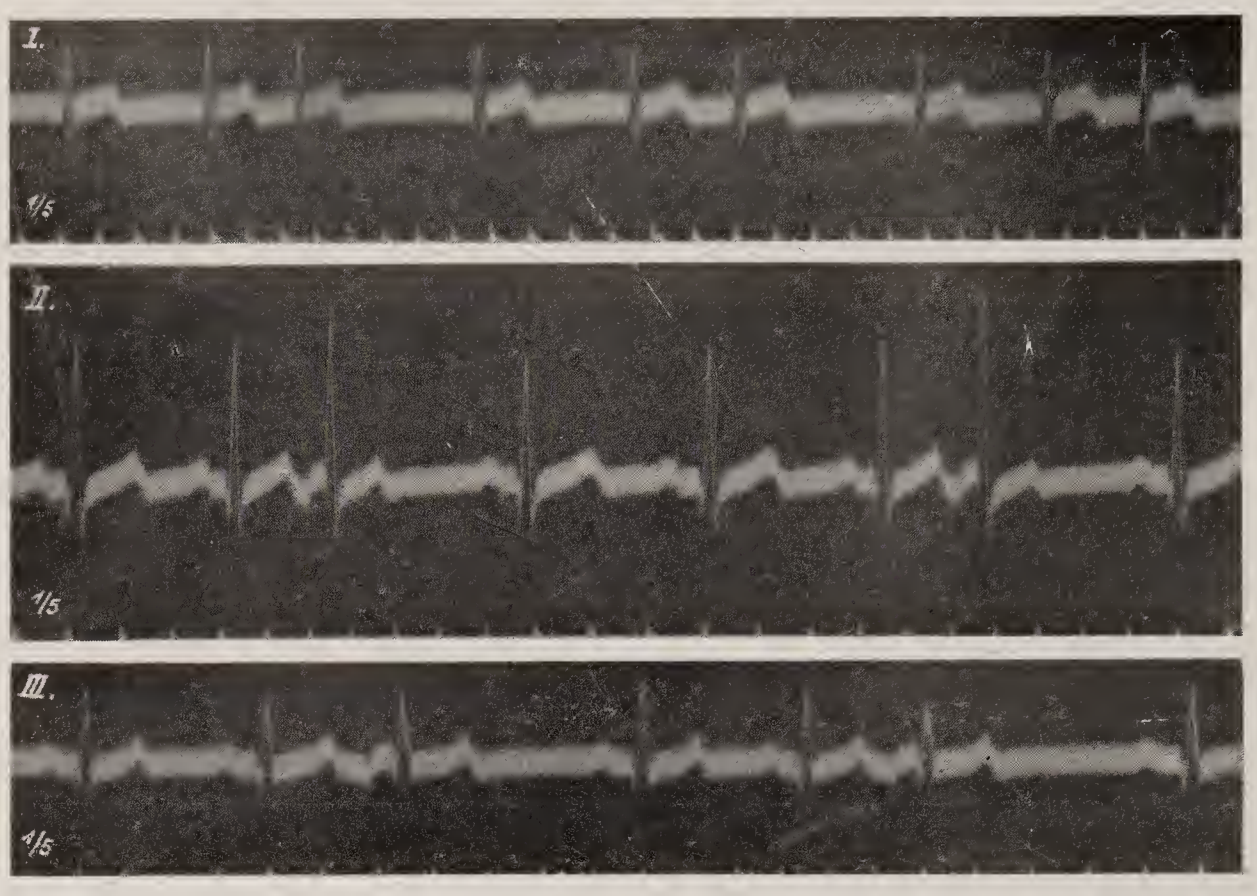

A E S mit negativem P in Abl. II und III. In Abl. I P nicht sichtbar.

Fig. 117.

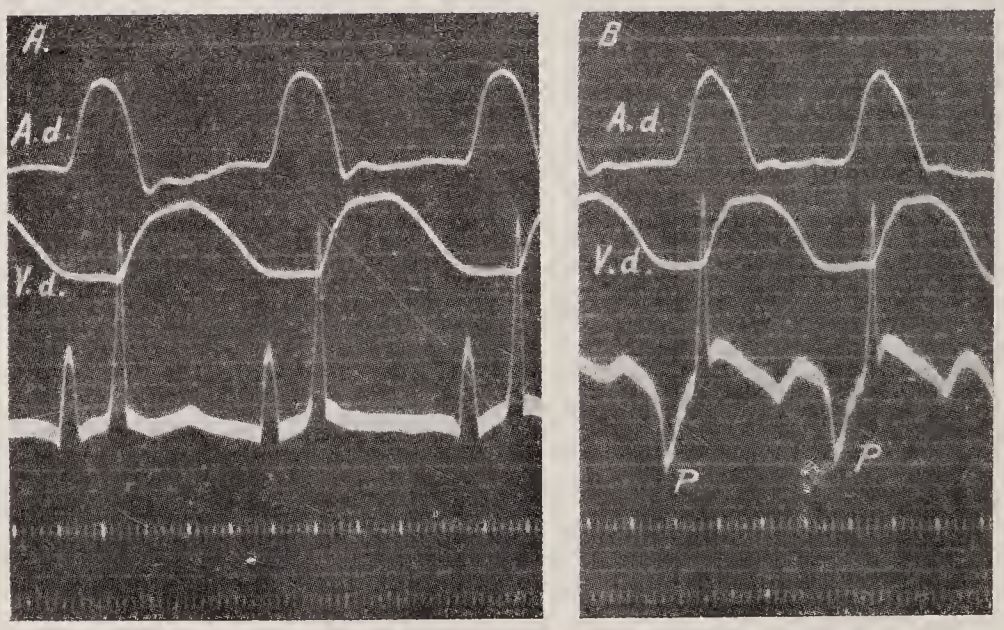

(Aus *Rothberger* und *Winterberg, Pflügers* Archiv, 135, 559, 1910; Fig. 13 $\times$ 4/5.)
Suspensionsk. vom r. Vorhof, r. Ventr. Ekg (A.-Ö.), Zeit in 0,01 Sek.
A vor, B nach Reizg. des Gangl. stellat. sin.

Fig. 118.

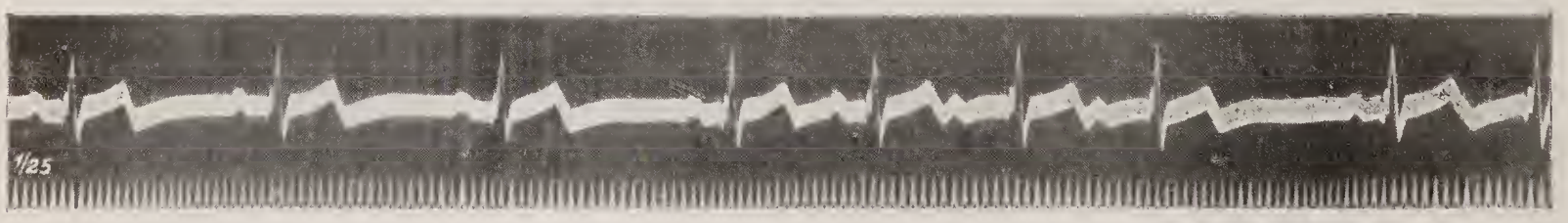

Vorhofextrasystolen mit verschiedener Einfallszeit und dementsprechend verschiedenen Überleitungszeiten.

Fig. 119.

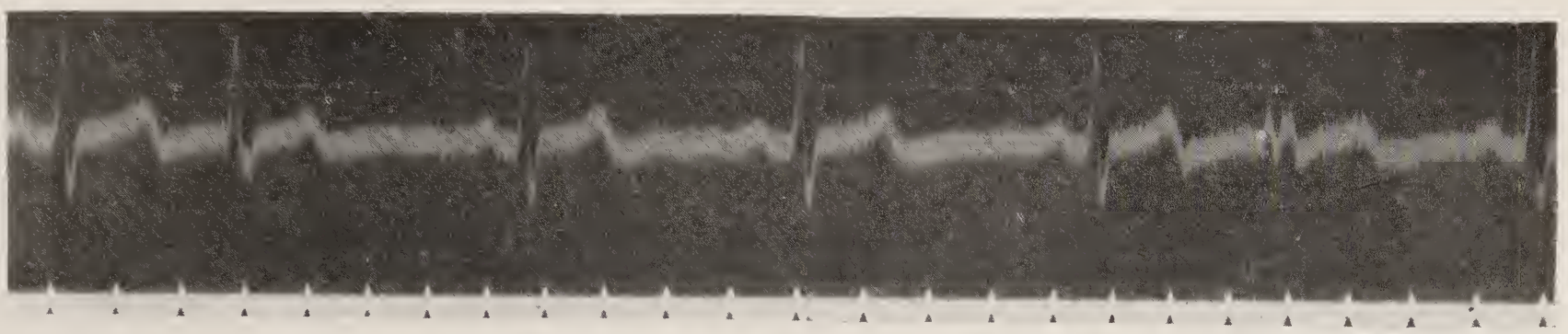

Zwei A E S gefolgt von aberranten Kammerkomplexen.

Fig. 120.

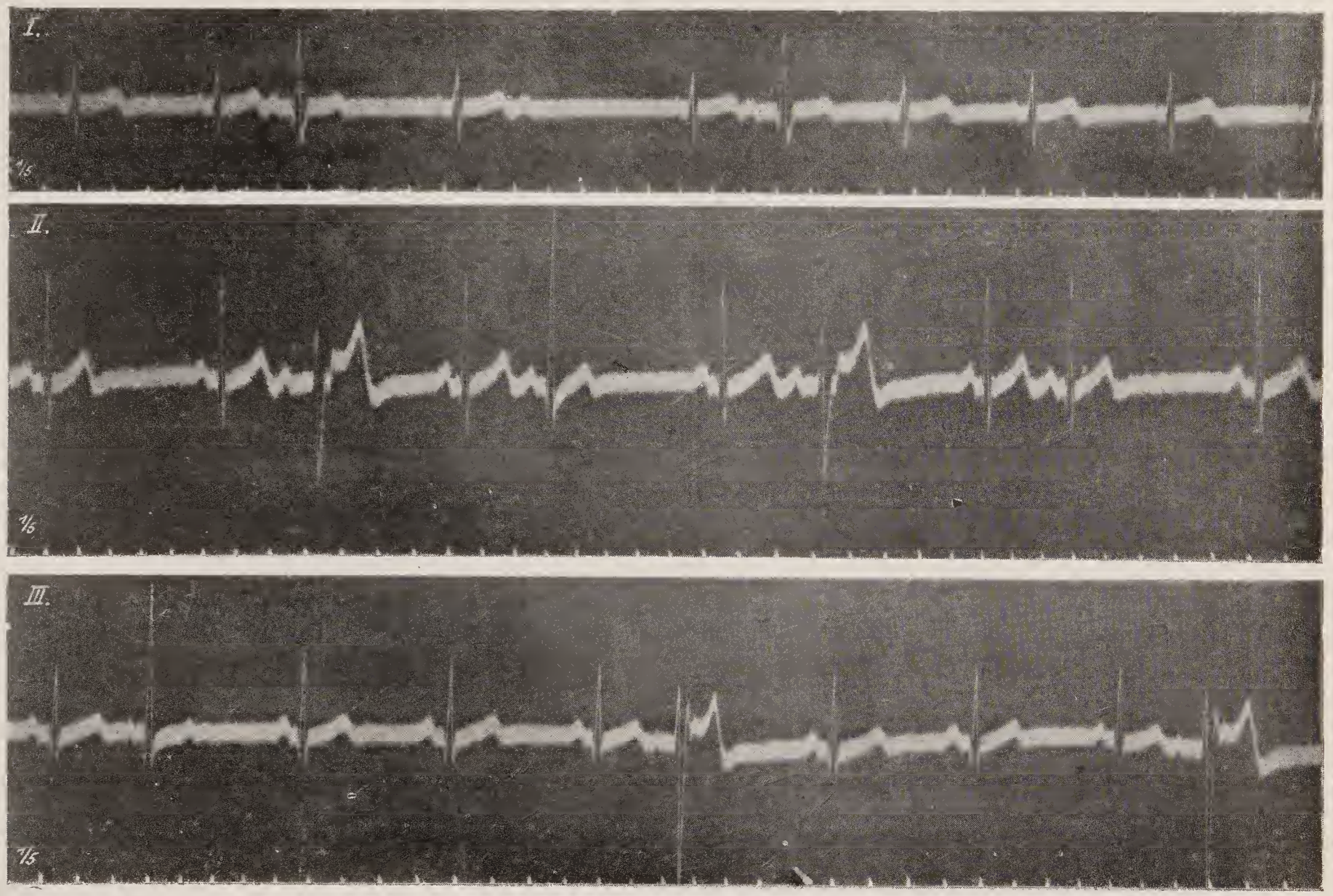

Zahlreiche A E S in Abl. I, II und III. Aberrante Kammerkomplexe von sehr veränderlicher Form. In Abl. II Alternieren von Lkg und Dkg.

Fig. 121.

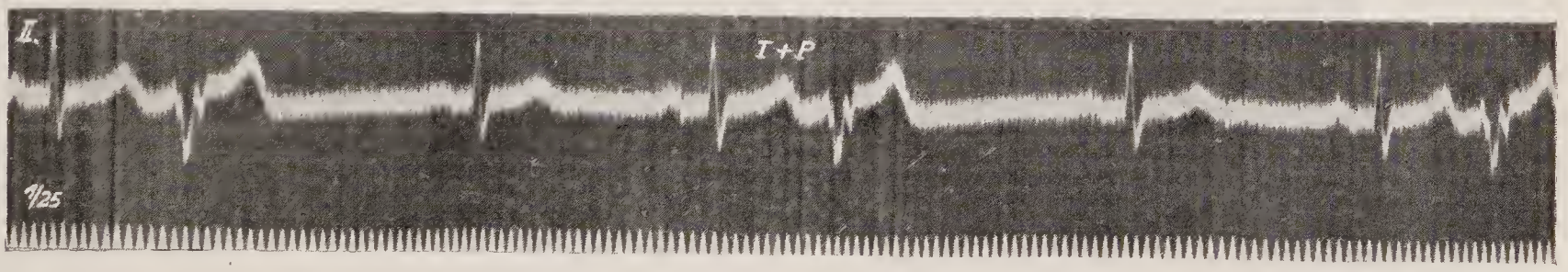

Vorhofextrasystolen mit aberranten, aber formgleichen Kammerkomplexen.

Fig. 122.

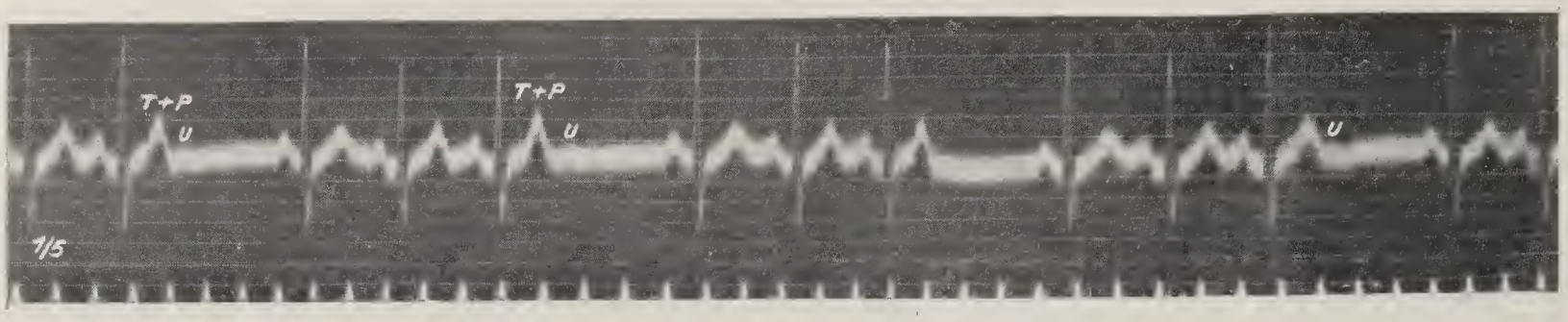

Blockierte A E S.

Fig. 123.

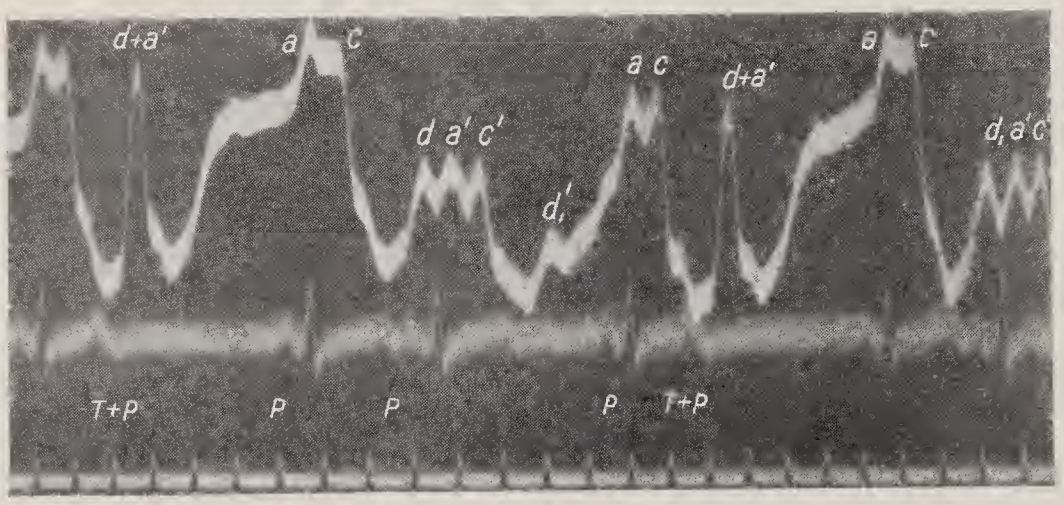

Blockierte und übergeleitete A E S. Die Veränderung im Venenpuls (d + a') durch die E S ist viel auffallender als die Entstellung von T im Ekg.

Fig. 124.

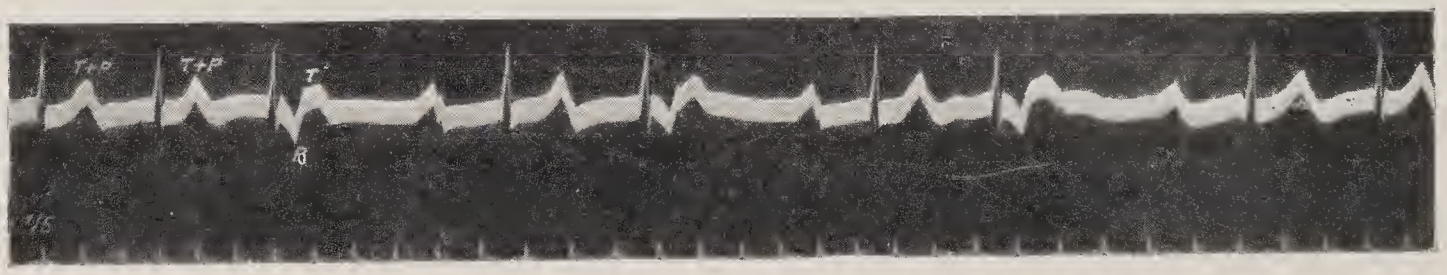

Blockierte A E S mit negativem P in einem Falle von verlangsamter Überleitung.

Fig. 125.

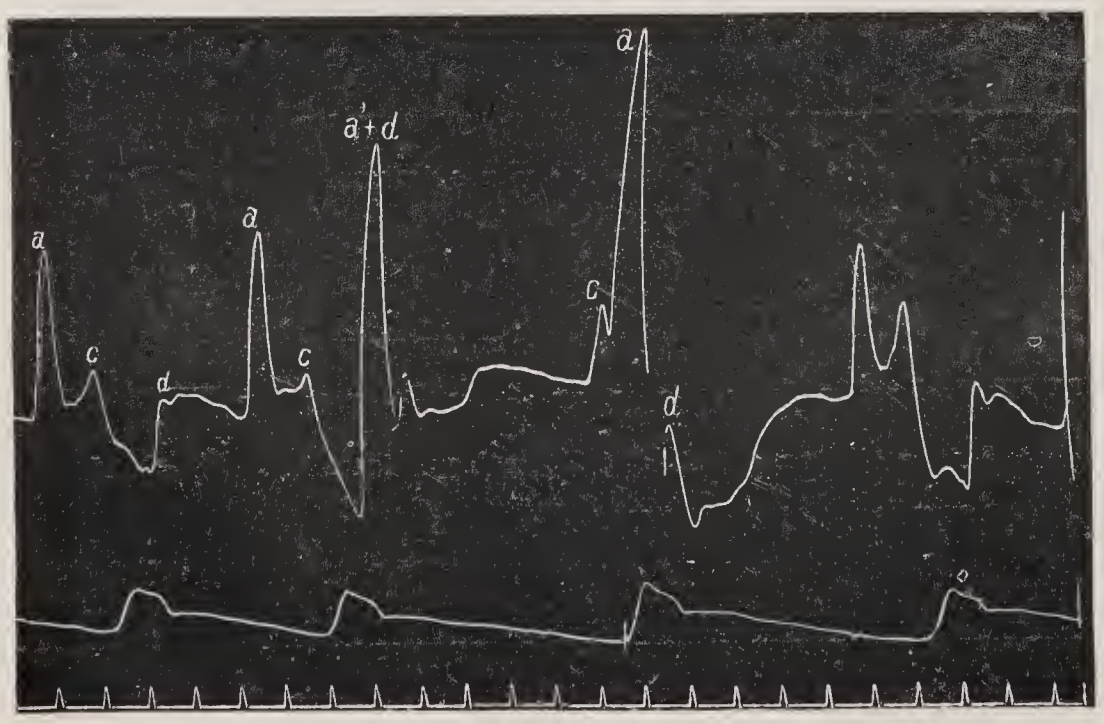

Blockierte A E S mit „ventricular escape".

Fig. 126.

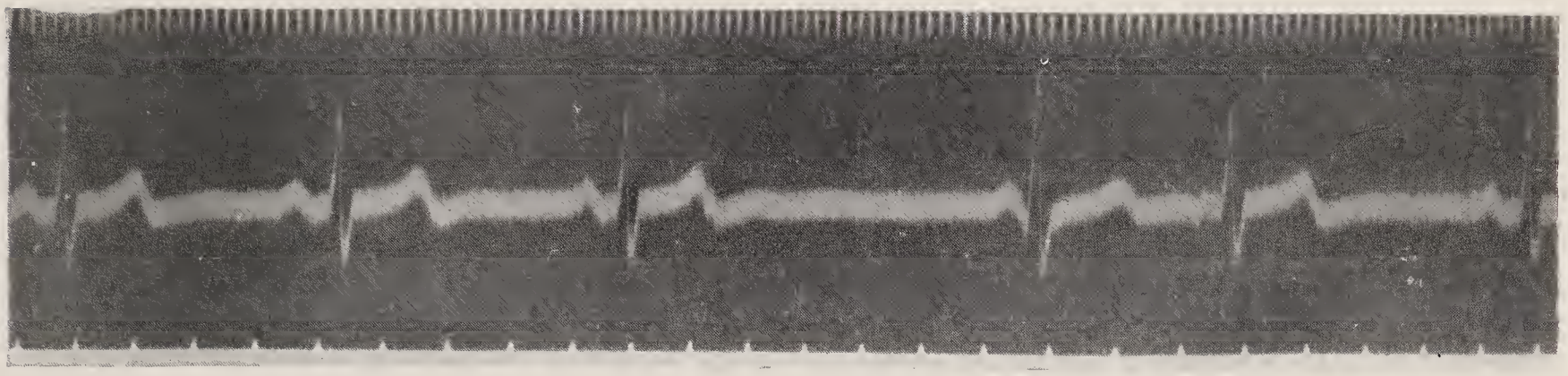

Blockierte A E S mit „ventricular escape“ im Ekg.

Fig. 127.

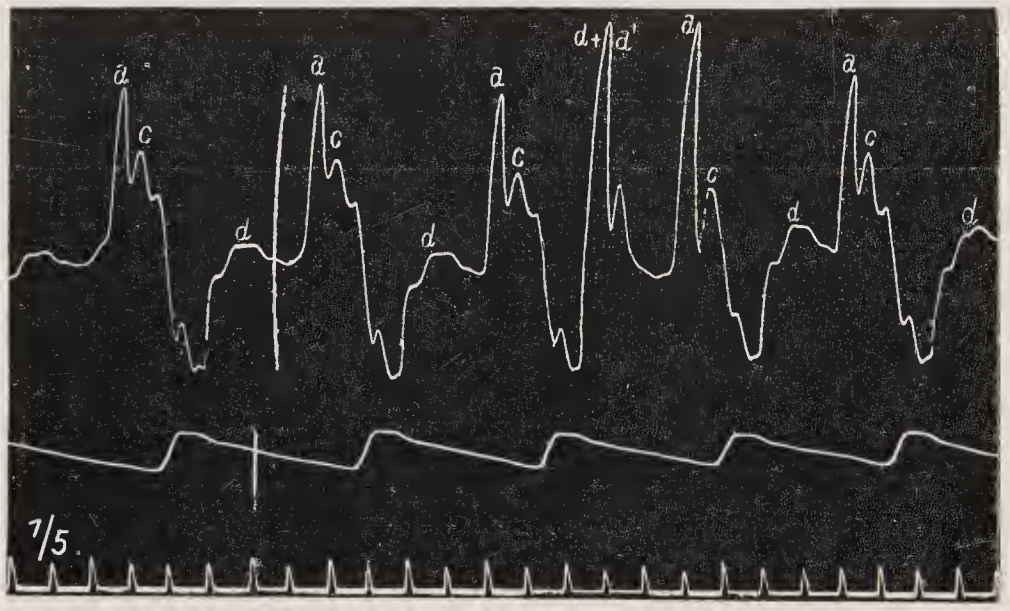

Interpolierte A E S oder Aufeinanderfolge von zwei A E S.

Fig. 128.

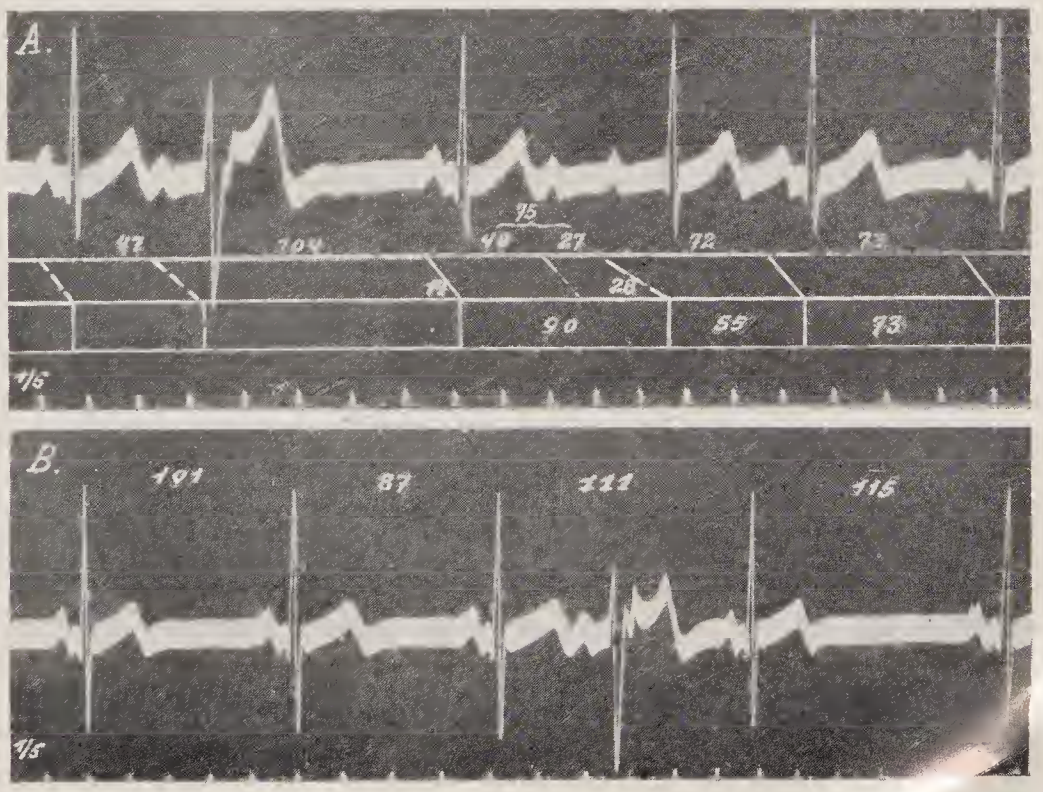

Zwei aufeinanderfolgende A E S. Die blockierte A E S in A verlängert das folgende P-R Intervall.

Fig. 129.

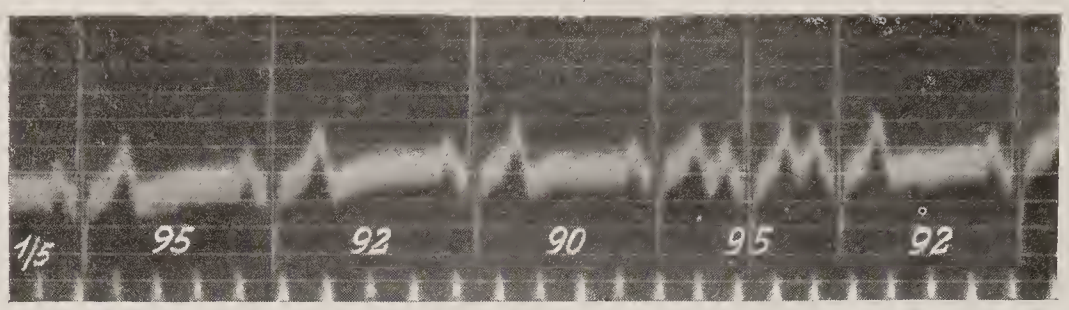

Zwei übergeleitete, aufeinanderfolgende A E S.

Fig. 130.

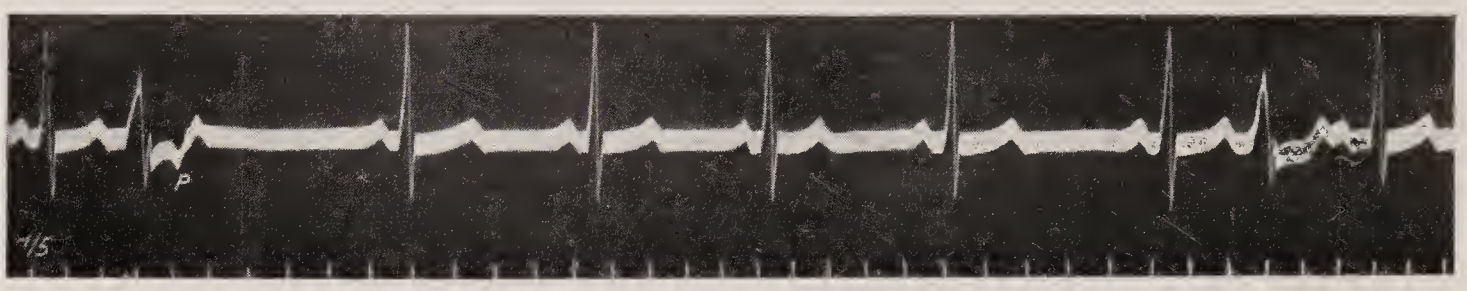

(Nach *Gussenbauer,* W. Arch. f. i. Med., 6, 423, 1923. Ausschnitt aus Fig. 1a.)

Retrograde A E S.

Fig. 131.

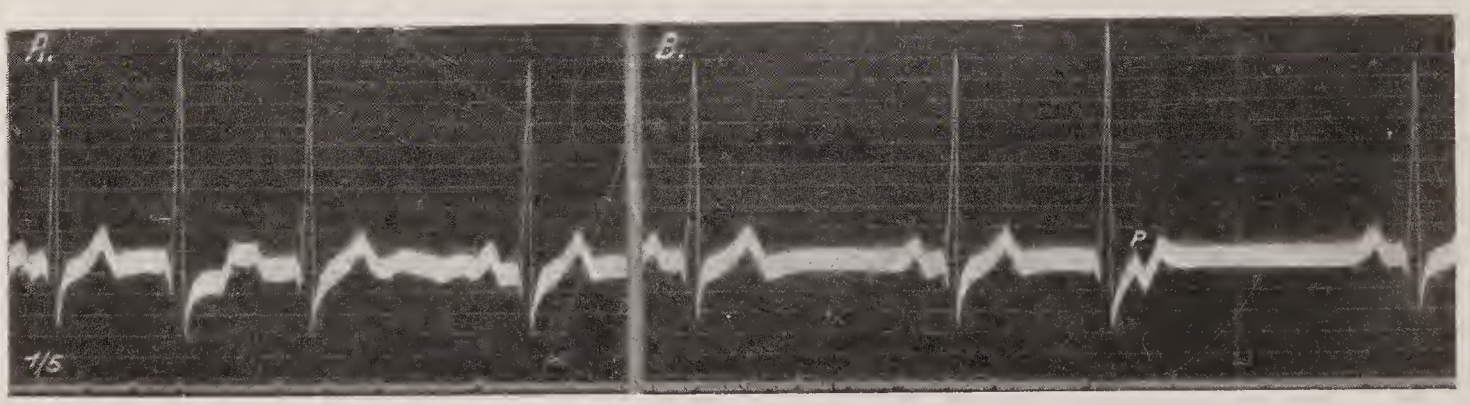

(Nach *Gussenbauer,* W. Arch. f. i. M., 6, 423, 1923. Ausschnitt aus Fig. 2.)

In der Nachschwankung der K E S in B. erzeugt die nach oben gerichtete P-Zacke im Abfall einen negativen Einschnitt.

Fig. 132.

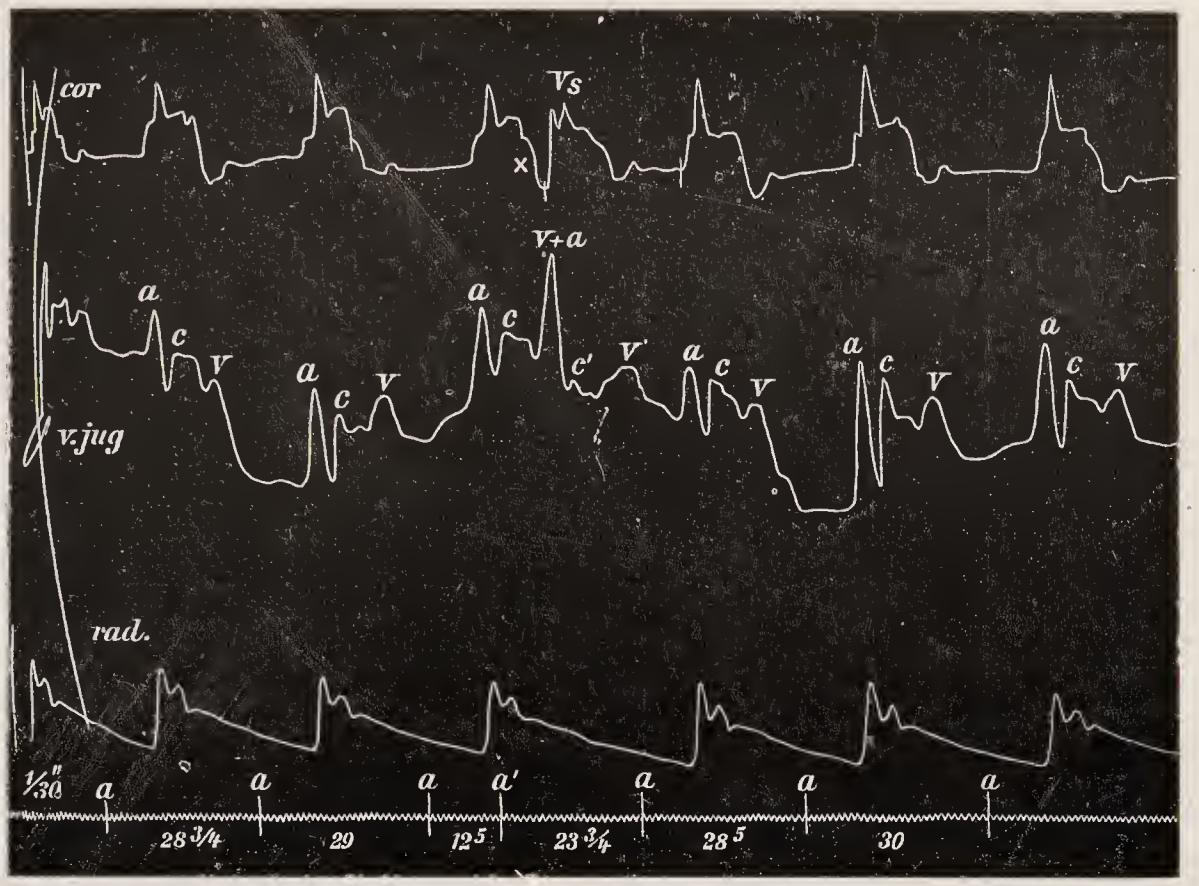

(Aus *Wenckebach,* Unregelmäßige Herztätigkeit; Fig. 22.)

Sinusextrasystole. Die Extra-Vorhofperiode ist kürzer als die Normalperiode.

Fig. 133.

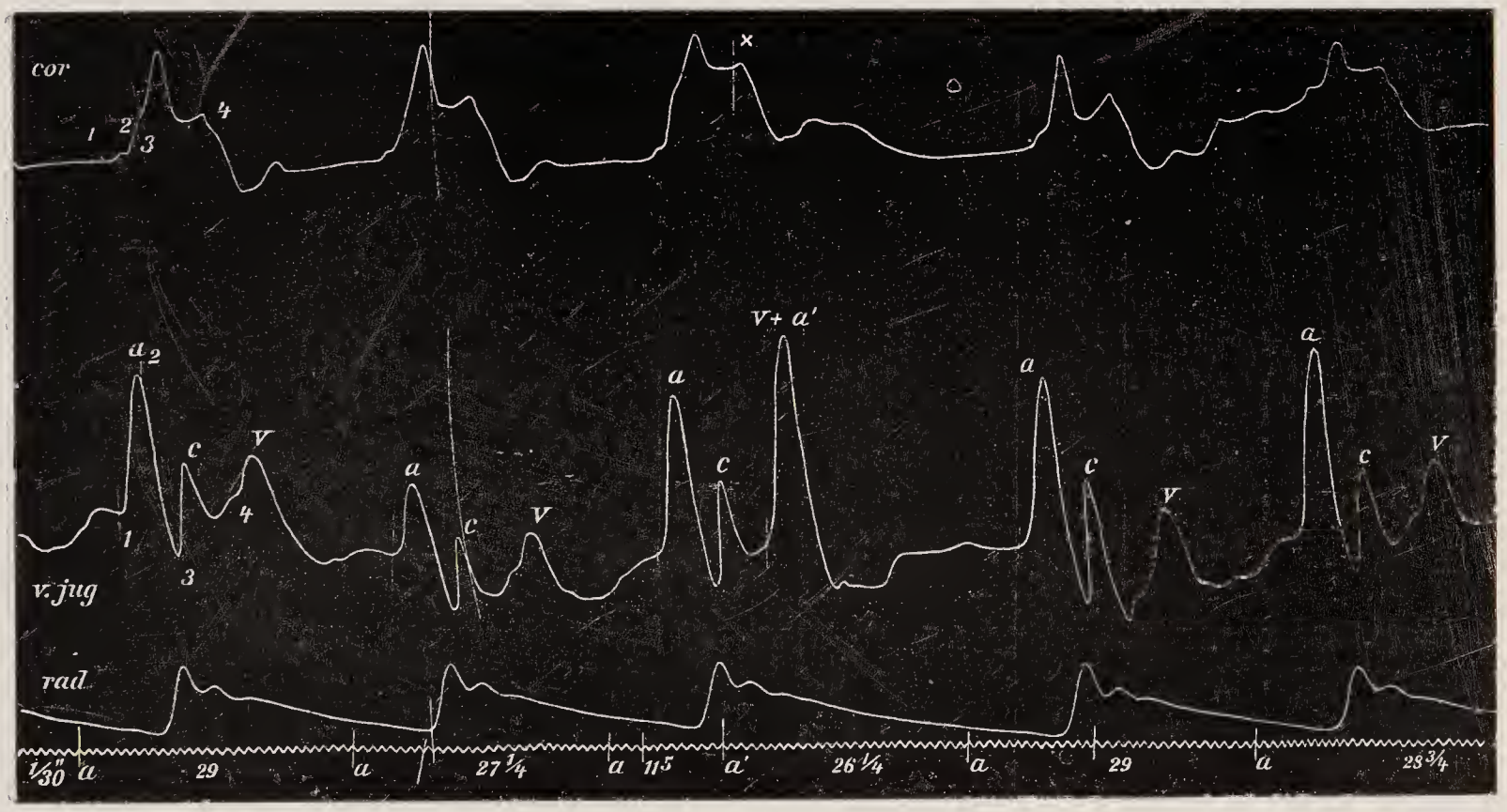

(Aus *Wenckebach,* Unregelmäßige Herztätigkeit; Fig. 21.)

An der A-V Grenze blockierte SiES des nämlichen Falles wie Fig. 132.

Fig. 134.

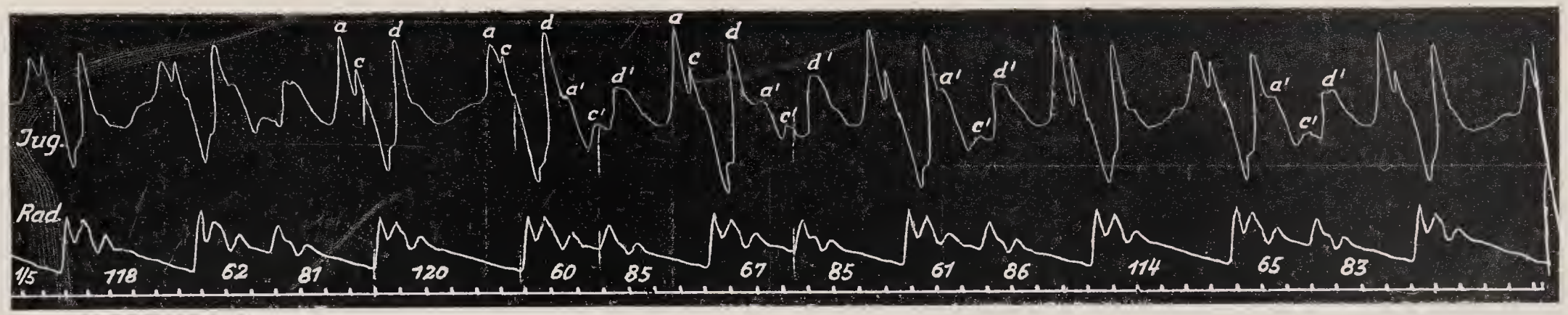

Fig. 135.



Fig. 136.

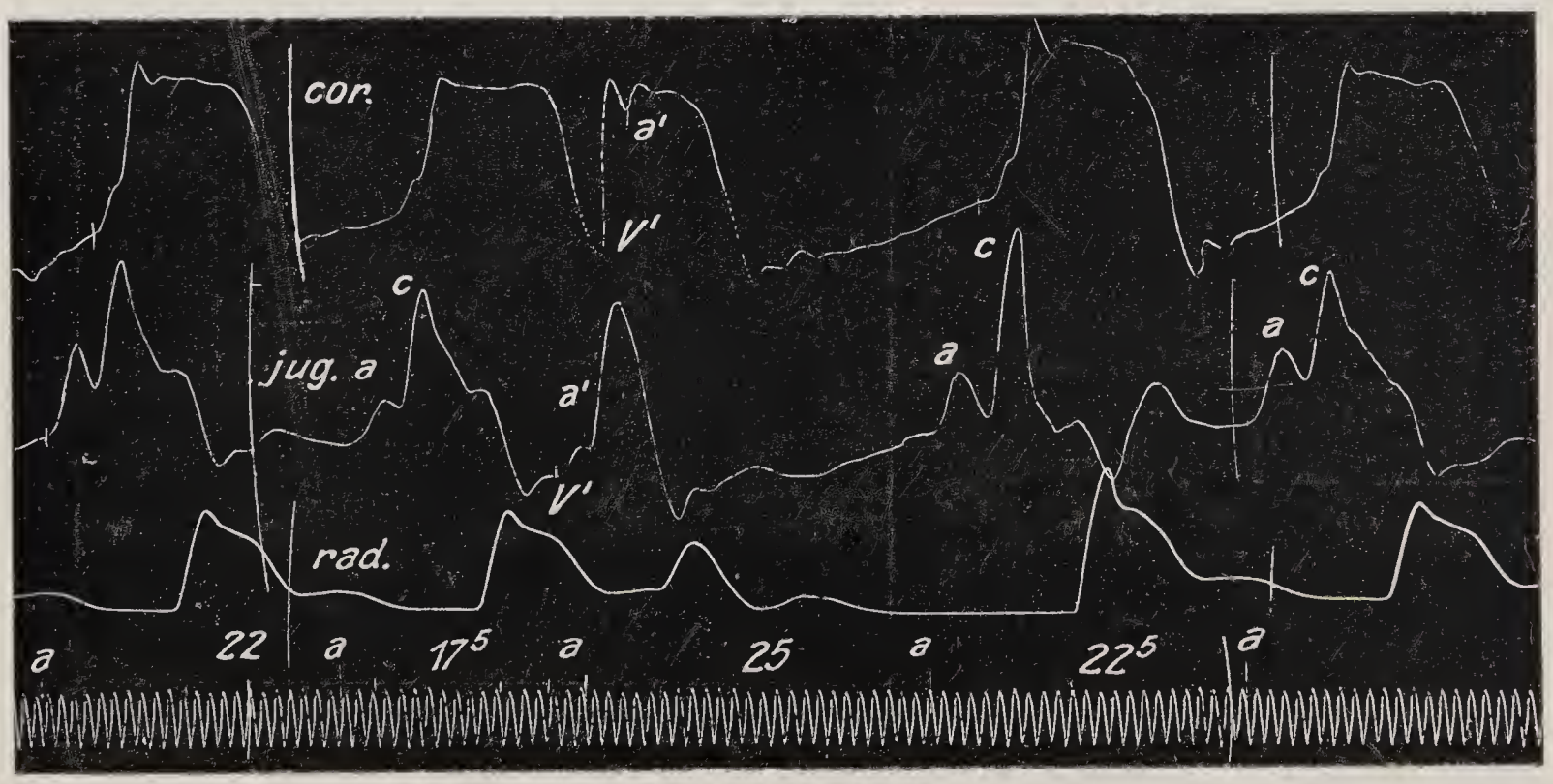

Fig. 134. Sinus-E S bei einem Patienten kurz nach Entflimmerung durch Chinidin.

Fig. 135. Ekg (Abl. II) des nämlichen Patienten wie Fig. 134.

Fig. 136. (Aus *Wenckebach,* Unregelmäßige Herztätigkeit; Fig. 24.) a-v E S, welche durch Rückleitung zum Sinus den normalen Rhythmus stört. Eindellung des Plateaus des V_s durch die As (a').

Fig. 137.

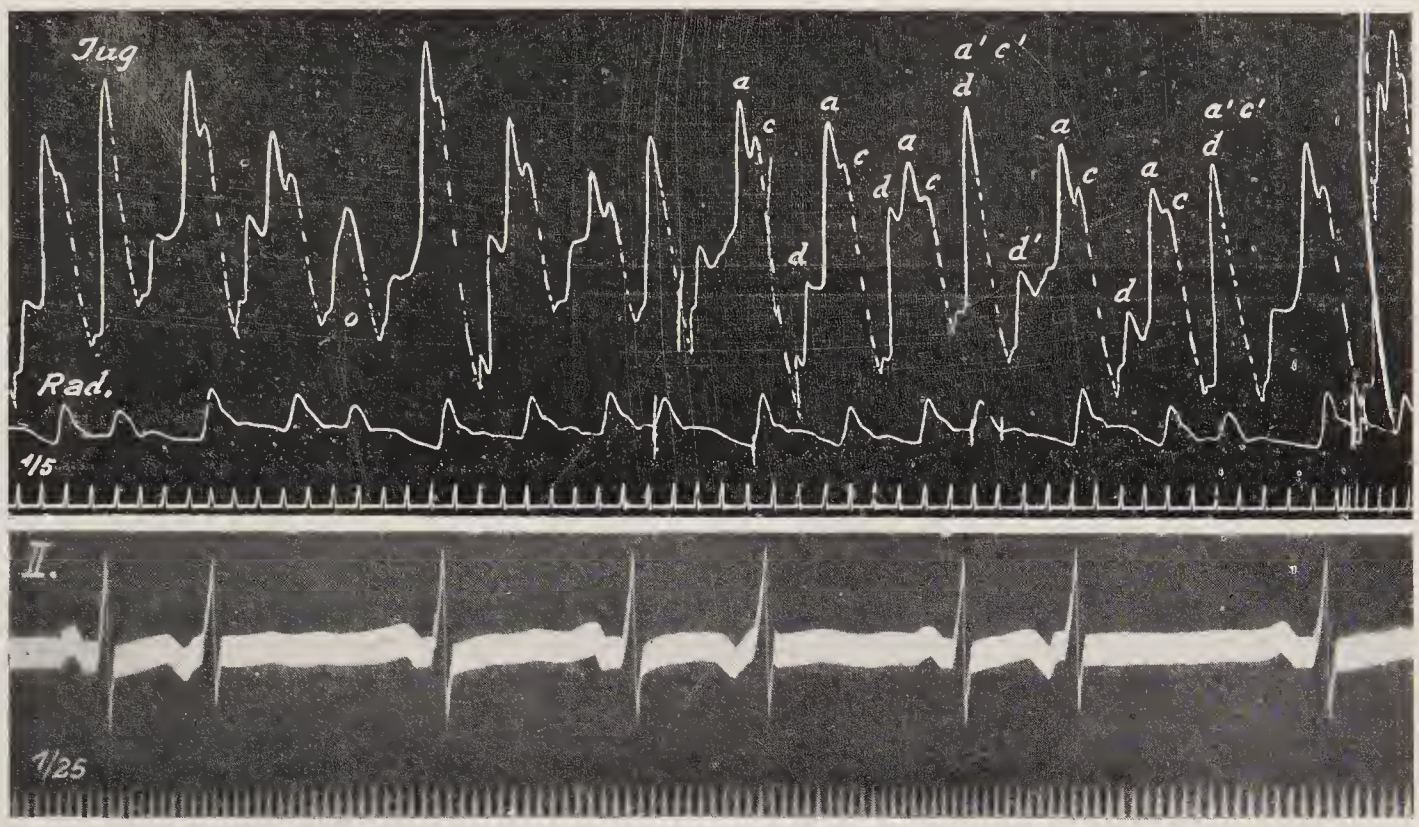

Atrio-ventrikuläre E S mit vorangehender As.

Fig. 138.

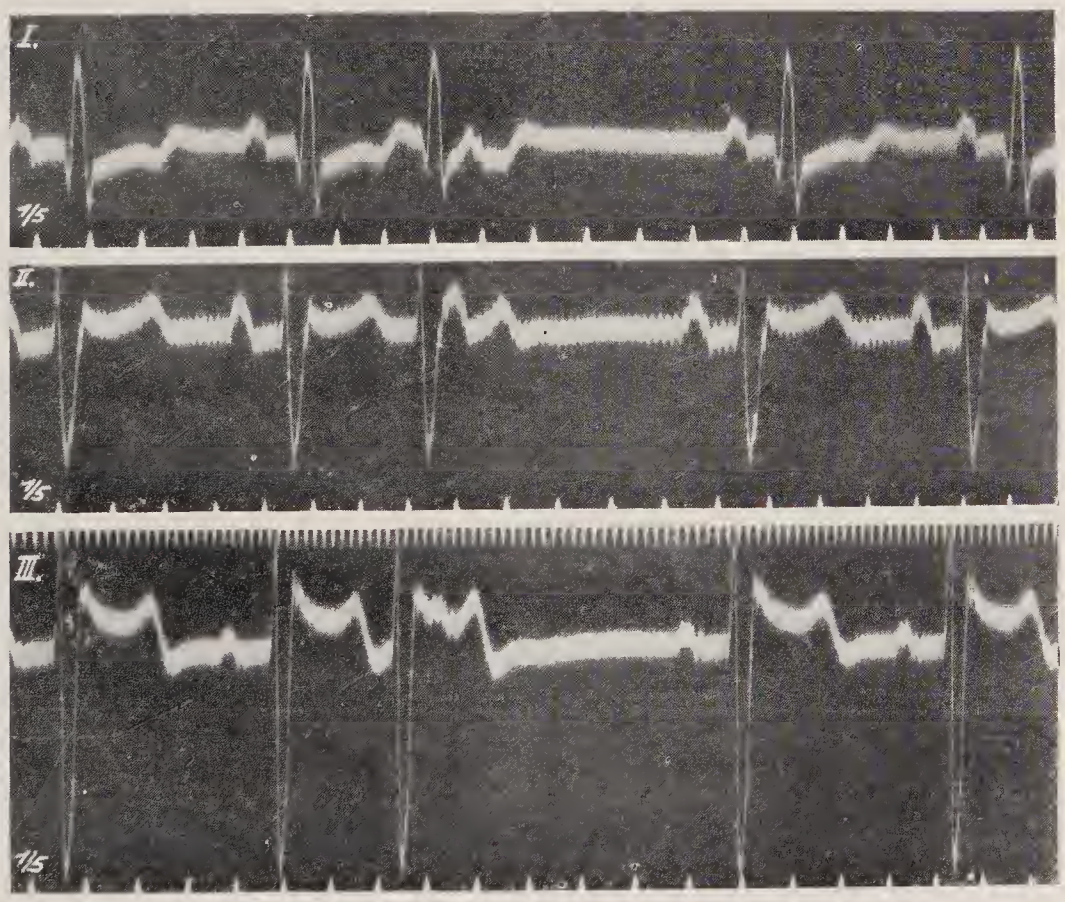

Gegen den Vorhof blockierte a-v E S in einem Falle von partieller Leitungsstörung.

Fig. 139.

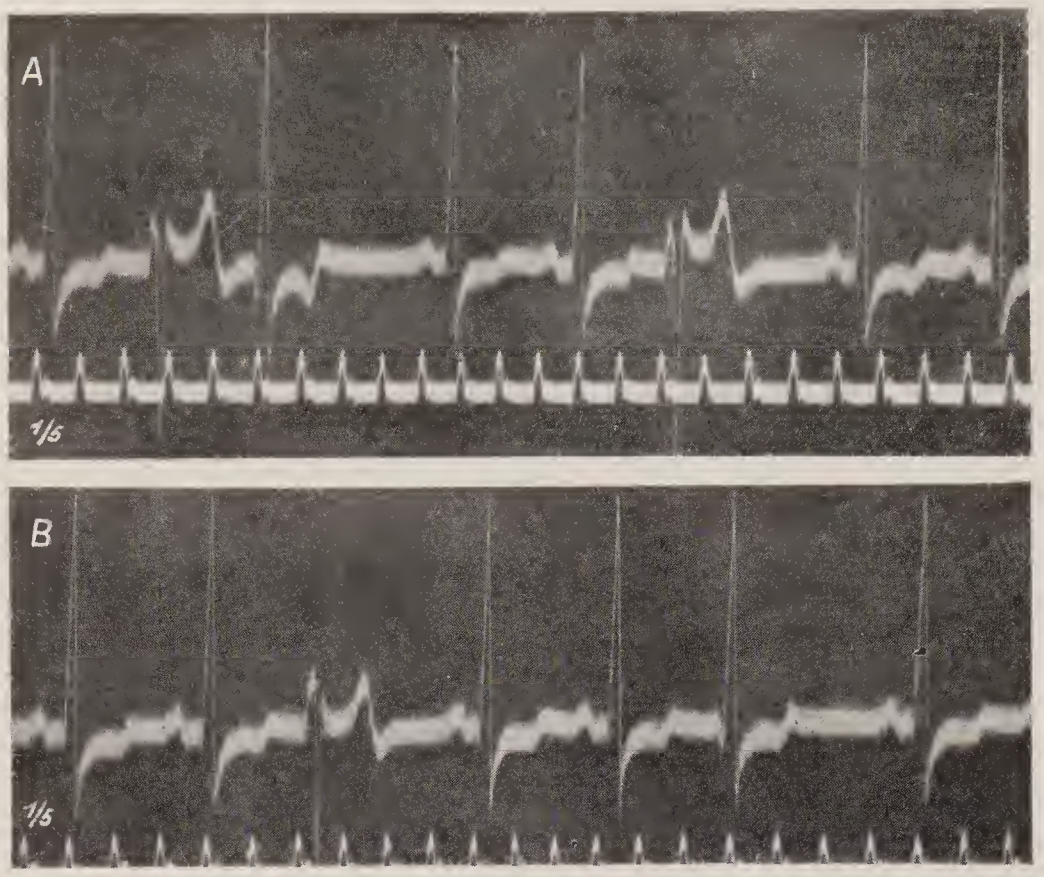

Fig. 139. Kammer-E S mit verschiedenem Ausgangspunkt in unmittelbarer Aufeinanderfolge (A) oder jede für sich (B).

Fig. 140. Kammer-E S mit verschiedenem Ursprungsort.

Fig. 141. Arrhythmie infolge gehäufter A E S oder von A E S eingeleitete kurze Flimmeranfälle.

Fig. 140.

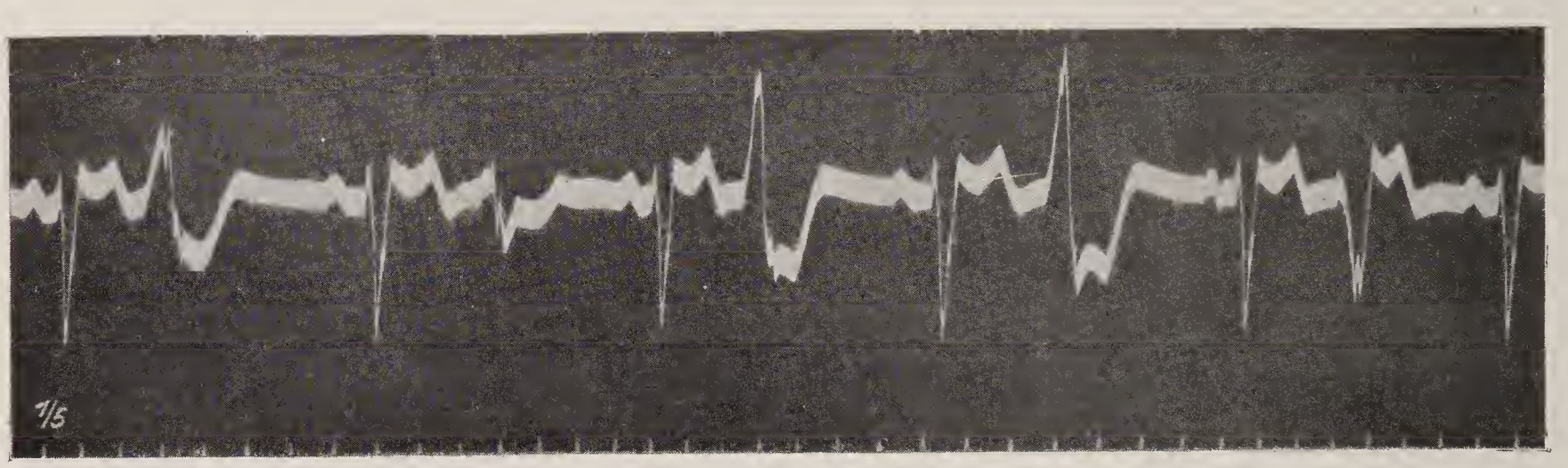

Fig. 141.

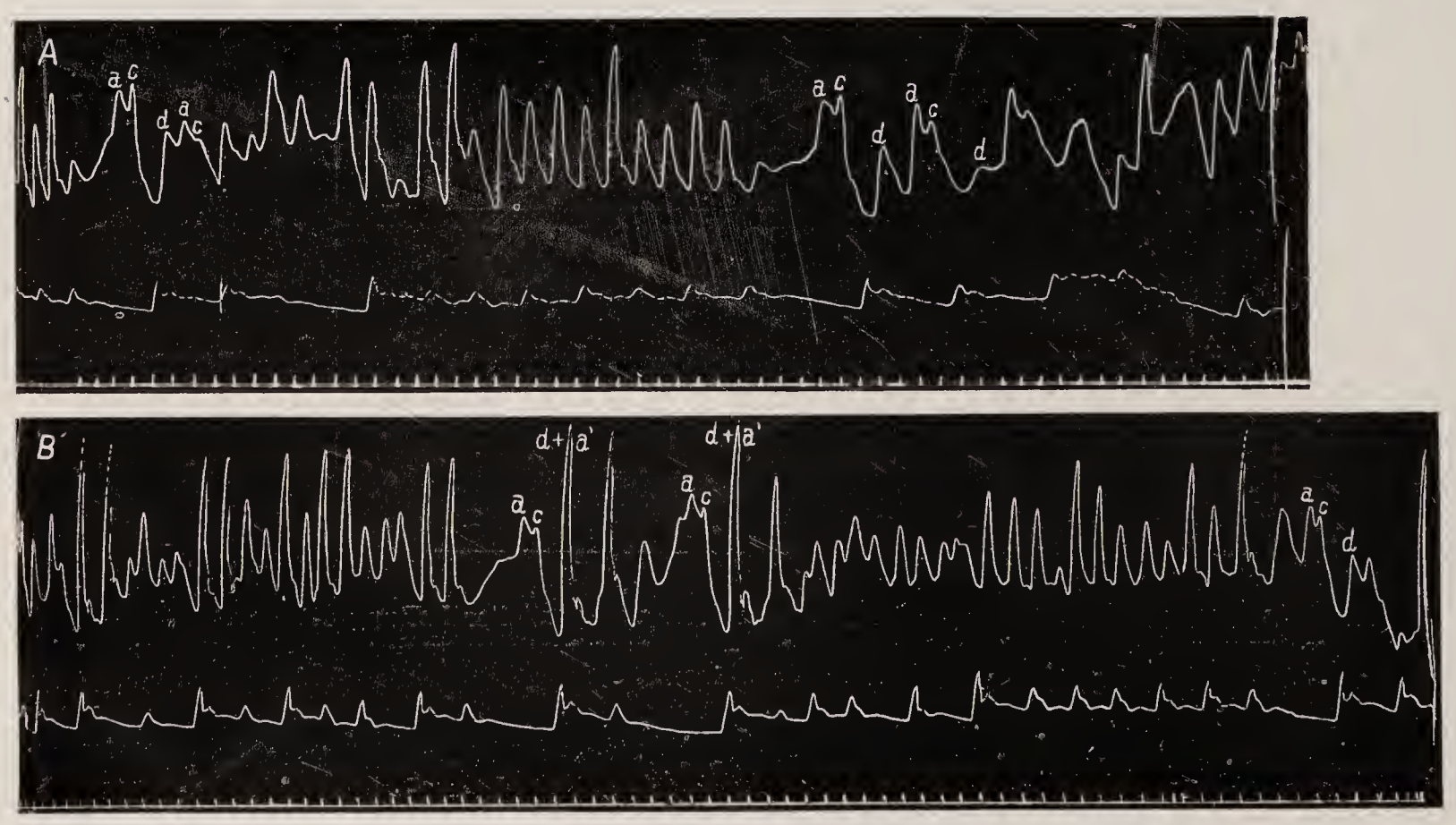

Fig. 143.

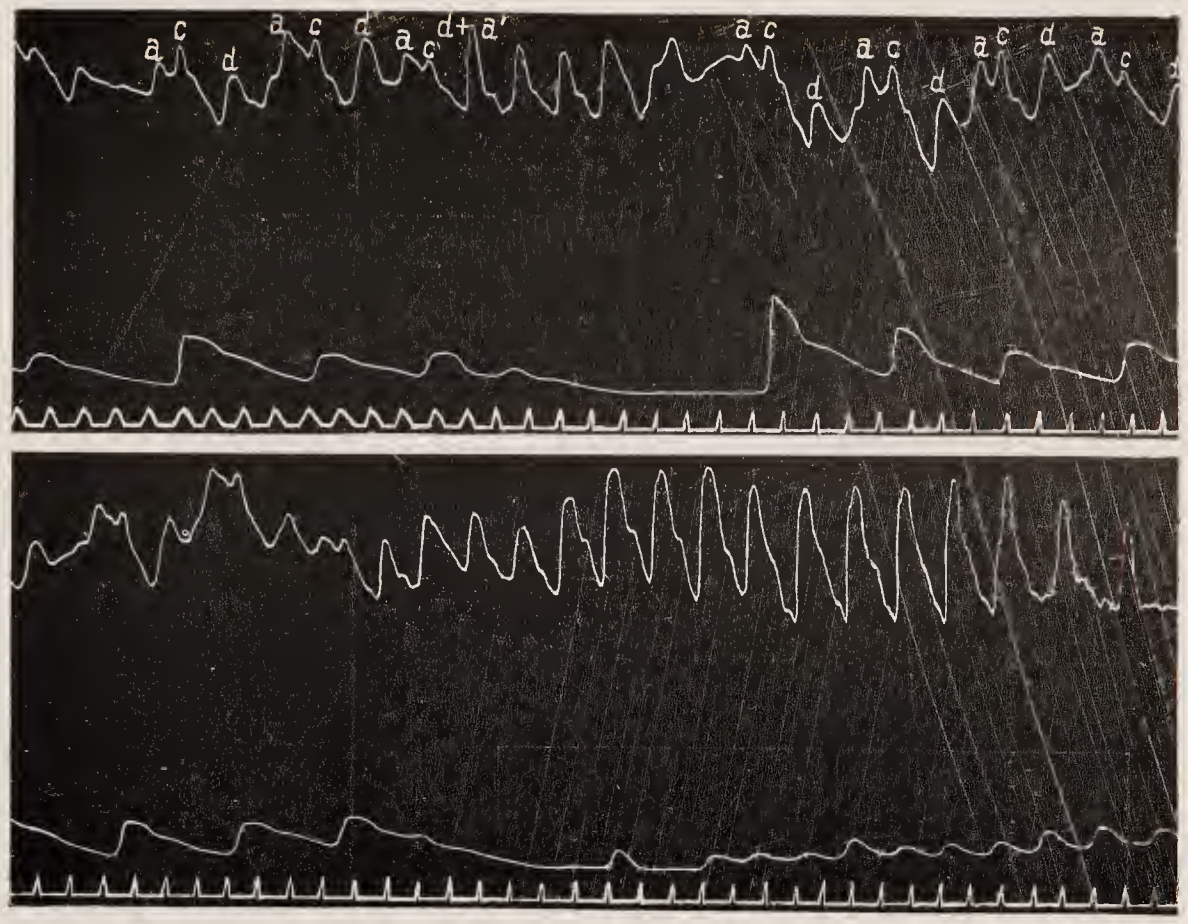

Nämliche Patientin wie Fig. 141 u. 142. Pulslosigkeit beim Einsetzen gehäufter E S.

Nämlicher Fall wie Fig. 141, bei ekg. Aufnahme.

Fig. 142.



Fig. 144.

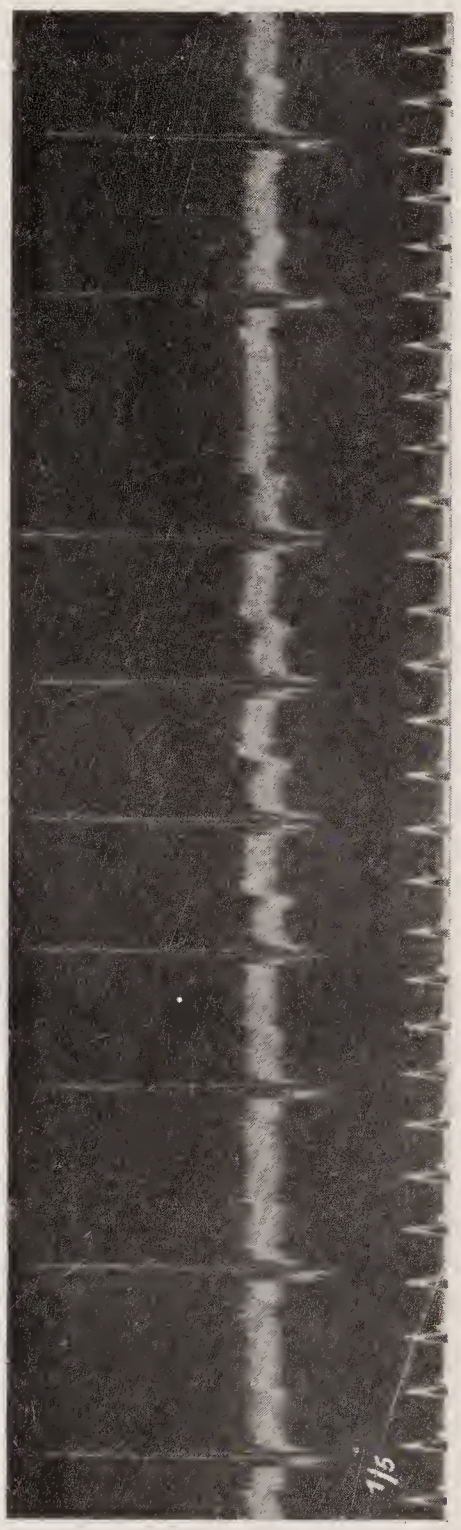

Gehäufte a-v E S (Abl. III).

Fig. 145.

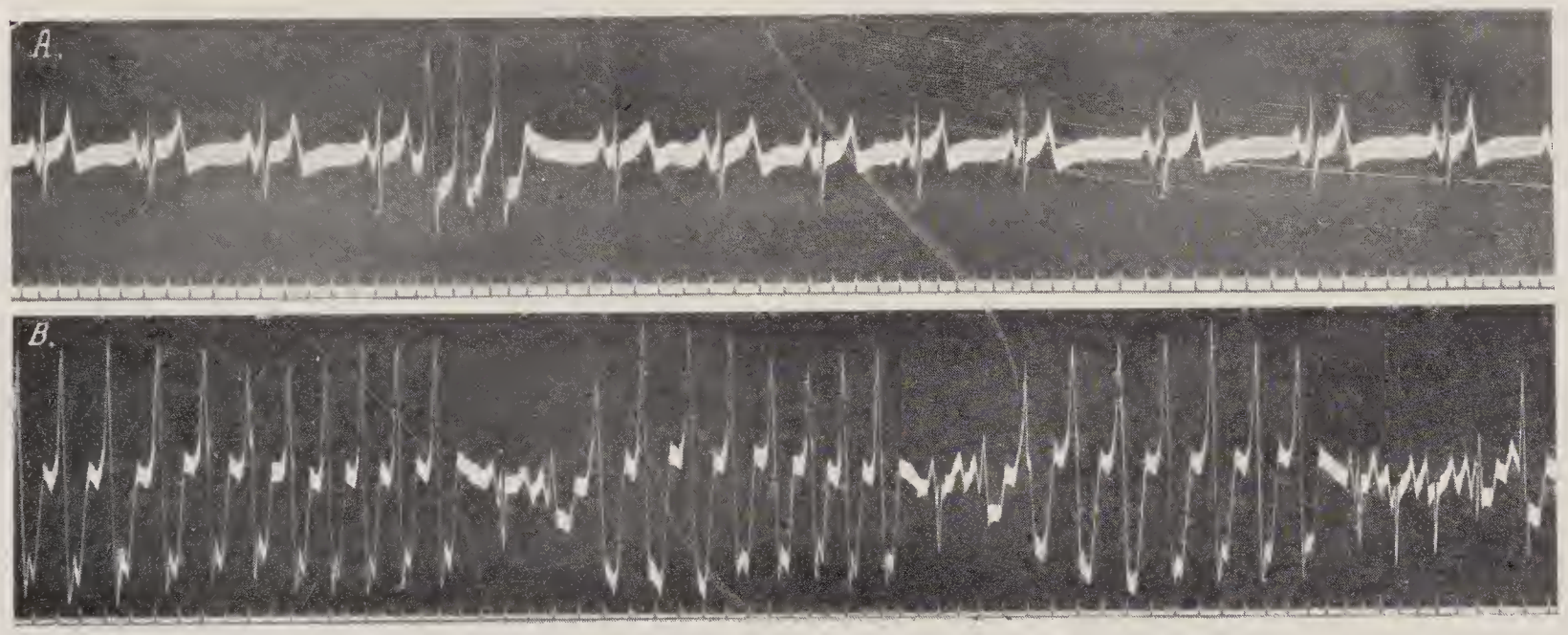

Fig. 145. In der Ruhe (A.) gewöhnlich Gruppen von drei E S. B. Nach 25 Kniebeugen sehr starke Häufung der E S. Übergang zu paroxysmaler Tachykardie.

Fig. 146. (Aus *Wenckebach,* Unregelmäßige Herztätigkeit; Fig. 19.) Gehäufte Kammer-E S erzeugen das Pulsbild des Vorhofflimmerns. Der Sinus-Vorhofrhythmus ist jedoch vollständig ungestört (a-Wellen ganz regelmäßig).

Fig. 146.

Fig. 147 (× 4/5).

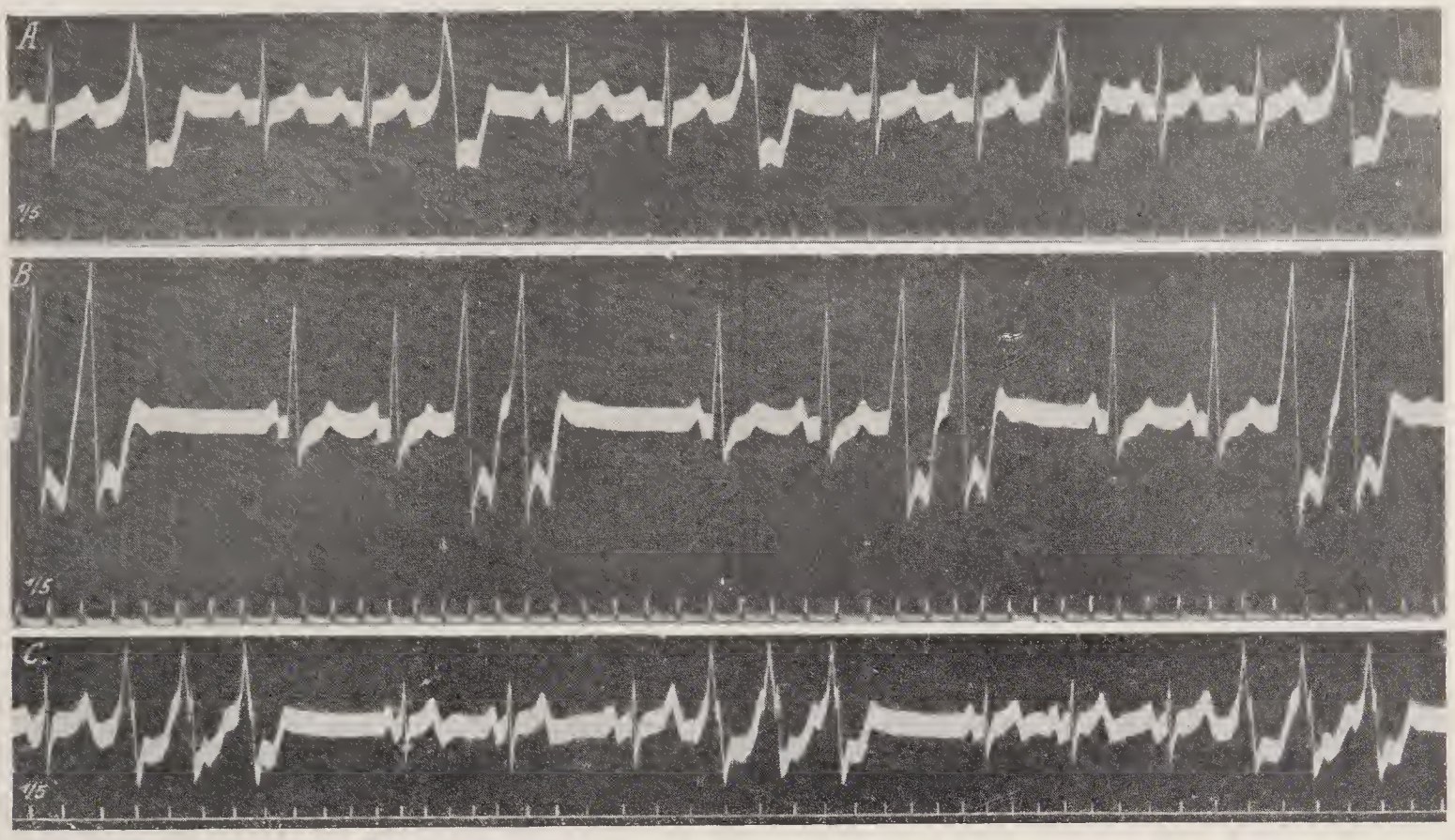

Extrasystolische Allorhythmie bei drei verschiedenen Fällen. Abl. II.
A. Zwei N S wechseln mit einer E S. B. Zwei N S wechseln mit zwei E S.
C. Drei N S wechseln mit drei E S.

Fig. 148.

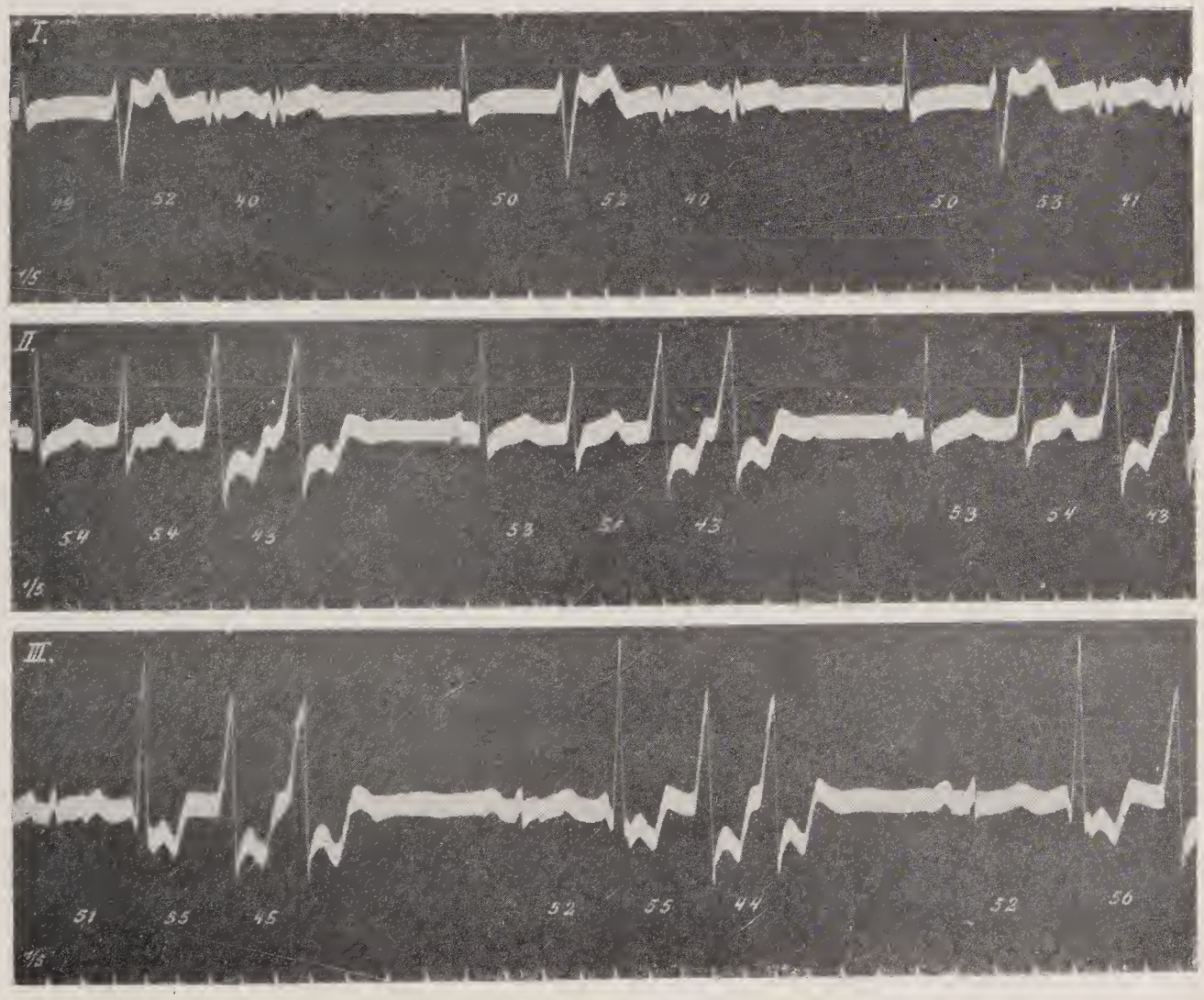

Festgekuppelte E S mit verschiedenen Ausgangspunkten.

Fig. 149.

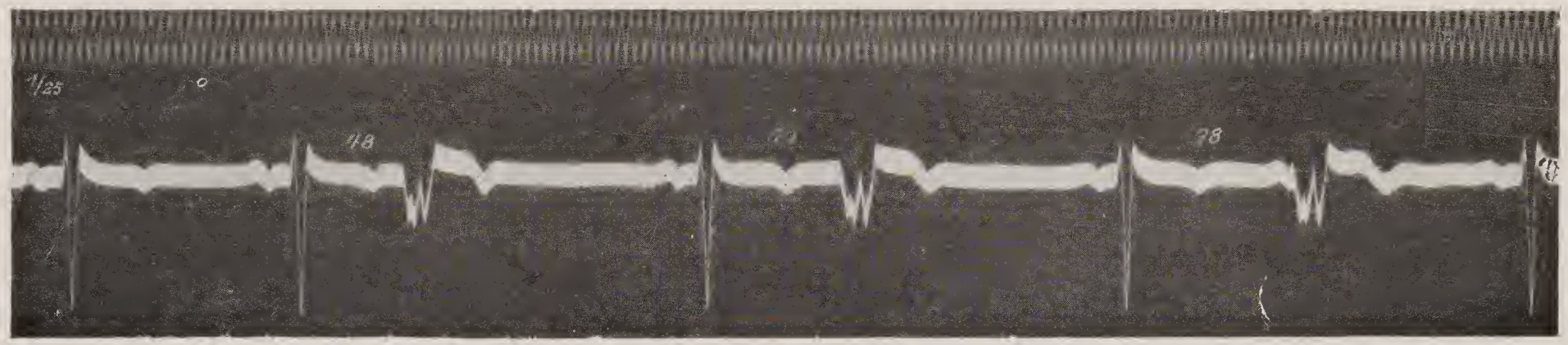

Abl. III. Kammer-E S mit gleitender Kupplung.

Fig. 150.

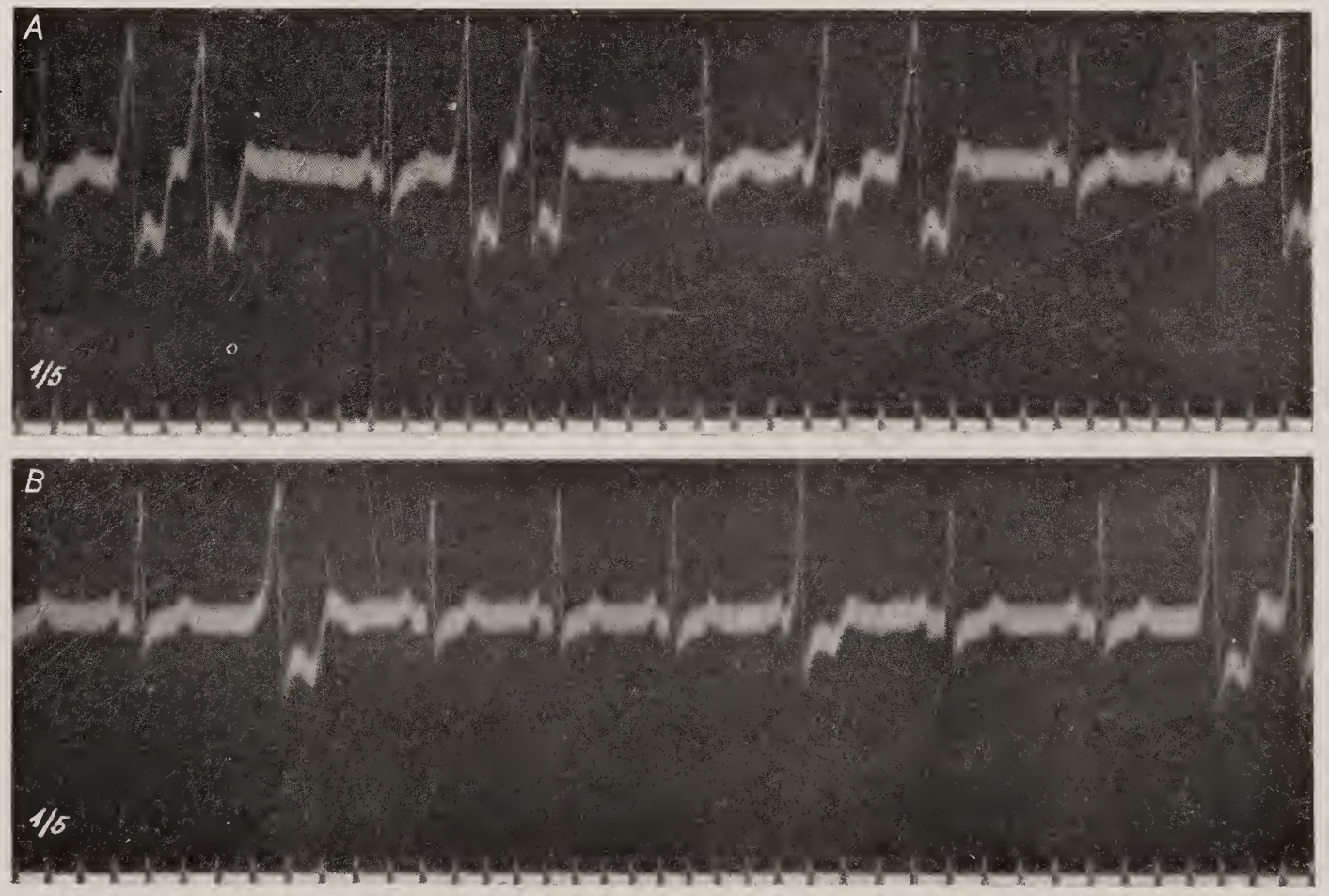

Kammer-E S mit gleitender Kupplung. Stellenweise Interferenz mit den NS.

Fig. 151.

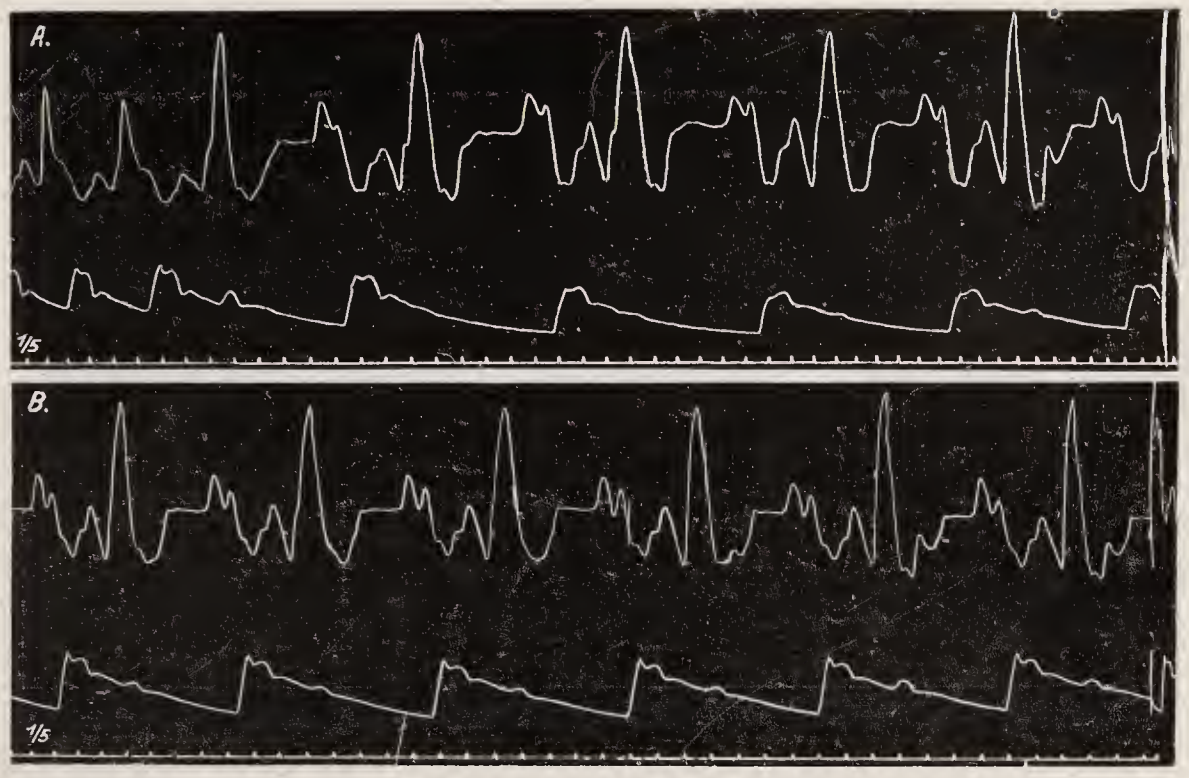

Kammerbigeminie. Die zweite und dritte E S in A. frustran, alle übrigen erzeugen kleine Pulswellen.

Fig. 152.

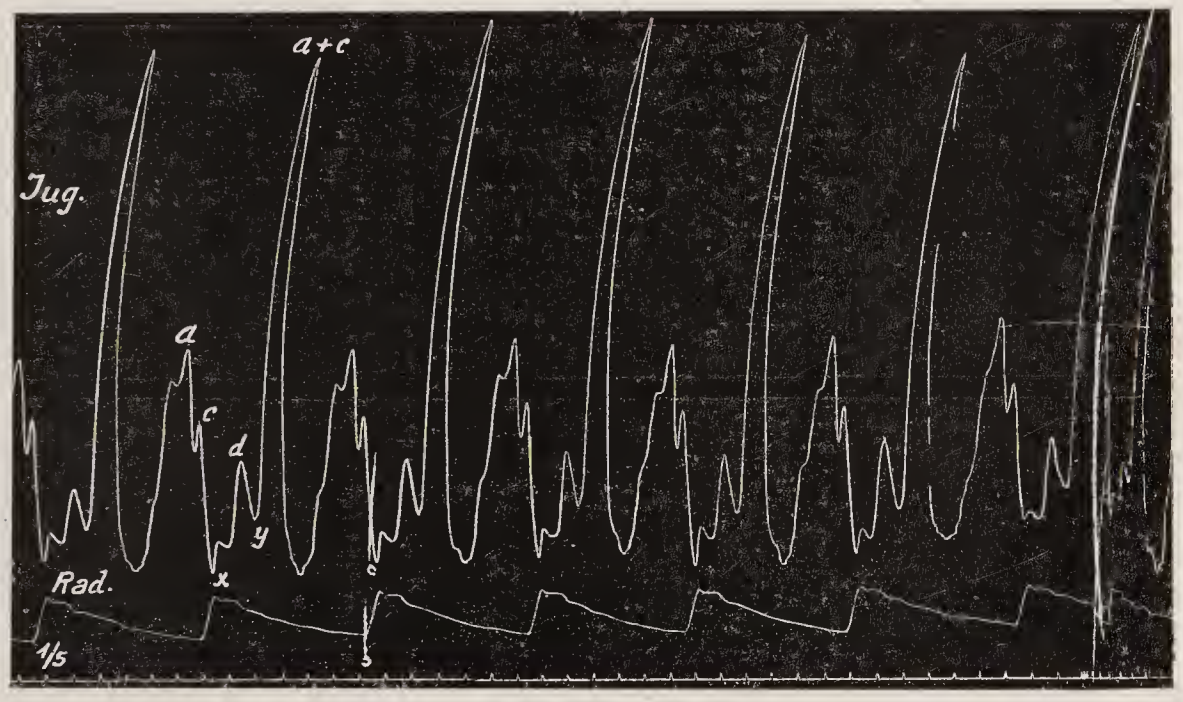

Kammerbigeminie.
Alle E S sind frustran.
Bradysphygmie.

Fig. 153.

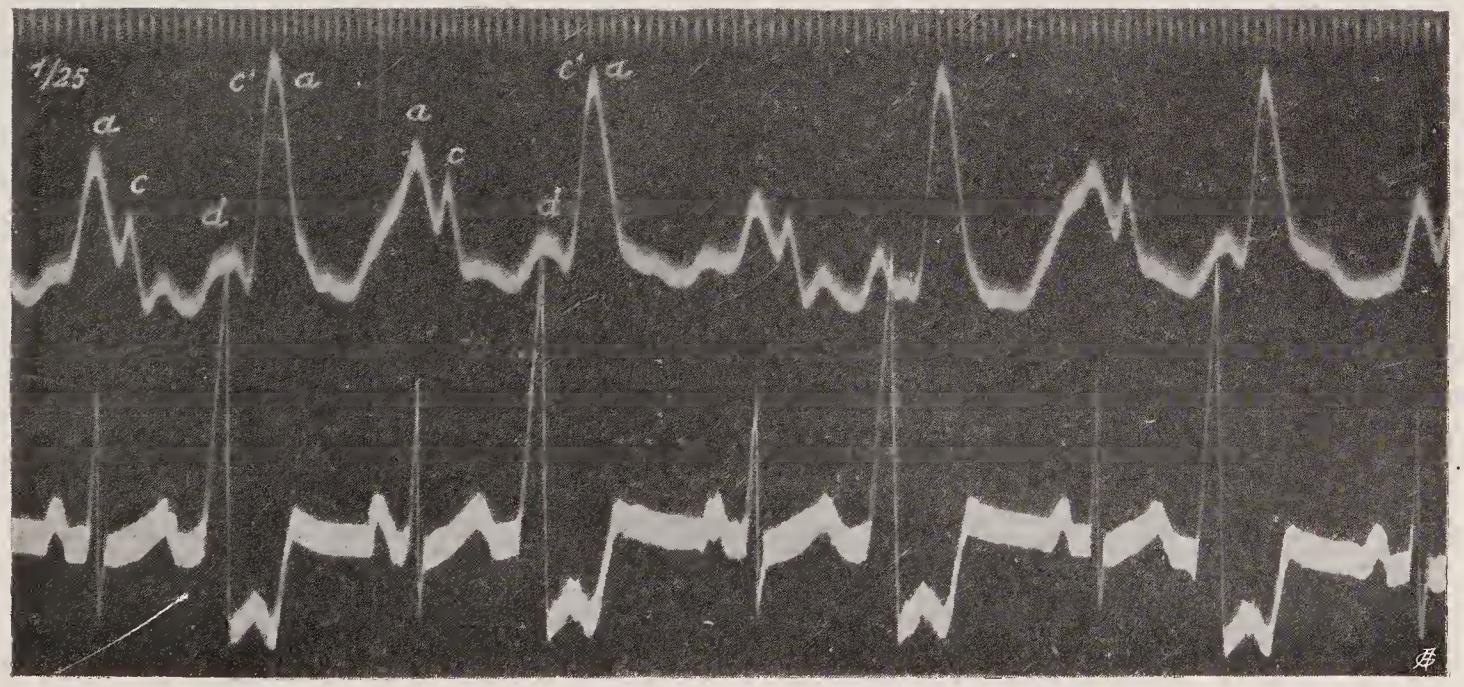

Venenpuls und Ekg. Ventrikuläre Bigeminie.

Fig. 154.

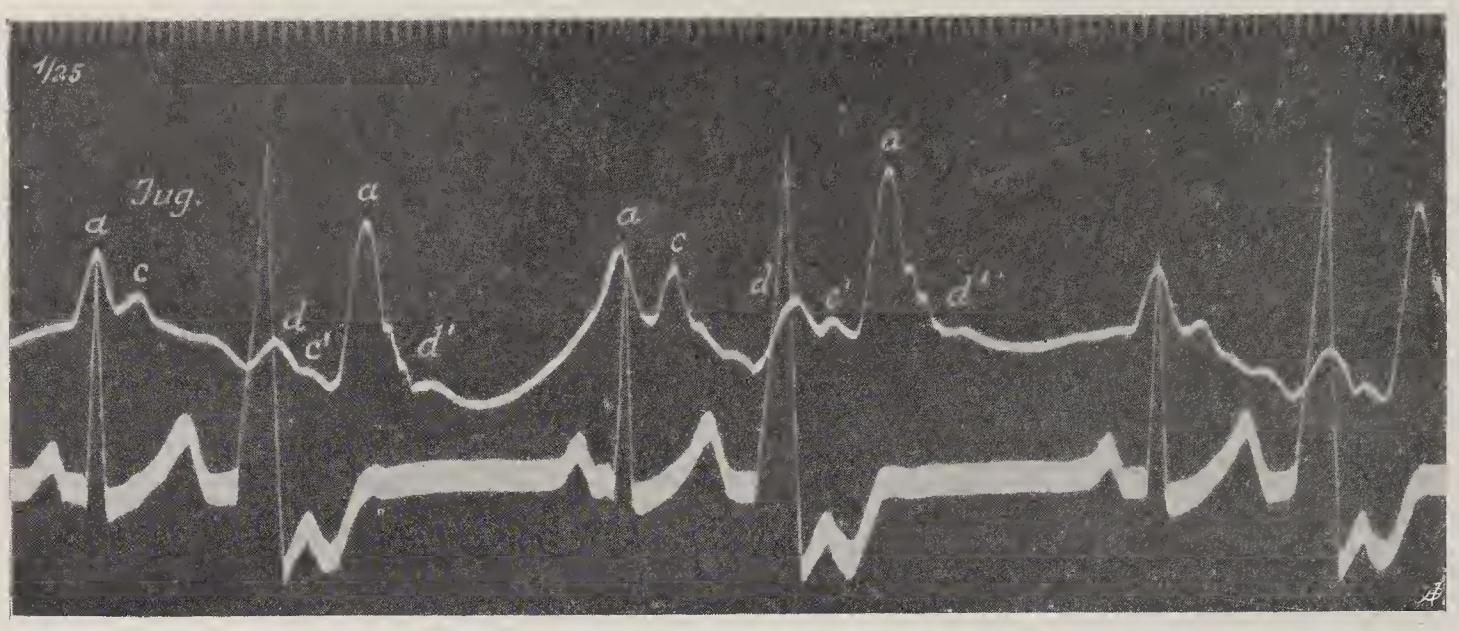

Venenpuls und Ekg bei Kammerbigeminie.

Fig. 155.

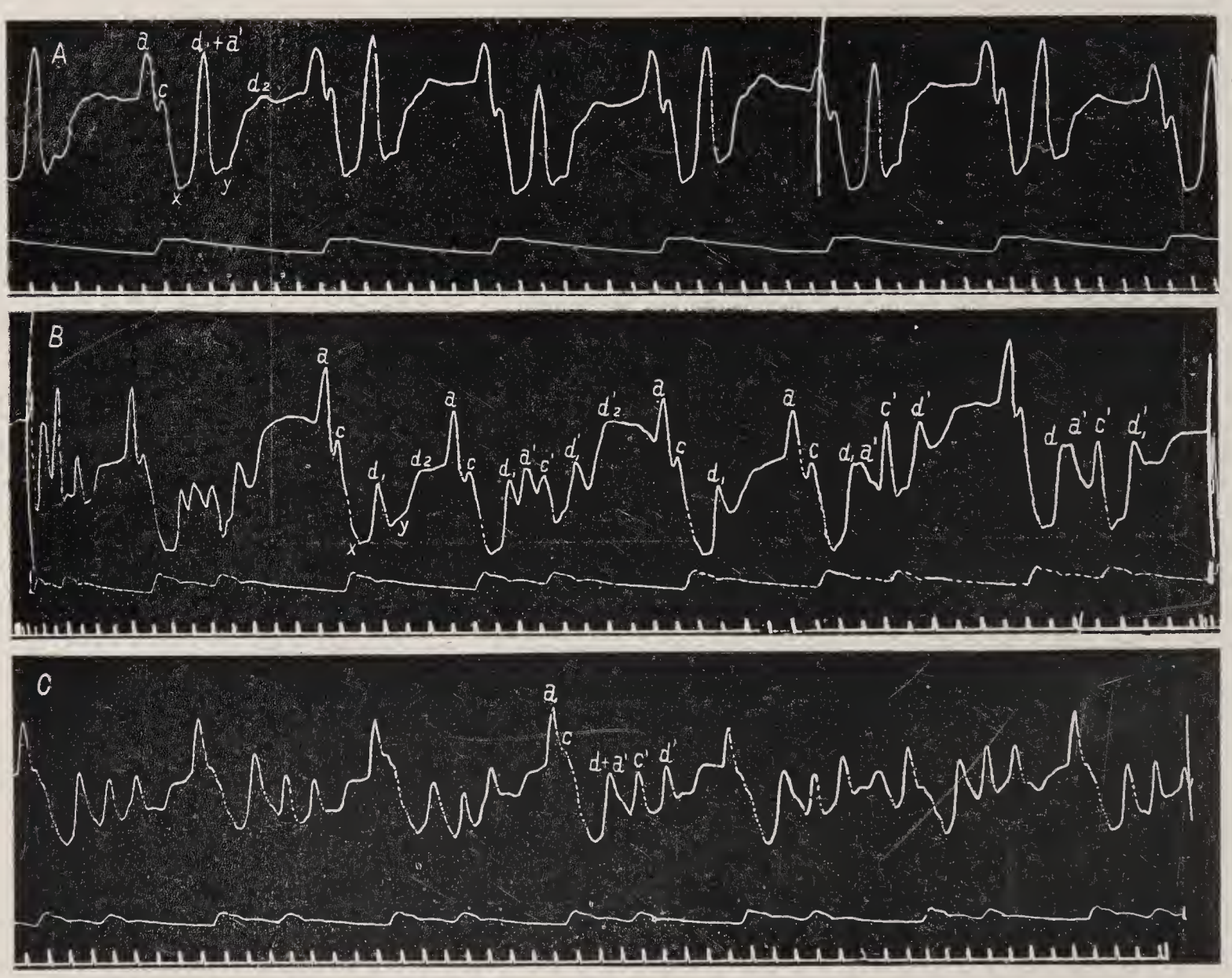

Vorhofbigeminie.

A. Bradykardie durch blockierte A E S. Die a'-Welle bildet mit d eine hohe, spitze Erhebung (telesystolische Pfropfung).

B. und C. Nach Arbeit. In B. bleiben einzelne A E S aus. Die A E S fallen in den Abfall von d_1 und bilden selbständige Wellen. In C. fällt a' knapp hinter den Gipfel von d_1. Die Grenzwelle erscheint dadurch breiter. Keine Pfropfung.

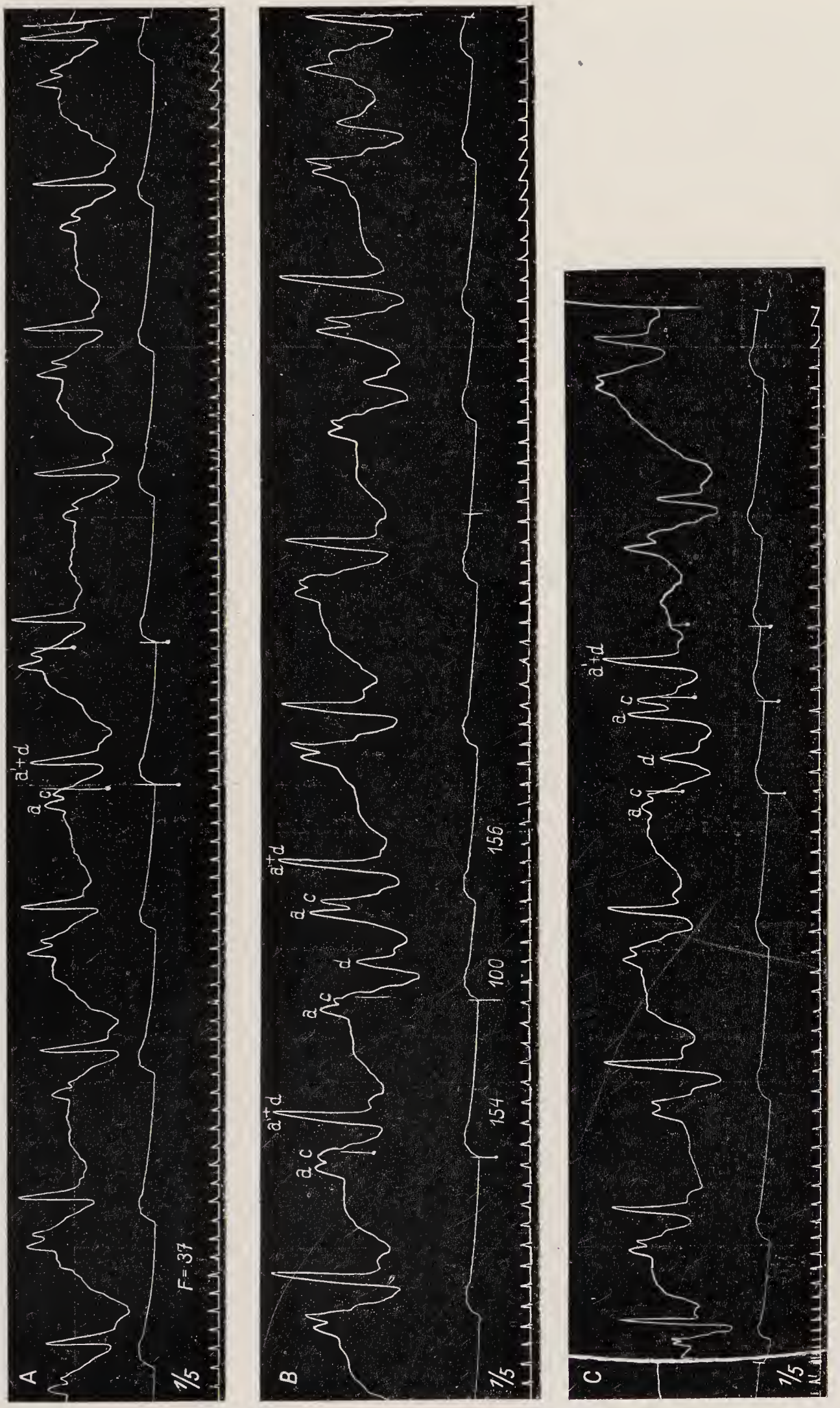

Fig. 156. Vorhofbigeminie.

A. Bradykardie durch blockierte A E S.

B. Nach einem Arbeitsversuch erscheinen einzelne Normalperioden. Die d-Welle zeigt daselbst normale Größe und Form. In C folgt auf eine Normalperiode einmal eine übergeleitete A E S.

Fig. 157.

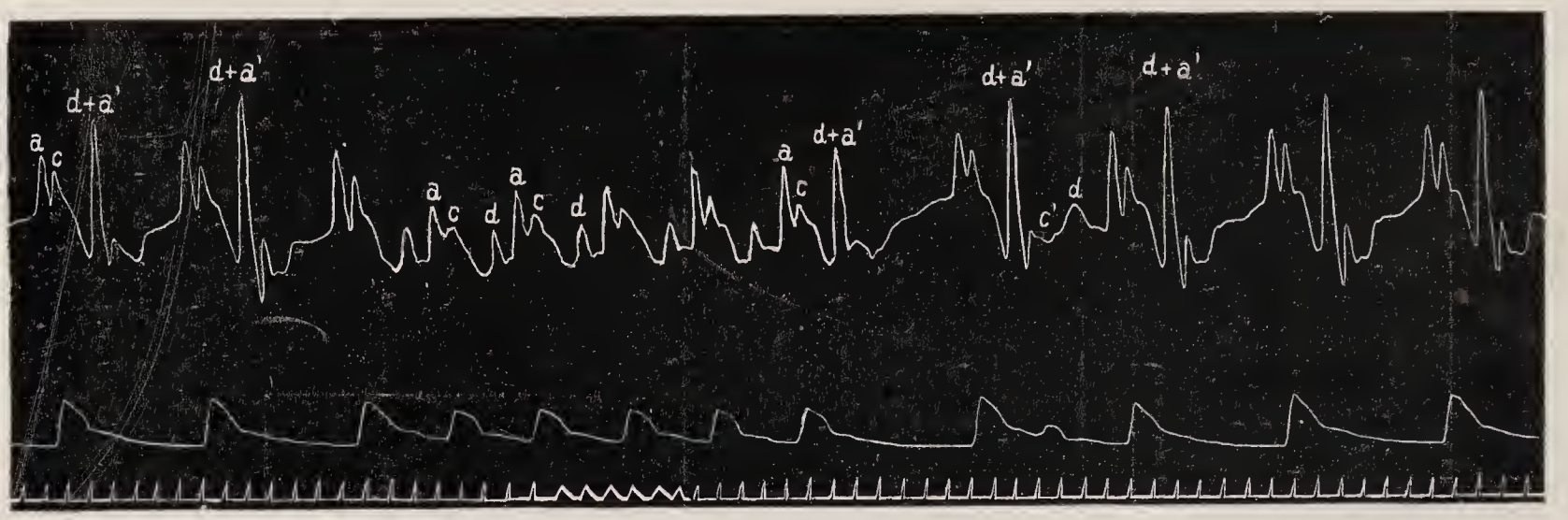

Die regelmäßige Aufeinanderfolge blockierter A E S wird nach Arbeit von fünf Normalperioden und einer übergeleiteten A E S unterbrochen.

Fig. 158.

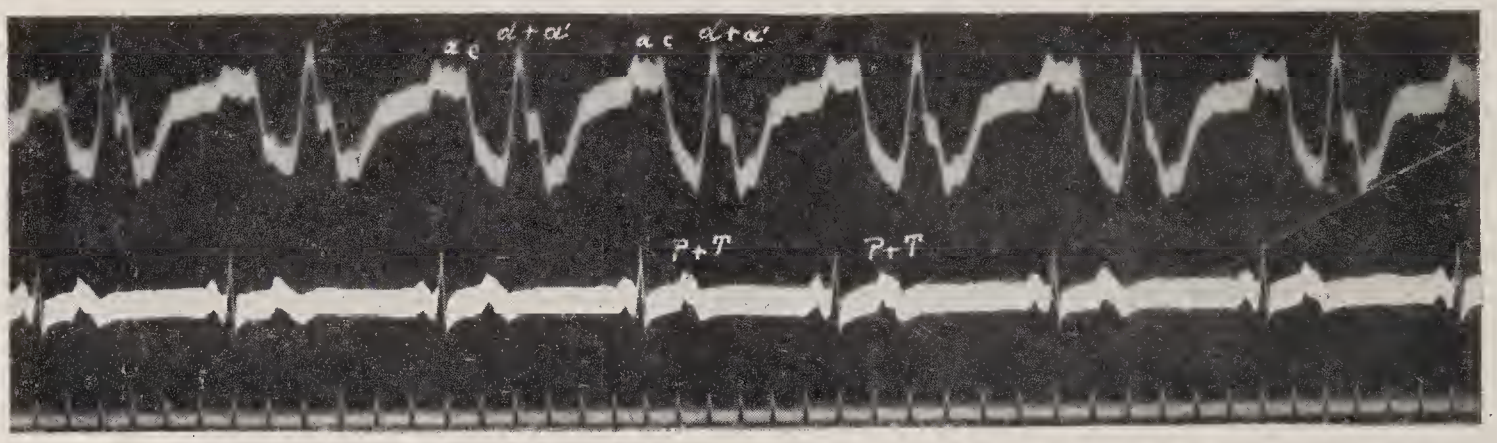

Venenpuls und Ekg bei Vorhofbigeminie mit Blockierung der E S.

Fig. 159.

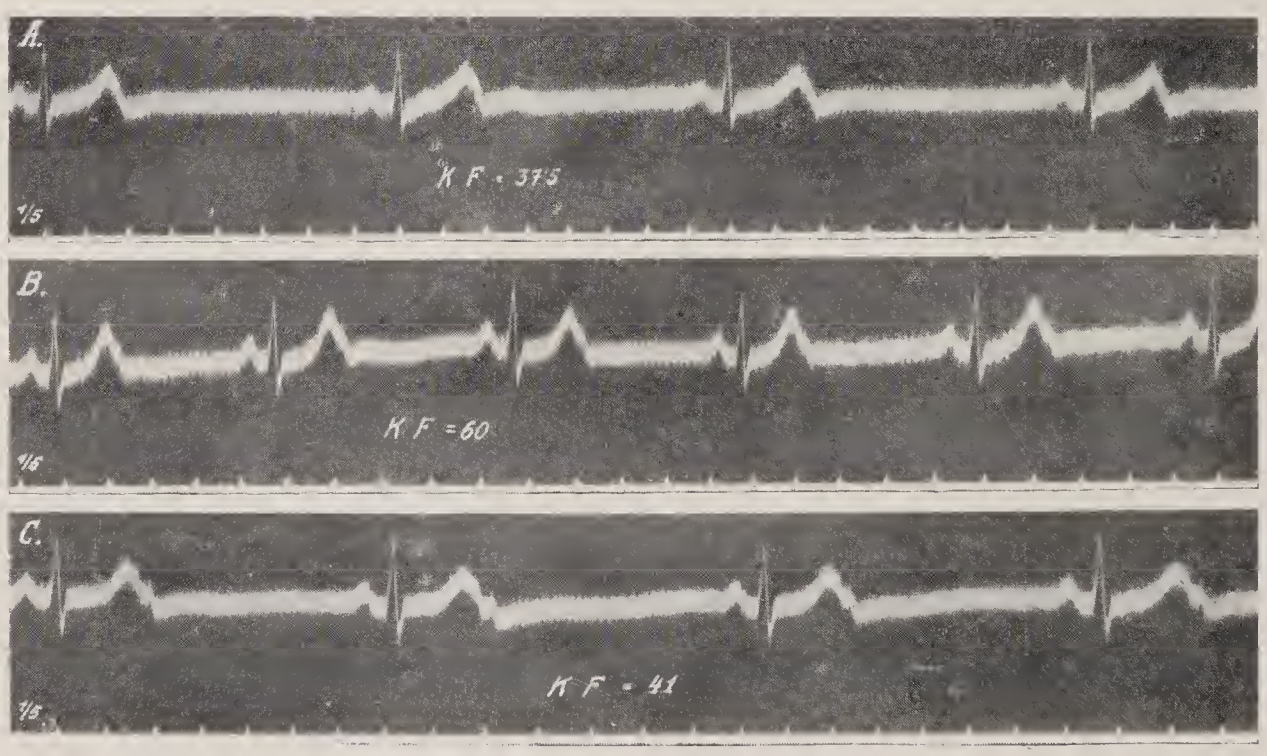

Ekg (Abl. II) bei kontinuierlicher Vorhofbigeminie. Die A E S sind blockiert und in A bei Ruhe in der Nachschwankung kaum noch wahrnehmbar. Nach Arbeit treten sie in B und besonders in C deutlich hervor, wobei gleichzeitig die Kupplung bedeutend wächst.

Fig. 160.

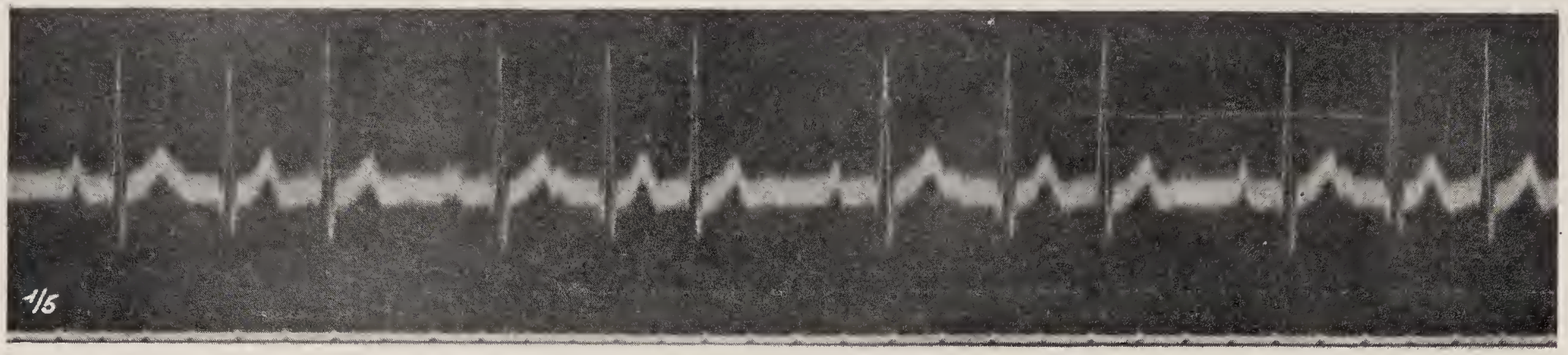

Ekg (Abl. II) bei Vorhoftrigeminie.

Fig. 161.

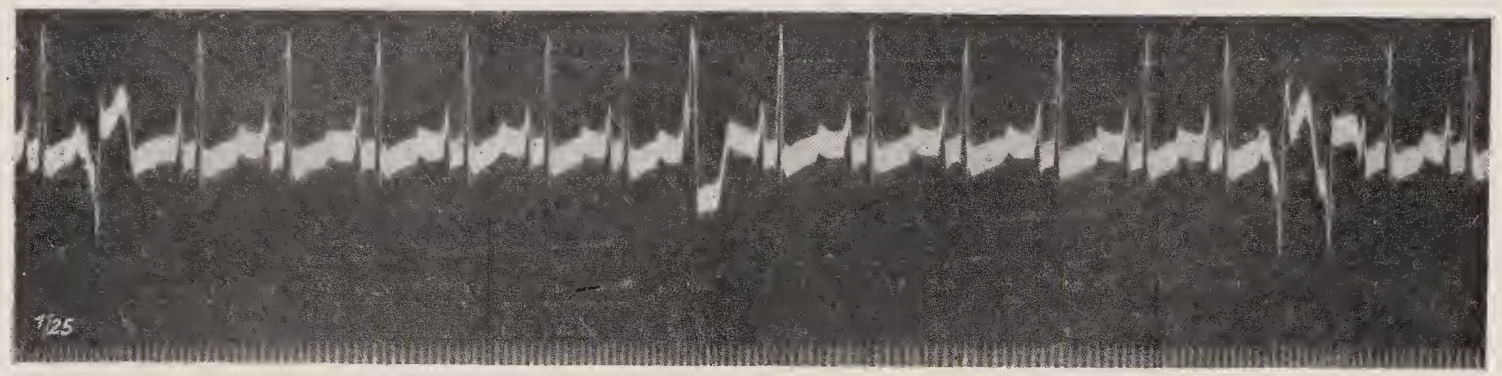

Ekg. Hund (Abl. A.-Ö.). Auftreten einzelner K E S bei Reizung des linken Sternganglions nach Sensibilisierung mit Barium.

Fig. 162.

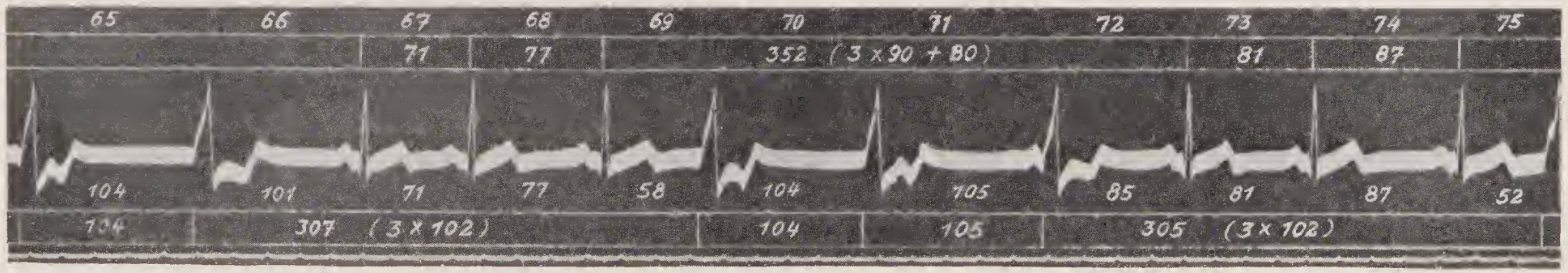

(Aus *Singer* u. *Winterberg,* Wien. Arch. f. inn. Med., 1, 391, 1920; Endstück von Fig. 3.)
Parasystolie durch einfache Interferenz.

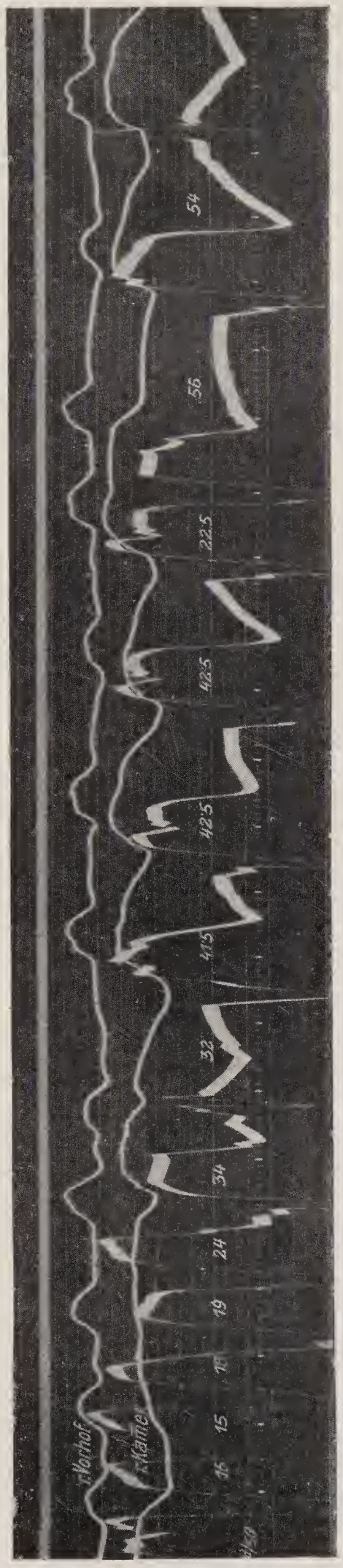

Fig. 163. (Aus *Scherf*, Z. f. d. ges. exp. Med., 51, 816, 1926; Abb. 13.)
Hund. Ekg (Abl. A.-Ö.). Linkstachykardie nach Reizung der linken Kammer; darauf eine E S-Kette in Halbfrequenz, die wieder von einem vorzeitigen Schlage in doppelter Frequenz unterbrochen wird.

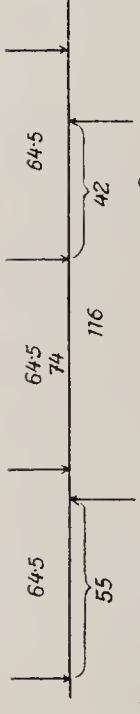

Fig. 164. (Aus *Winterberg*, Wien. Arch. f. inn. Med., 6, 251, 1923; Abb. 4, Periode 6–15 aus Tab. V.)
Parasystolie durch einfache Interferenz. Der Kammerkomplex 9 (+) ist durch eine E S deformiert, die rechnungsmäßig (s. Schema) 0,03 Sek. später hätte einfallen sollen. Die unwirksamen, in die Refraktärphase fallenden Extrareize sind im Schema durch Pfeile mit einem Querstrich markiert,

Fig. 165.

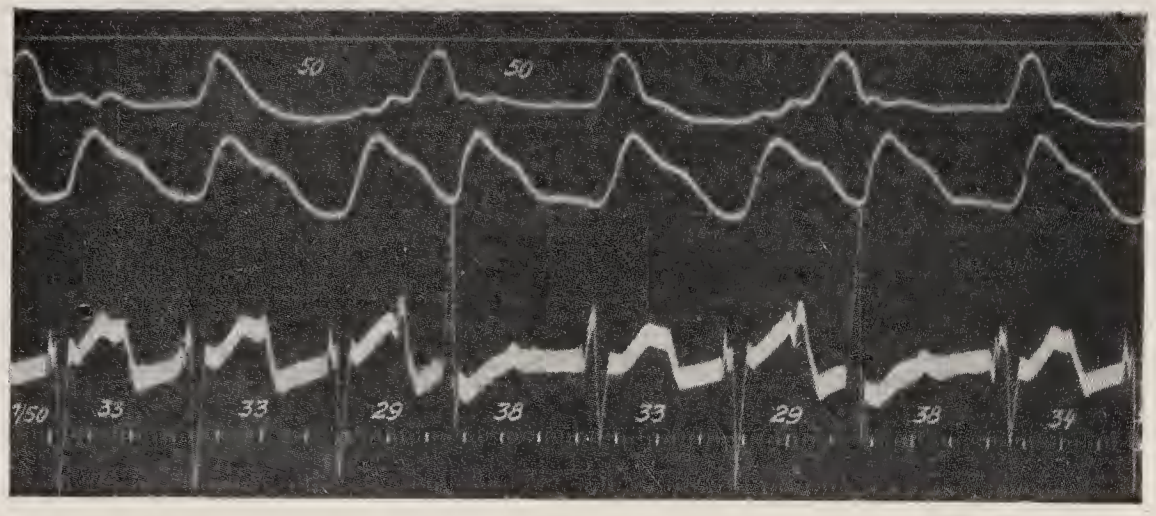

Fig. 165. (Aus *Rothberger* u. *Winterberg, Pflügers* Arch., 146, 385, 1912; Fig. 15 e.) Hund. Vorhof- und Kammersuspensionskurven, Ekg (Abl. A.-Ö.). Kammerautomatie nach Digitalisvergiftung und Acceleransreizung. Vorhoffrequenz 120, Ventrikelfrequenz 182 p. M. Einzelne Vorhofschläge werden übergeleitet. Dissoziation mit Interferenz.

Fig. 166. (Aus *Scherf,* Wien. Arch. f. inn. Med., 12, 327, 1926 modifiziert.) Dissoziation mit Interferenz bei einem Kinde während Digitalisbehandlung. Nur einzelne Vorhofreize (P_1, P_4, P_7, P_9) passieren den frequenteren A-V Knoten und erreichen unter Verknüpfung beider Rhythmen die Kammern. Im Schema ist die Refraktärperiode der automatischen Schläge, bzw. des Knotens durch ein weißes, die der Sinusschläge durch ein schraffiertes Rechteck angedeutet.

Fig. 167. Die zwischen den einzelnen festgekuppelten E S liegenden Intervalle lassen sich als Multipla eines gemeinsamen zwischen 29,6 und 31,4 schwankenden Teilers (Extrareizperiode) darstellen.

Fig. 166.

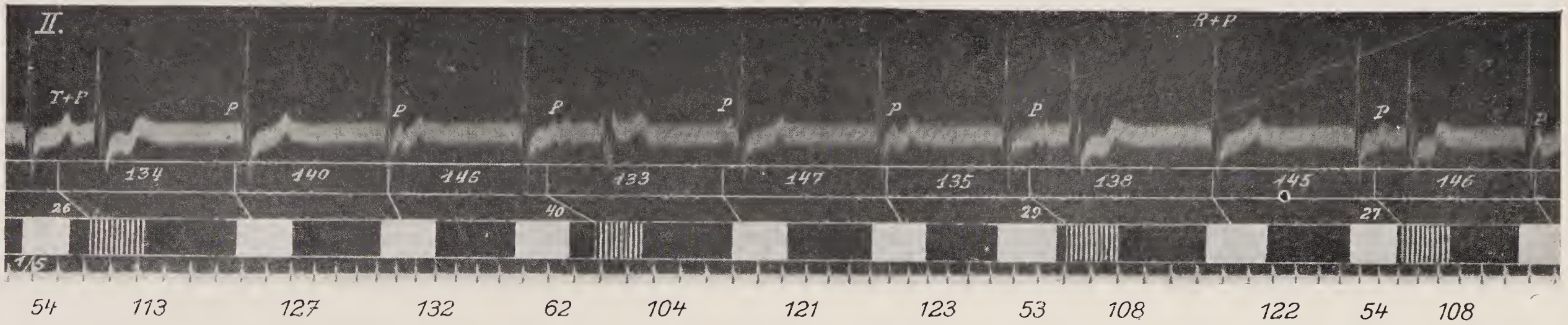

Fig. 167.

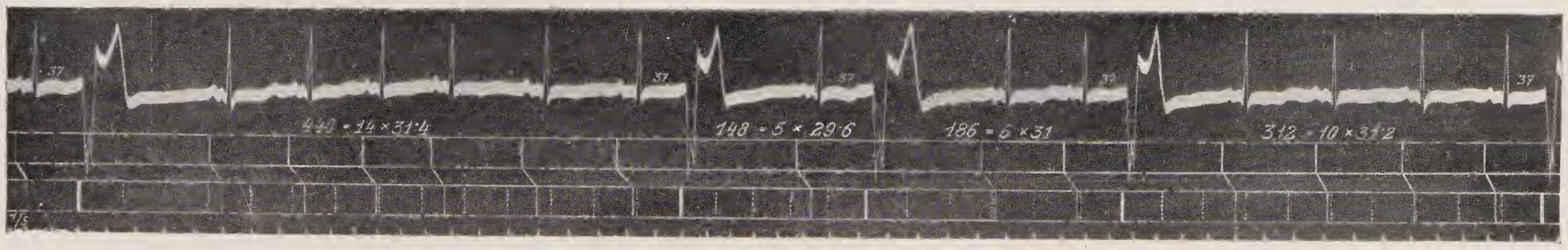

Fig. 168.

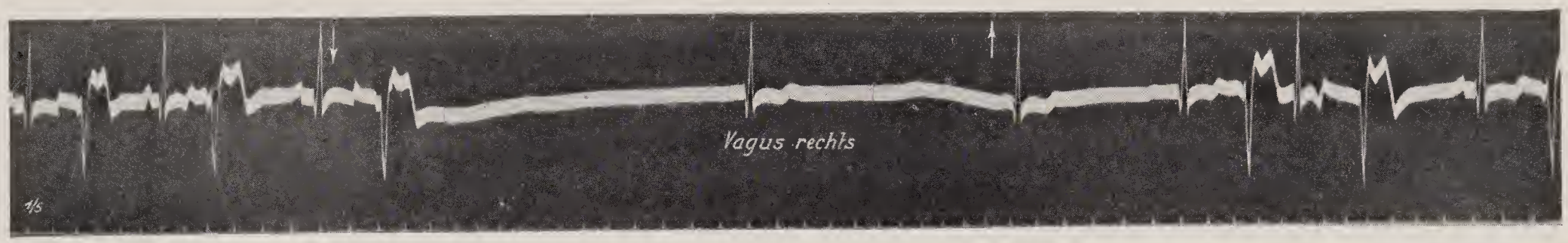

Bei kontinuierlicher ventrikulärer Bigeminie wird erfolglos versucht, durch Vagusdruck die Sinusreizbildung allein zu unterdrücken und den Extrareizrhythmus übrig zu behalten.

Fig. 169.

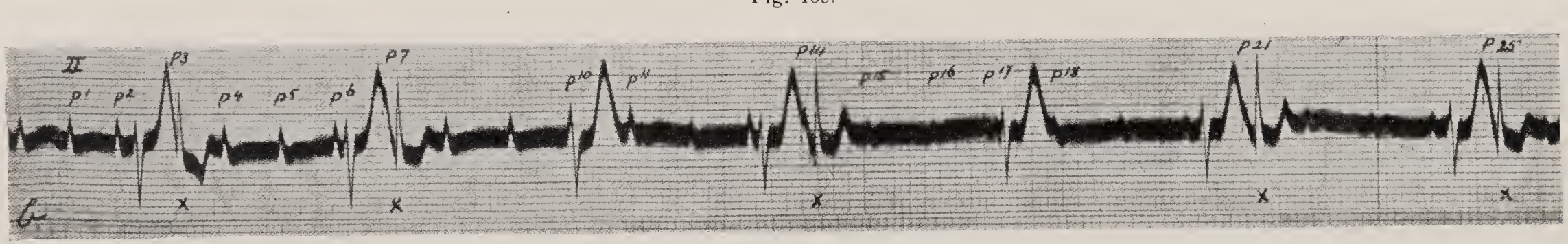

(Aus *Lewis* u. *Master,* Heart, 11, 371, 1924; Fig. 3b.)
Abl. II. Herzblock mit zeitweiser Überleitung von Sinuserregungen. „Supernormal phase" oder Zwangskupplung.

Fig. 170.

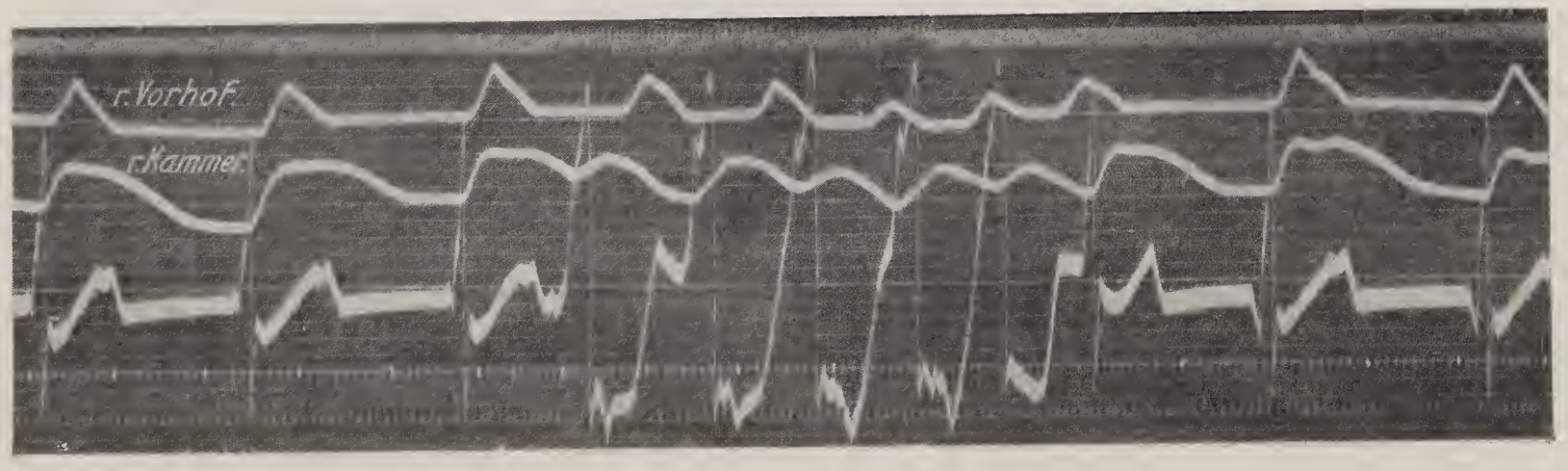

(Aus *Scherf* u. *Shookhoff,* Wien. Arch. f. inn. Med., 12, 501, 1926; Fig. 6.)
Hund. Ekg (A.-Ö.). A-V Rhythmus. Nach fünf durch Reizung der r. Kammer ausgelösten auf die Vorhöfe zurückgehenden E S folgte spontan der durch Umkehr der letzten Kontraktionswelle entstandene Kammerkomplex 9.

Fig. 171.

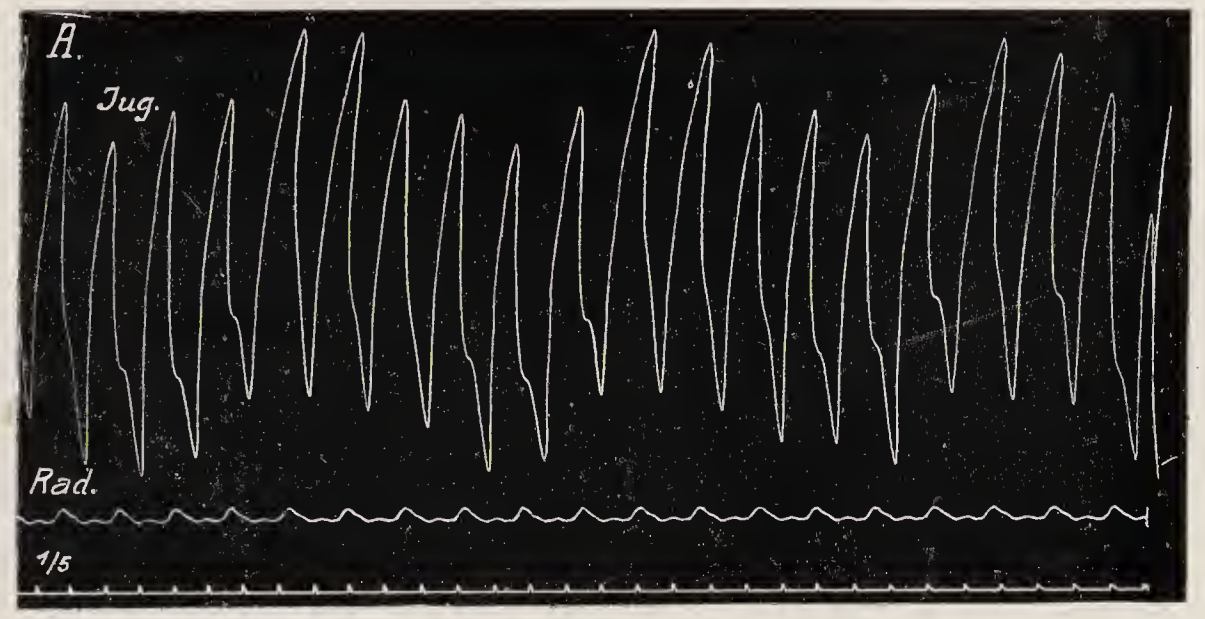

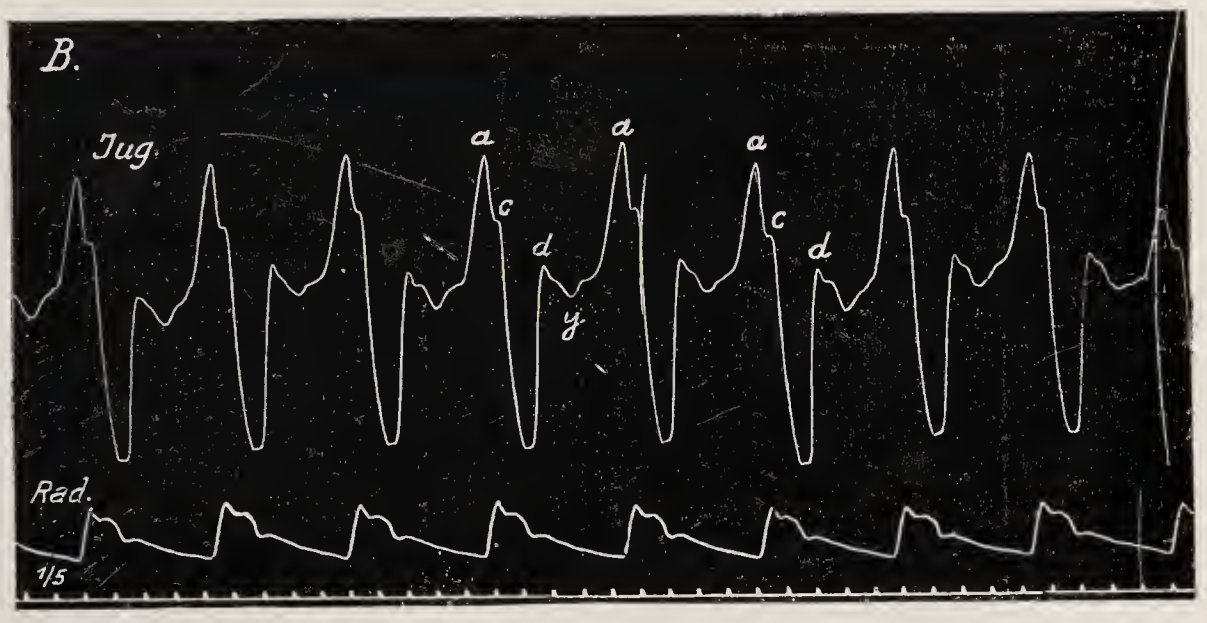

Fig. 171. Paroxysmale Tachykardie.

A. Auf der Höhe.

B. Nach dem Ende des Anfalles.

Fig. 172.

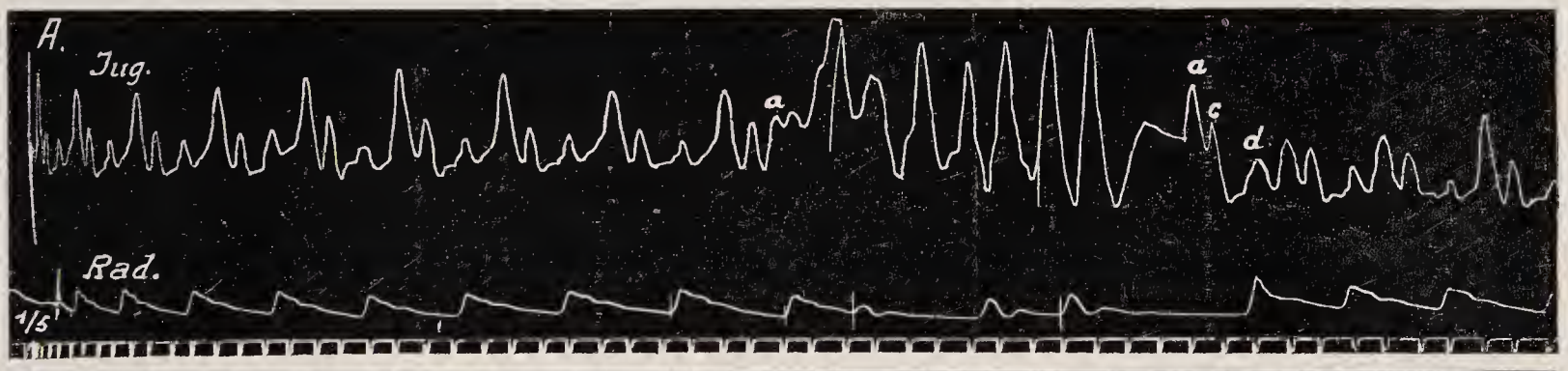



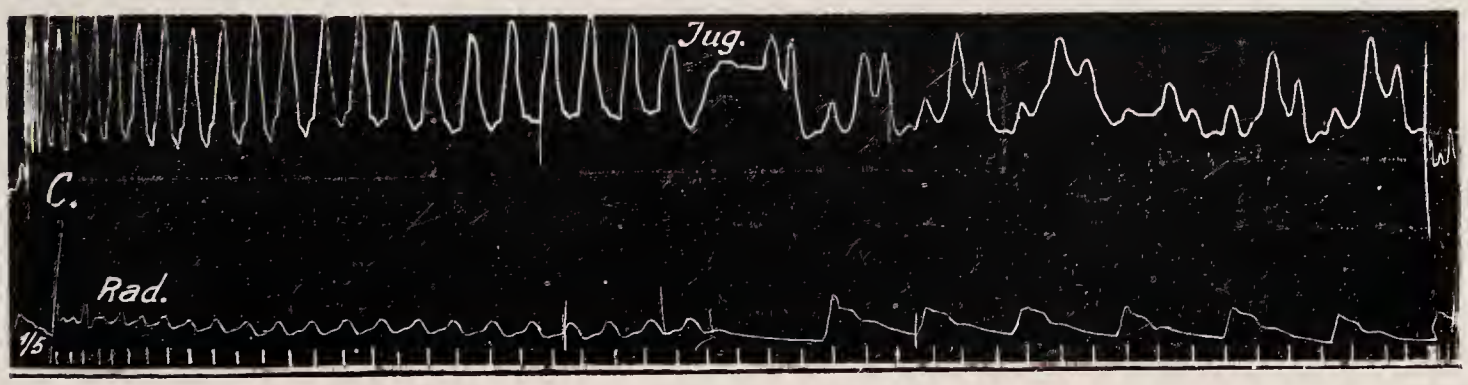

A. Abortiver Anfall von Herzjagen.

B. Durch tiefe Inspiration unterdrückter Anfall.

C. Spontanes Ende eines längeren Anfalles.

A u. C. Der nämliche,

B ein anderer Patient.

Fig. 173.

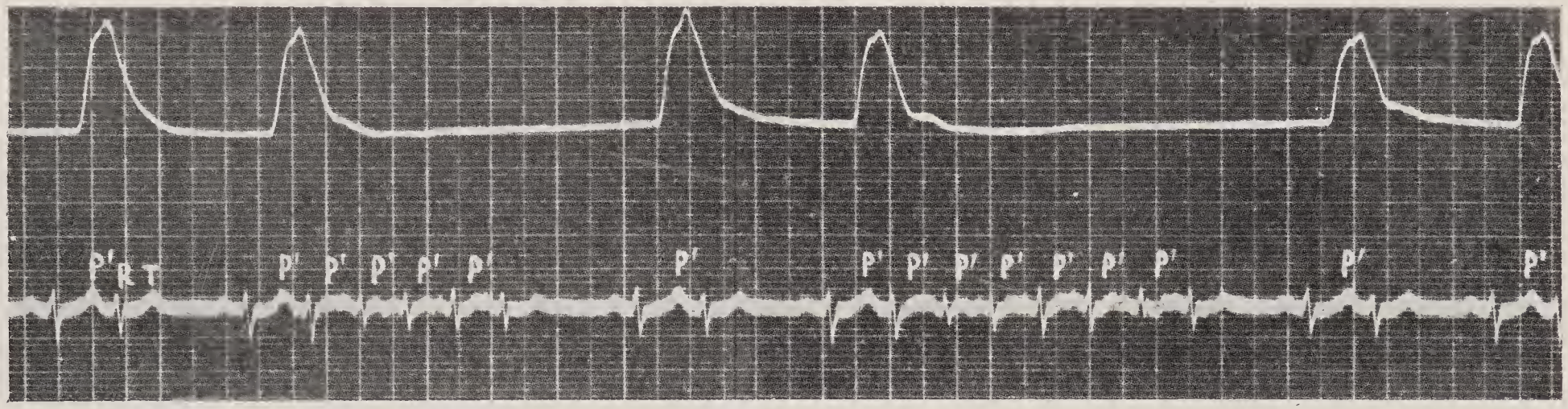

(Aus *Gallavardin,* Arch. d. maladies du coeur, 1914, Nr. 3. Ausschnitt aus Tracé V.) Brachialispuls und Ekg. Lange Pulspausen infolge gehäufter AES bzw. kurzer Anfälle von Herzjagen.

Fig. 174.

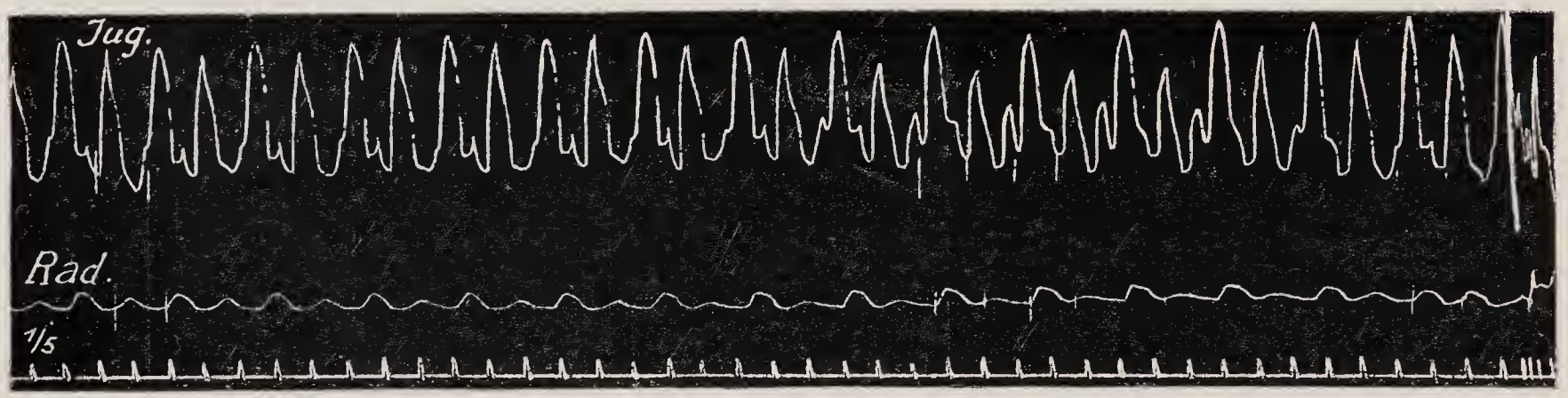

Herzjagen mit Alternans im Arterien- und Venenpuls.

Fig. 175.

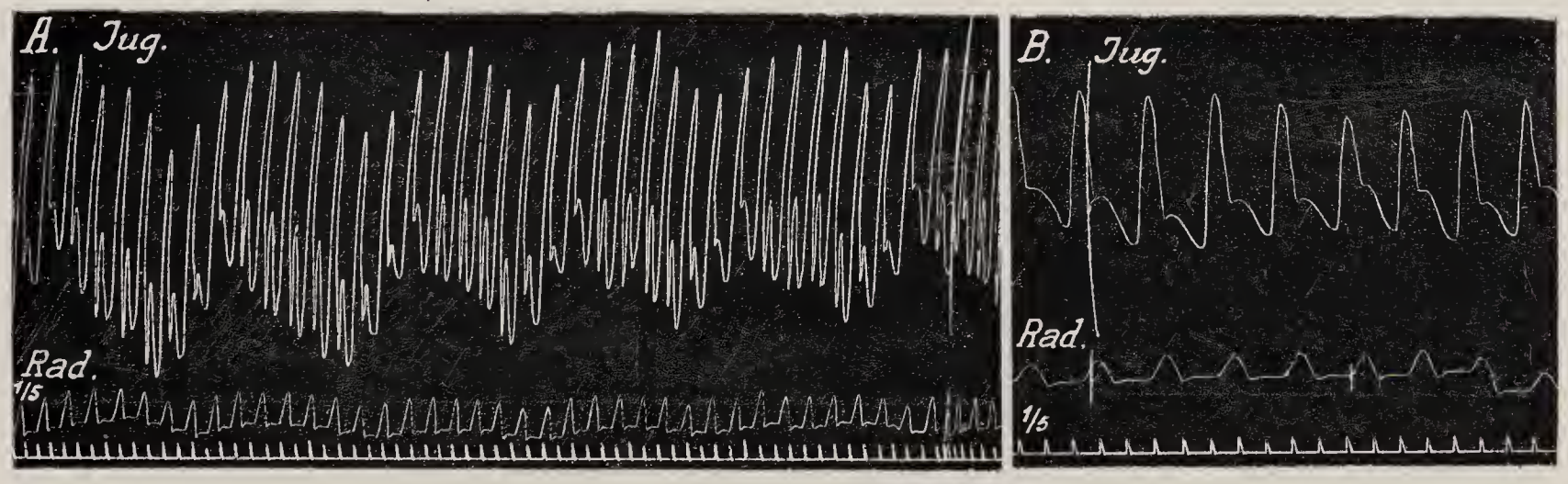

Herzjagen. Pfropfungswellen.

Fig. 176.

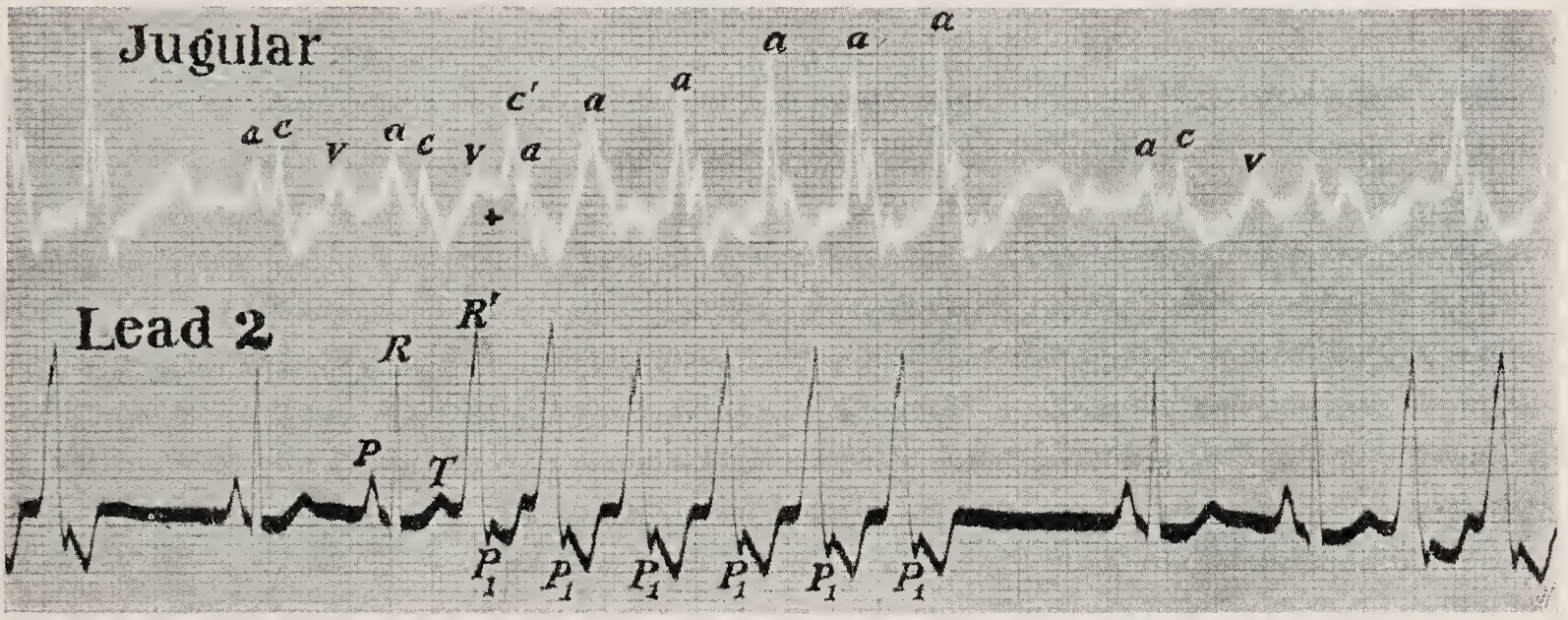

Fig. 176. (Aus *Scott,* Heart, 9, 297, 1922; Fig. 2.)
Ekg (Abl. II) und Jugularispuls optisch registriert. Zeit in $^1/_5$ und $^1/_{25}$ Sek.

Fig. 177.

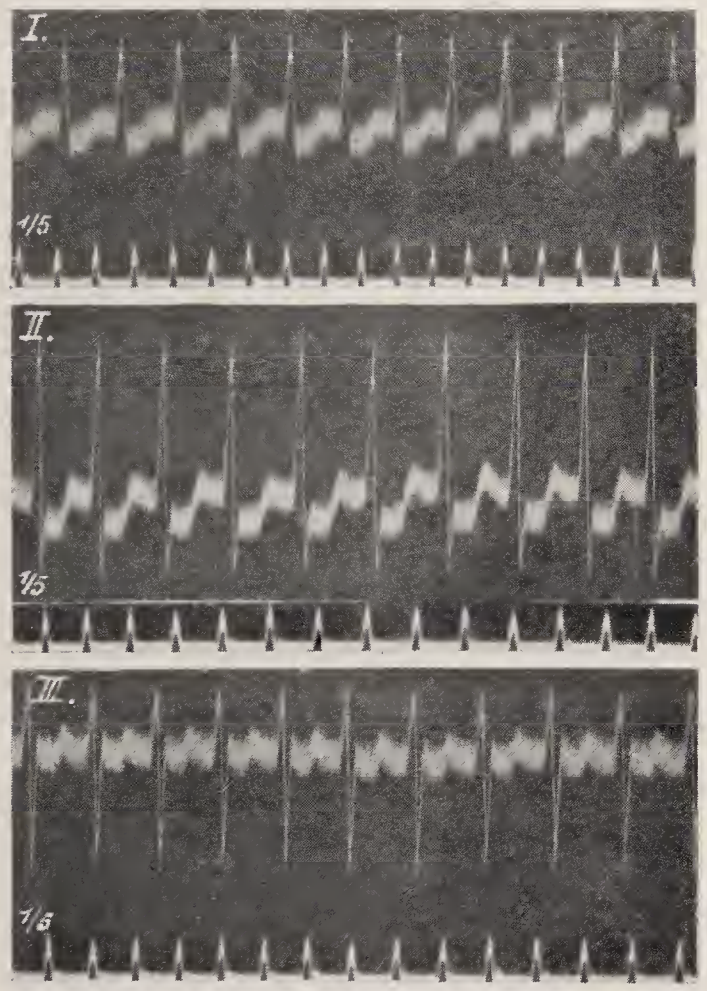

Fig. 177. Dr. *W.* Ekg in Abl. I, II und III bei einem Anfall von Herzjagen. (Vorhofflattern?)

Fig. 178 ($\times$ $^4/_5$) Abl. II (A aus *Lenhartz* u. *Samet,* Wien. Arch. f. inn. Med., 9, 71, 1924; Fig. 2a).

A. Durch Tiefatmung unterbrochener Anfall von Herzjagen und Wiederbeginn.

B. Neuerliche Unterbrechung durch Tiefatmung. Der Anfall endet jedesmal mit einer blockierten As.

Fig. 178.

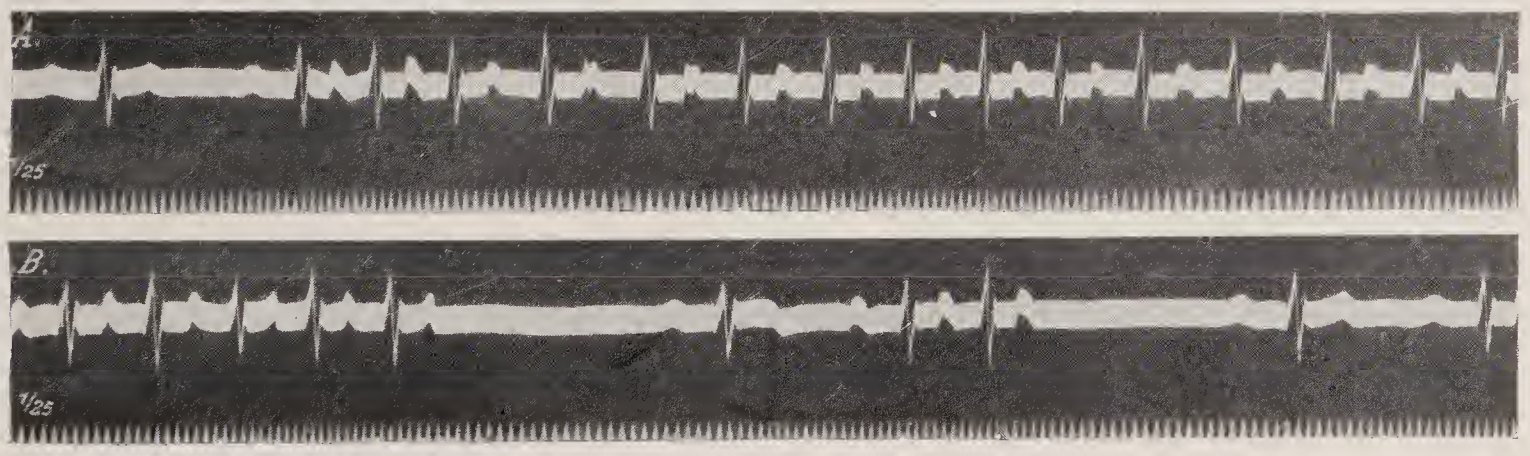

Fig. 179.

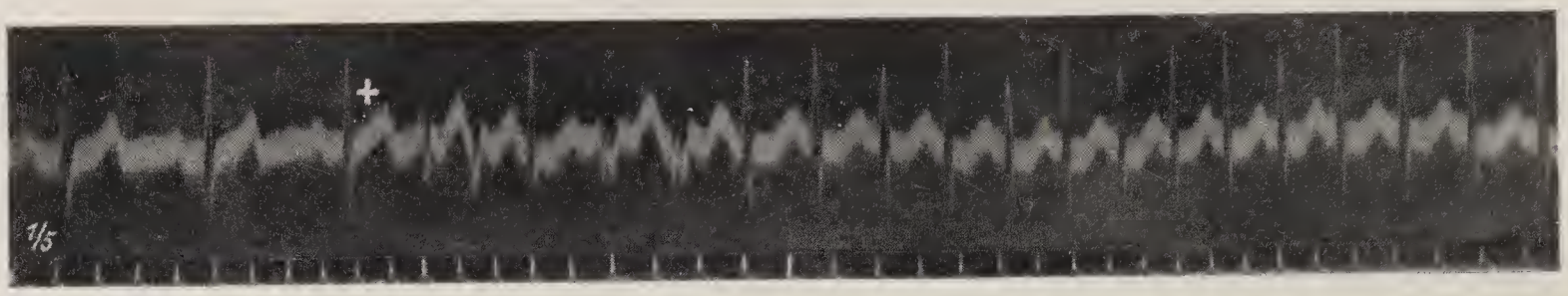

(Aus *Winterberg,* Z. f. ärztl. Fortbildg., 22, 15, 1925; Fig. 1.)

Beginn eines Anfalles von Vorhoftachykardie mit einer A E S (+). Die Kammerkomplexe 4, 5 und 7, 8 „aberrant". Darauf Alternans im Ekg mit Umkehr in R_{17}.

Fig. 180 ($\times 5/6$).

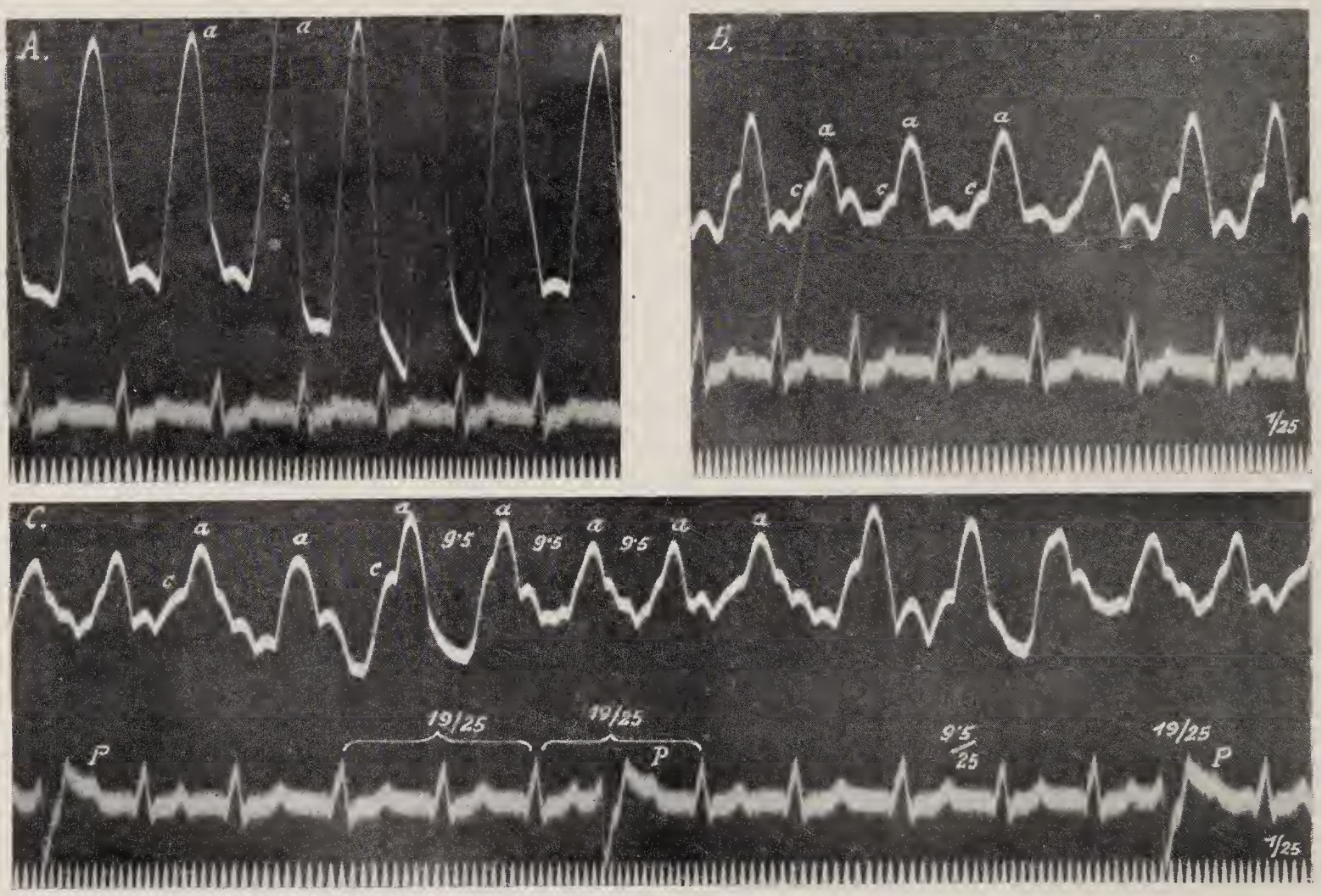

Venenpuls und Ekg eines Patienten mit luetischer Myokarditis. (Fall von *Samet* u. *Schott,* Wien. Arch. f. inn. Med., 8, 335, 1924.)

In B und C Venenpuls stärker gedämpft.

A und B vor, C nach 0,4 *g* Chinin intravenös. Der Anfall nicht kupiert, aber die Minutenfrequenz von 162 auf 154 herabgedrückt.

In C drei K E S mit sichtbarem P in der Nachschwankung.

Fig. 181.

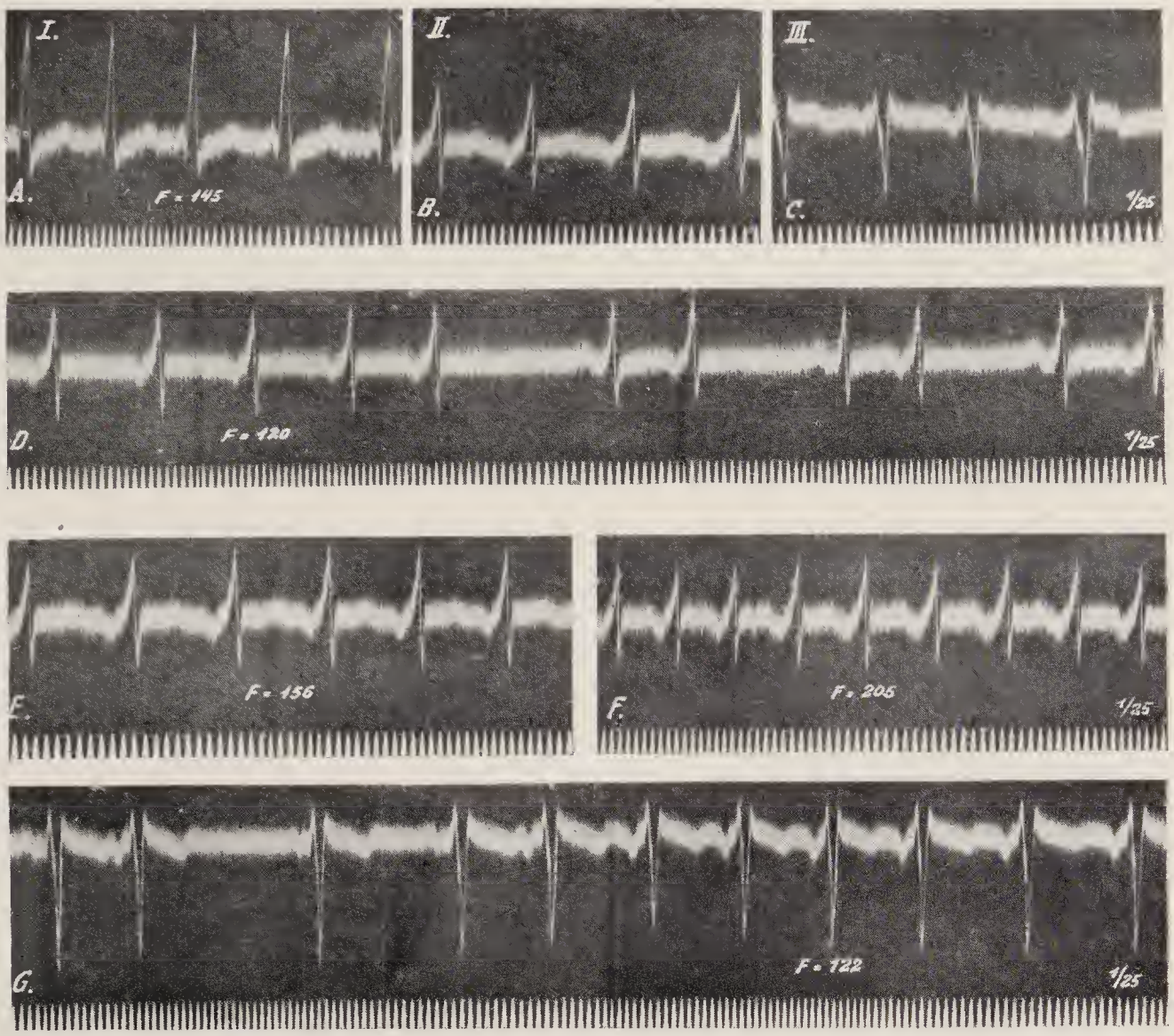

Fig. 182.

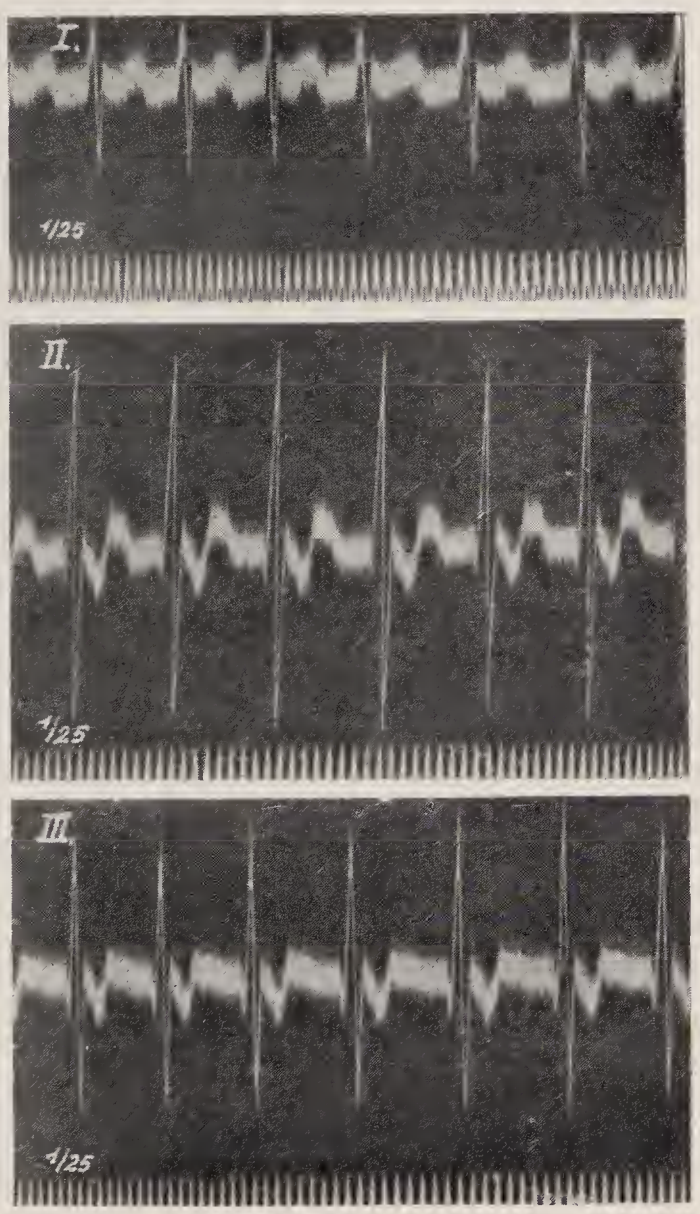

Fig. 181 ($\times$ 4/5).

A, B, C. Abl. I, II, III.
D—F. Abl. II.
G. Abl. III.
a-v Tachykardie aus dem Vorhofteil des A-V Knotens.
D. Ende eines Anfalles, Übergang in Bigeminie.
G. Entwicklung eines Anfalles aus Bigeminie.
E vor, F nach 25 Kniebeugen während eines Anfalles. Frequenzsteigerung von 156 auf 205.

Fig. 182. (Fall von *Lenhartz* u. *Samet,* Wien. Arch. f. inn. Med., 9, 71, 1924.)

a-v Tachykardie aus dem Kammerteil des A-V Knotens. Minutenfrequenz = 172.

Fig. 183 ($\times$ 4/5).

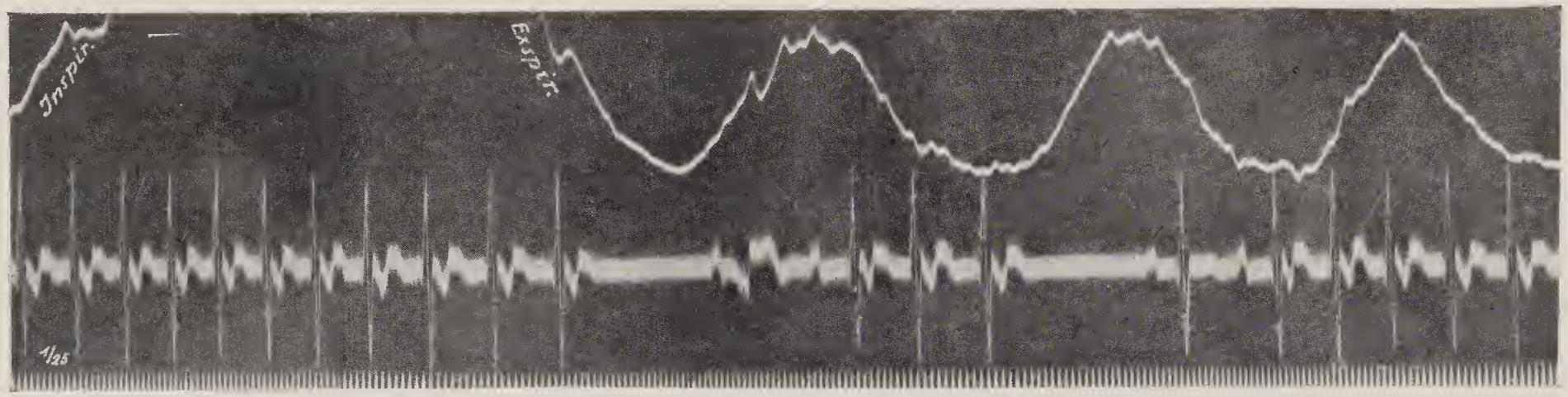

Nämlicher Fall wie Fig. 182. Abl. II.

Kurzdauernde Unterdrückung eines Anfalles durch Tiefatmung.

Fig. 184 ($\times$ 5/6).

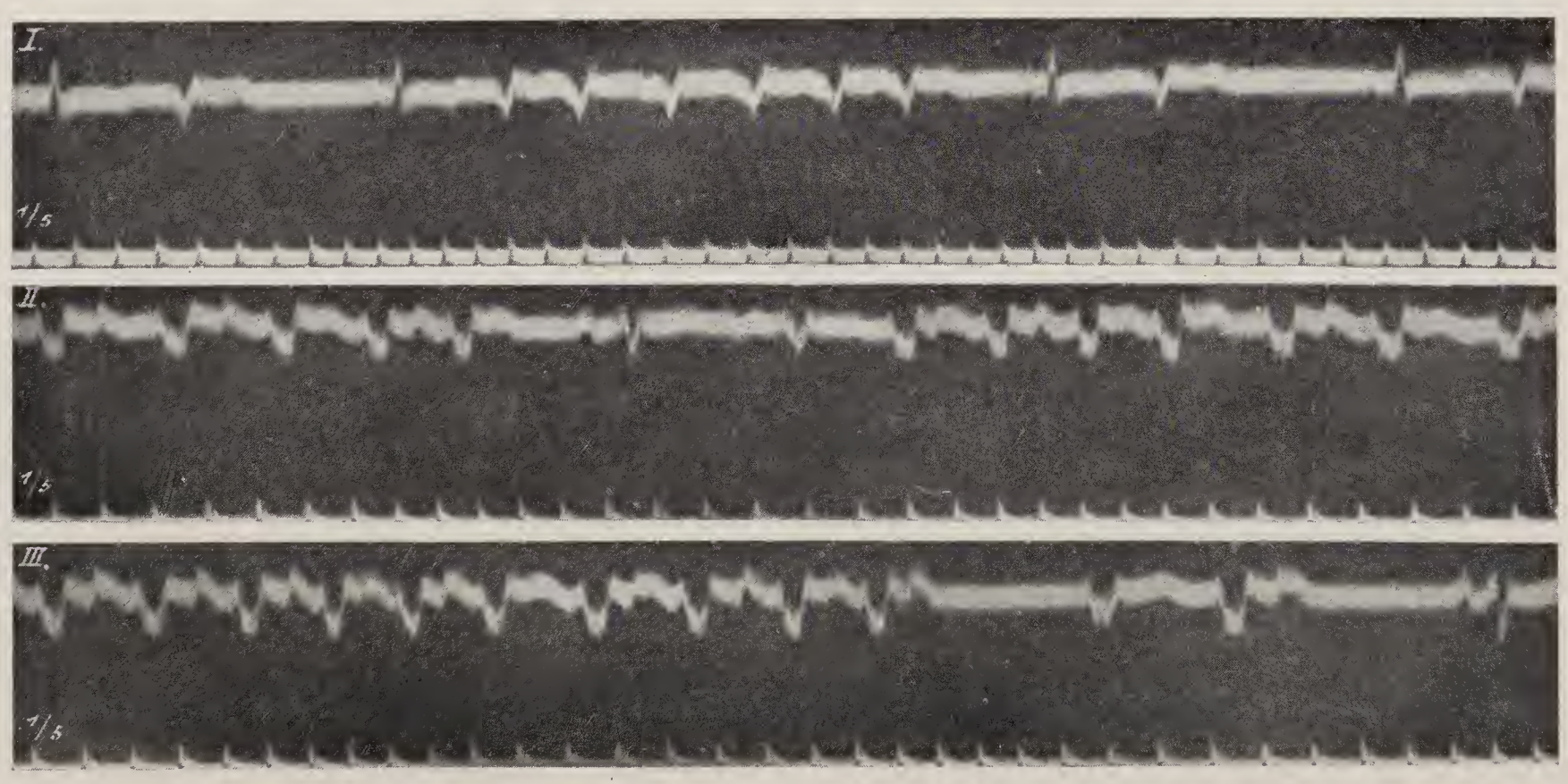

Abl. I, II und III.

Abl. I. Kammerbigeminie und kurzer Anfall von Kammerjagen.

Abl. II. Ende und Wiederbeginn eines längeren Anfalles.

Abl. III. Ende eines Anfalles. Vom Anfalle durch eine längere Pause getrennt zwei selbständige K E S vom Anfallstypus.

Fig. 185 ($\times$ 3/4).

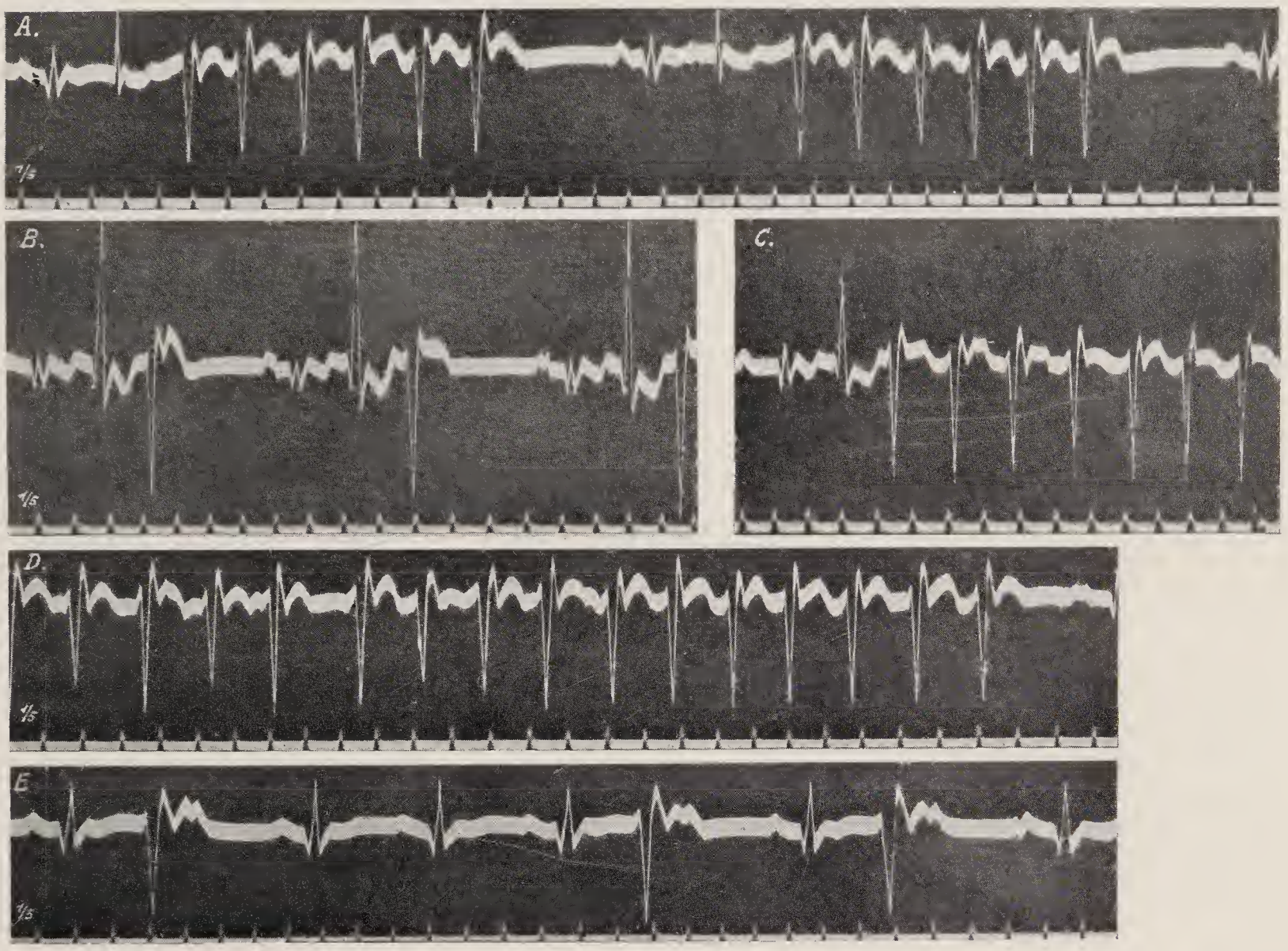

Abl. II. A und B. Kurze Anfälle ventrikulärer Tachykardie (Gruppen ventrik. E S) in allorhythmischer Anordnung. C und D. Beginn und Ende eines längeren Anfalles. In D Vorkommen einzelner längerer Kammerperioden. E. Nach Chinin (0,5 *g* intravenös).

Fig. 186 ($\times$ 5/6).

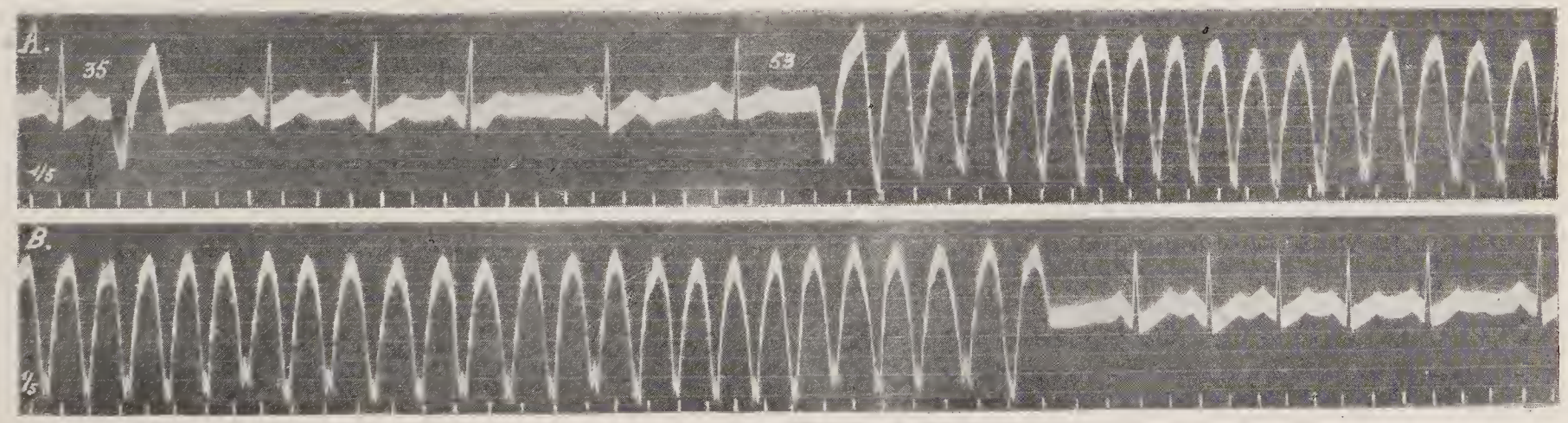

Abl. II. Kurzer Anfall von Kammertachykardie (F. = 230) mit vorangehenden E S vom Anfallstypus. Die isolierte E S ist viel kürzer (0,35″) gekuppelt als die den Anfall einleitende (0,53″). B ist die direkte Fortsetzung von A. Auffallend starke Beschleunigung der ersten Normalschläge (120 p. M.) nach Übergang in Sinusrhythmus. Von demselben Patienten stammt auch Fig. 207 (Abl. III).

Fig. 187 ($\times$ 4/5).

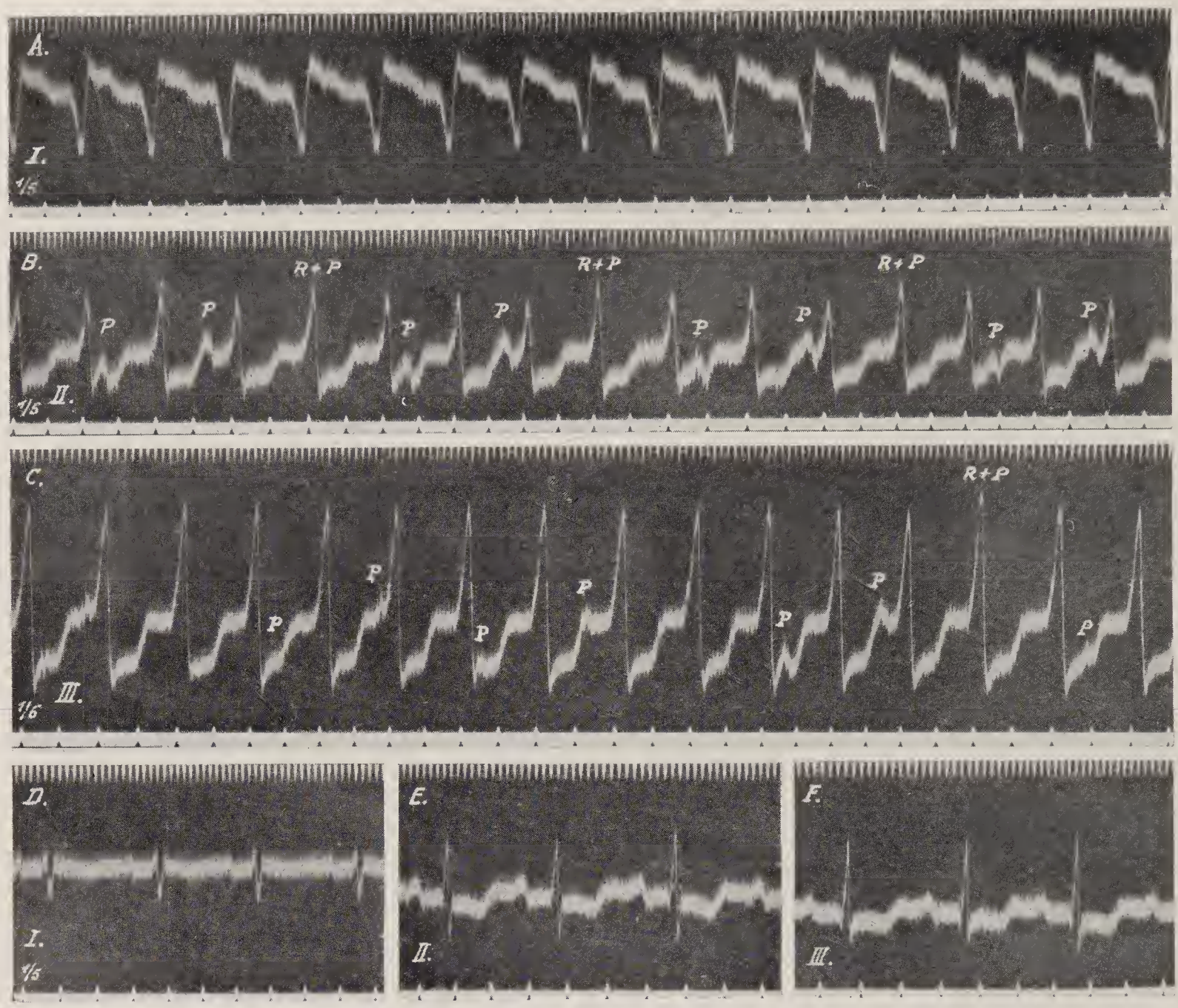

A, B, C. Anfall von Kammertachykardie in Abl. I, II und III. Frequenz 150 p. M. Die Vorhöfe schlagen langsamer F. = 110 und von den Kammern unabhängig. D, E, F. Ekg nach Wiederkehr des Sinusrhythmus in Abl. I, II und III.

Fig. 188 ($\times$ 4/5).

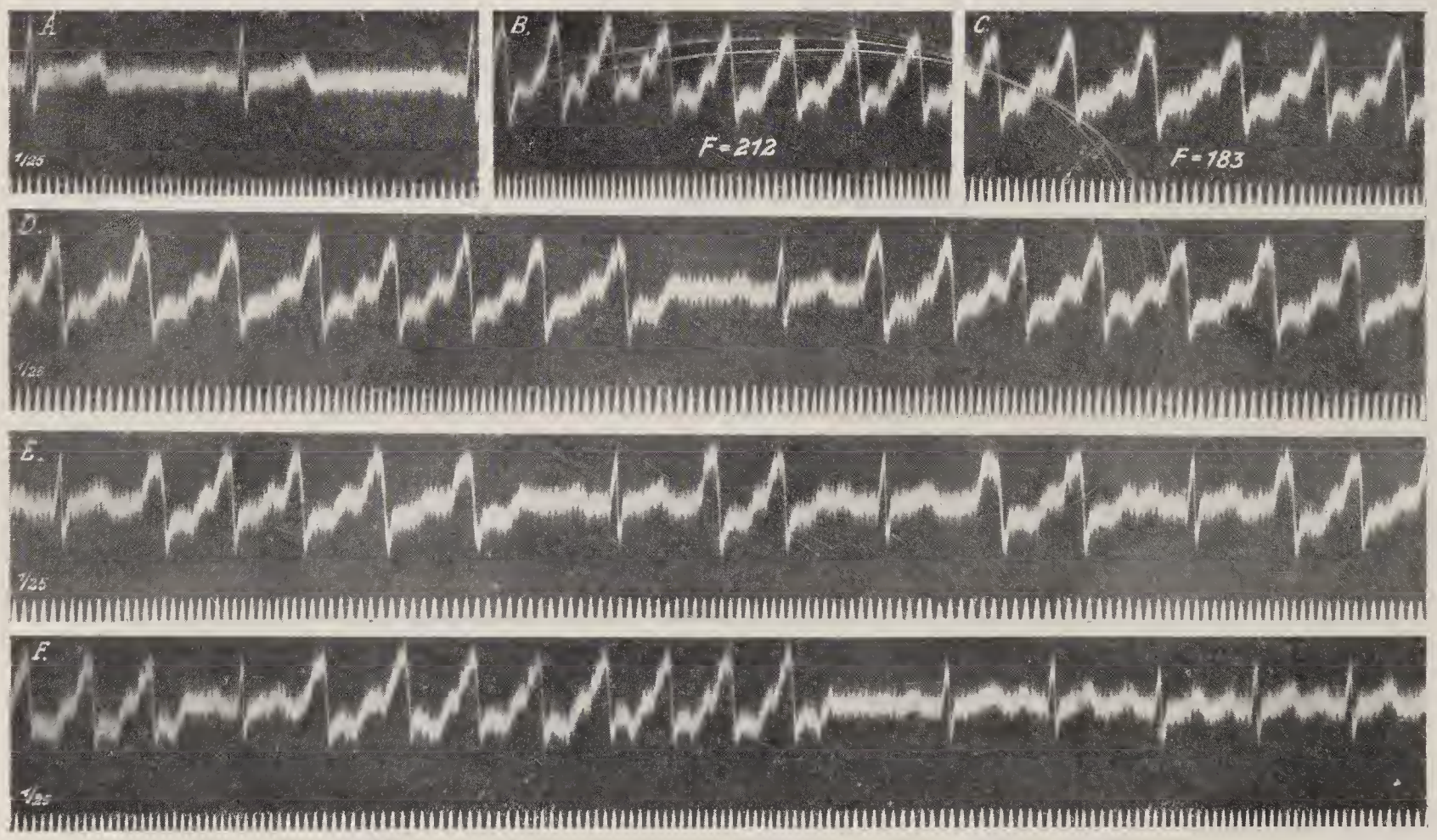

Abl. II. A. Normales Ekg. B—F. Kammerjagen durch 20 Kniebeugen ausgelöst. Die Kammerfrequenz in B unmittelbar nach der Arbeit am höchsten. D und E Abklingen, F Ende des Anfalles.

Fig. 189 ($\times$ 4/5).

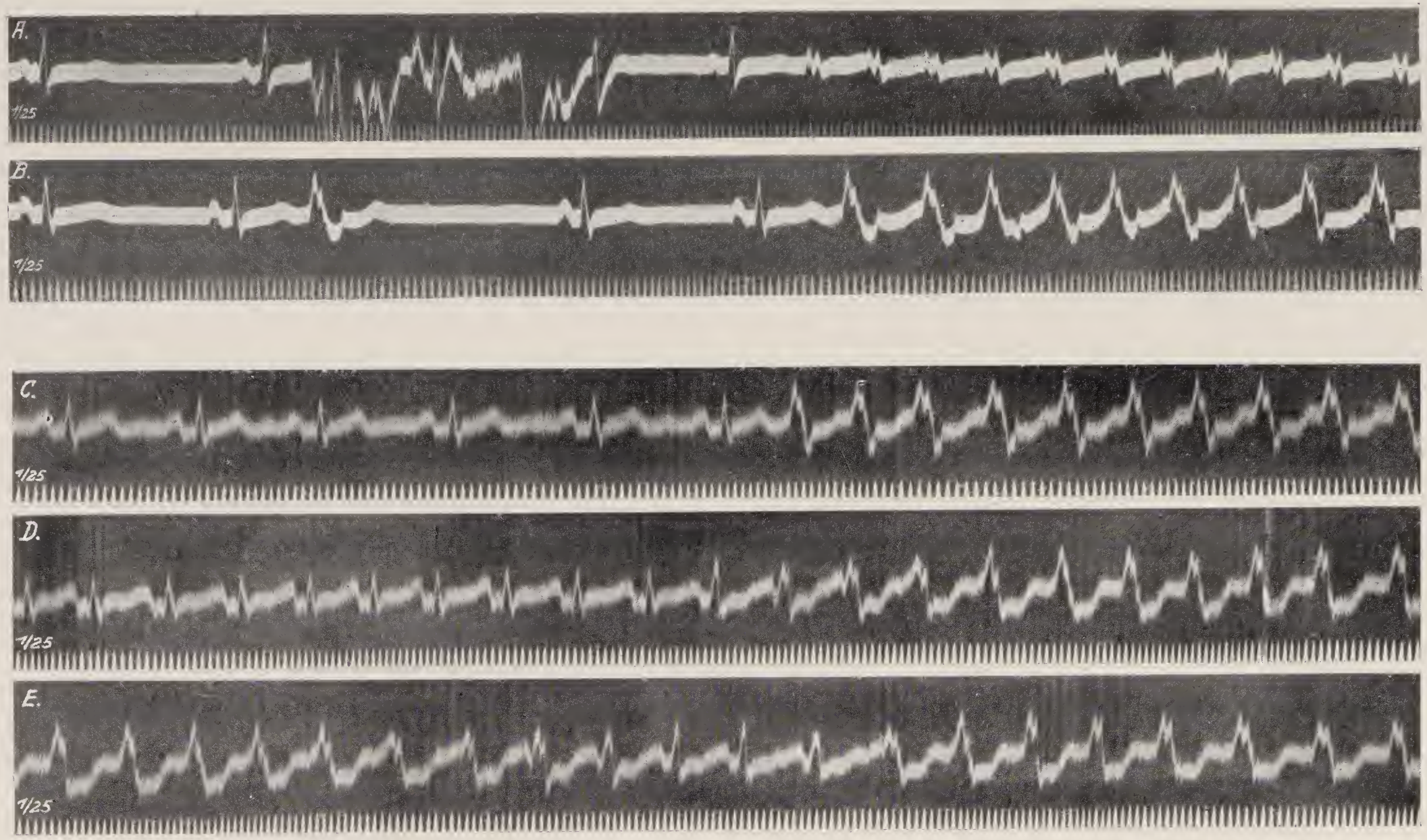

A, B. Abl. I, C—E. Abl. II.

A. Kammerjagen durch einmaliges Aufsetzenlassen ausgelöst.
B. Spontaner Anfall.
C. Anfall nach 5, D nach 25 Kniebeugen. In D interferiert der Sinusrhythmus beim Übergange in die Kammertachykardie eine Zeitlang mit dem heterotopen Rhythmus.
E. Vorübergehende Interferenz von Sinus- und heterotopen Schlägen. Komplex 10 und 11 sind ziemlich reine Sinusschläge.

Fig. 190 ($\times$ 4/5).

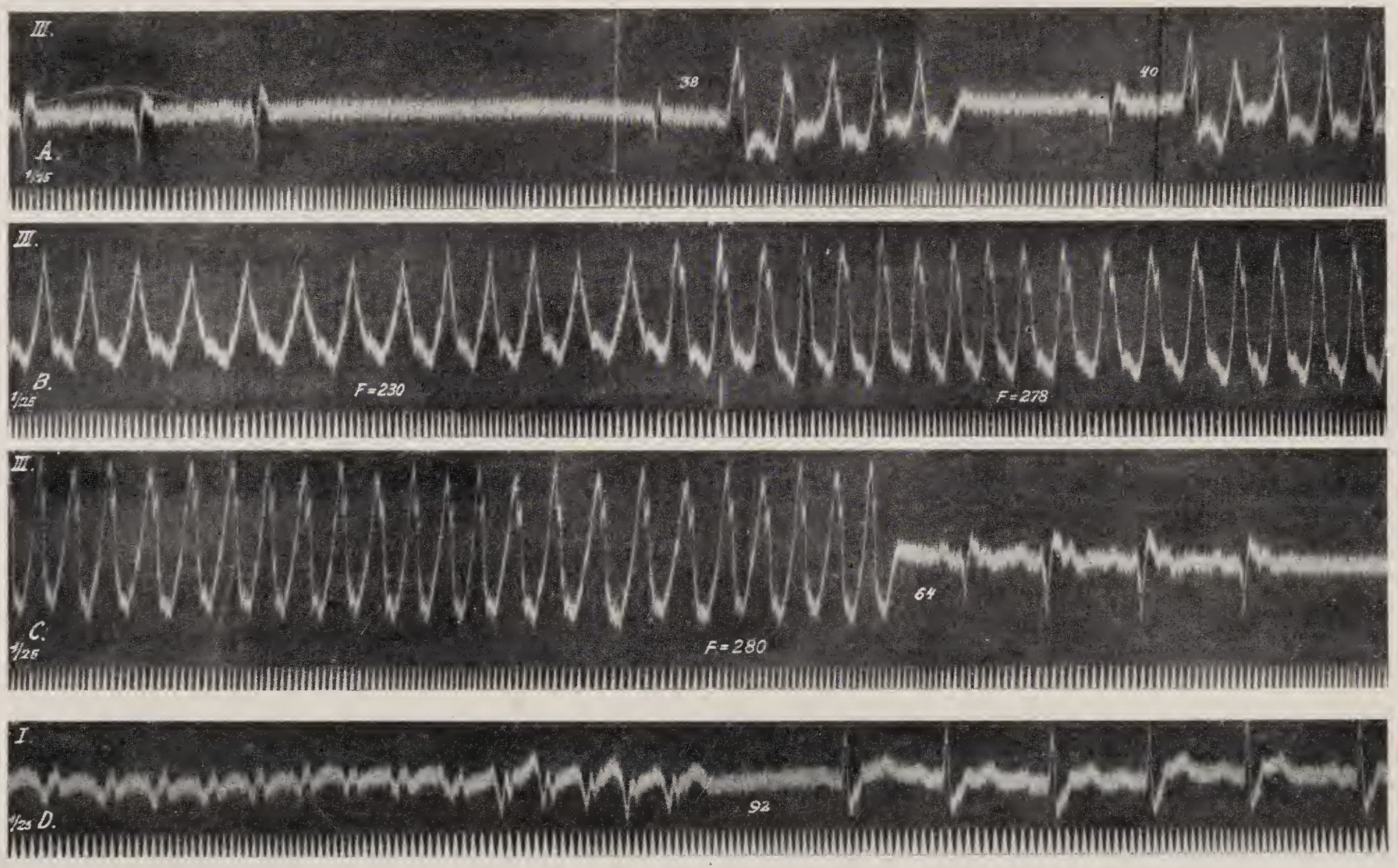

A, B, C. Abl. III, D. Abl. I.

Auslösung von Kammerjagen durch Druck auf den rechten Vagus (A) und Beendigung des Anfalles (C) durch den gleichen Eingriff. Der Anfall beginnt mit einer Frequenz von 120 p. M. und geht plötzlich spontan (Mitte von B) in die höhere Frequenz von 278 über. D. Ein neu entstandener Anfall wird durch Druck auf den linken Vagus kupiert. Die letzten Kammerschläge vor dem Ende des Anfalles stärker beschleunigt.

Fig. 191.

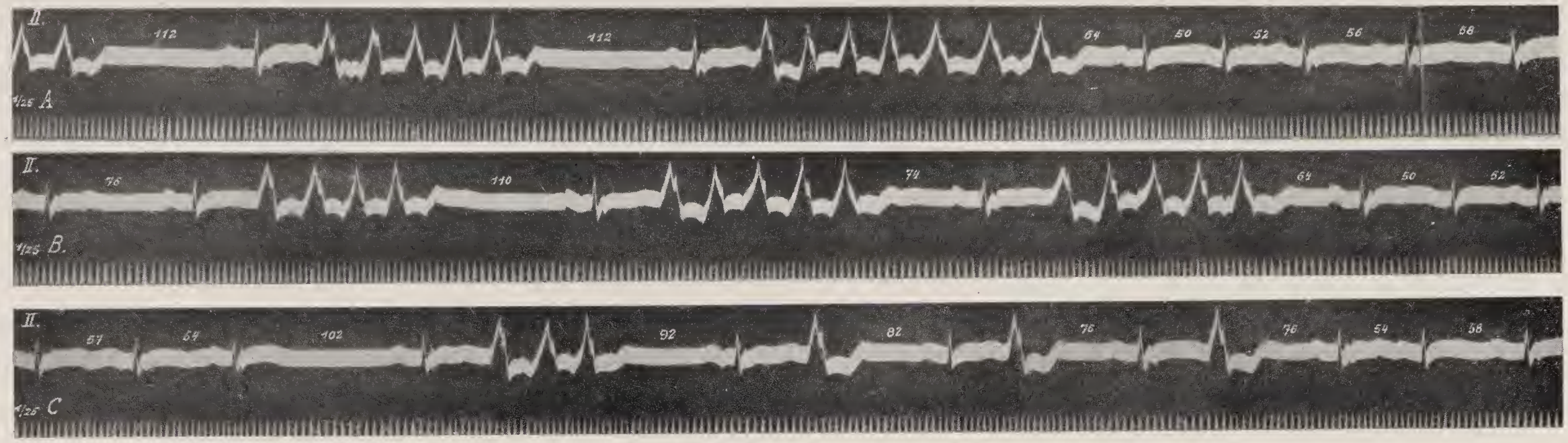

Fig. 192.

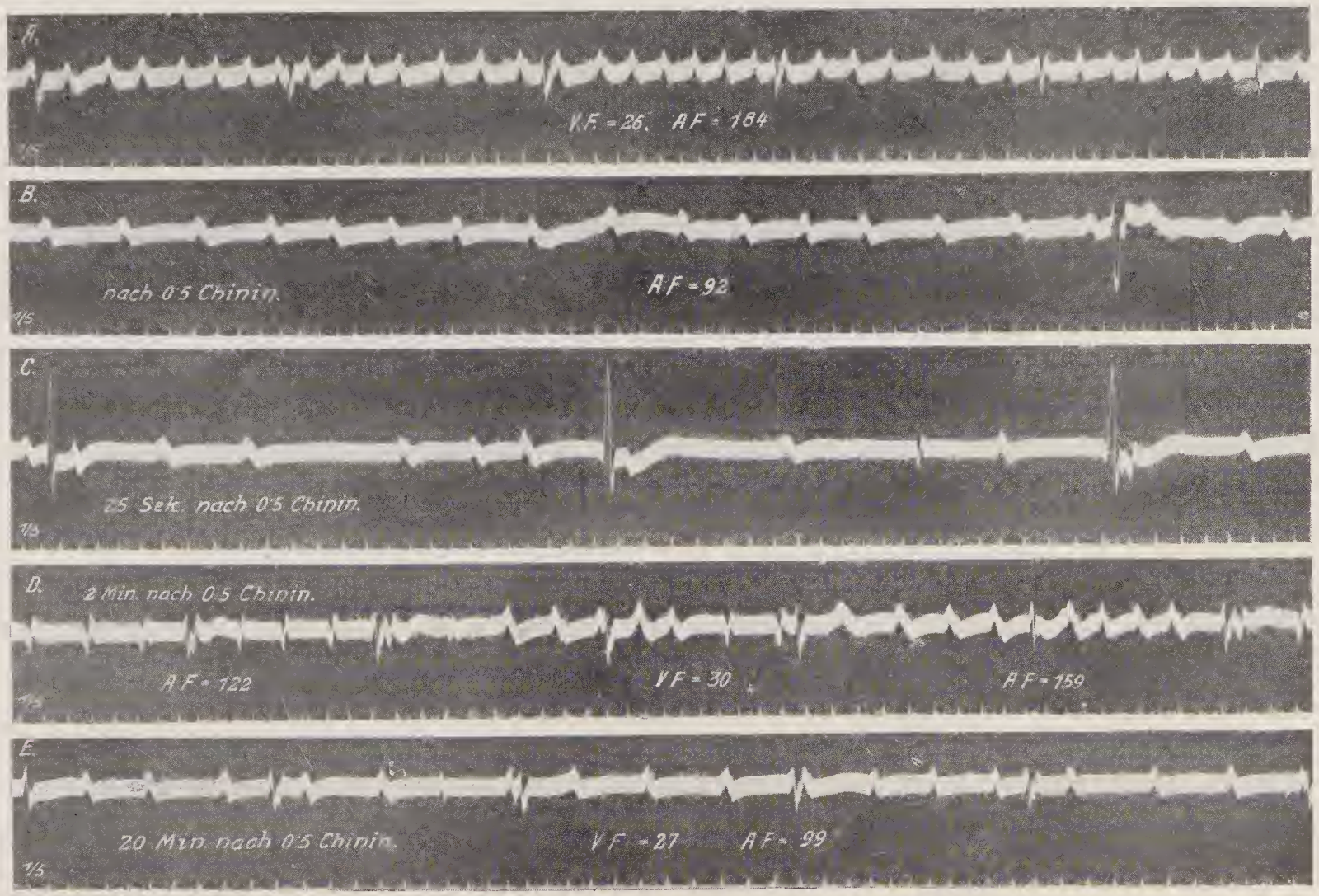

Fig. 191 ($\times$ 3/4). Abl. II, nämlicher Fall wie Fig. 190.

In A endet ein durch Vagusdruck ausgelöster Anfall mit einer Pause von 112. Es folgt eine Serie kurzer Anfälle, denen stets eine längere Kammerpause vorangeht.

Fig. 192 ($\times$ 2/3). Abl. II. (Aus *Singer* u. *Winterberg,* Wien. Arch. f. inn. Med., 3, 329, 1922; Taf. VII, Fig. 1.)

A. Vorhoftachysystolie und Kammerbradykardie (Dissoziation).

B. Verlangsamung des Vorhofs und Stillstand der Kammer *(Adams-Stokes)* nach 0,5 Chinin intravenös.

C—E. Die Kammer kehrt innerhalb 20 Minuten zur ursprünglichen Frequenz zurück, die Vorhoffrequenz bleibt weiter verlangsamt.

Fig. 193.

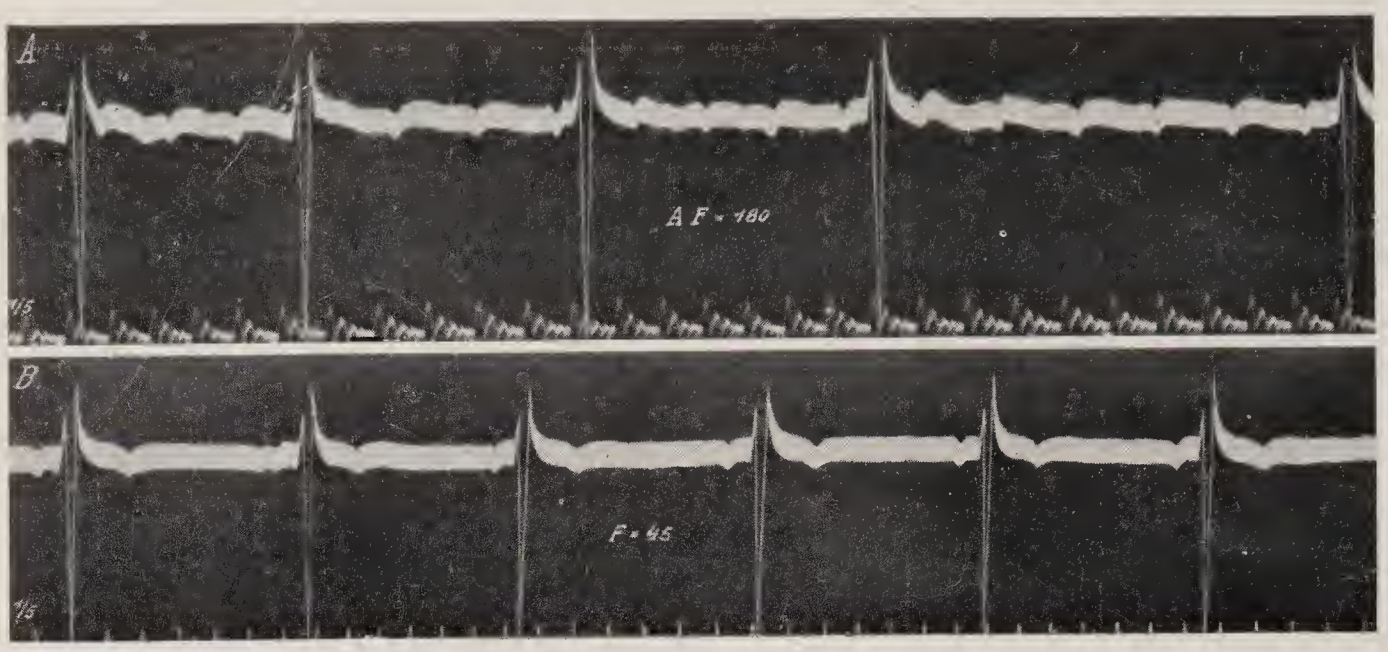

Abl. III.

A. Vorhoftachysystolie (180 p. M.) mit partiellem a-v Block. Arrhythmie der Kammer.
B. 48 Stunden nach Chinin (0,5 *g*) per os. Bradykardie (45 p. M.).

Fig. 194 ($\times$ 3/4).

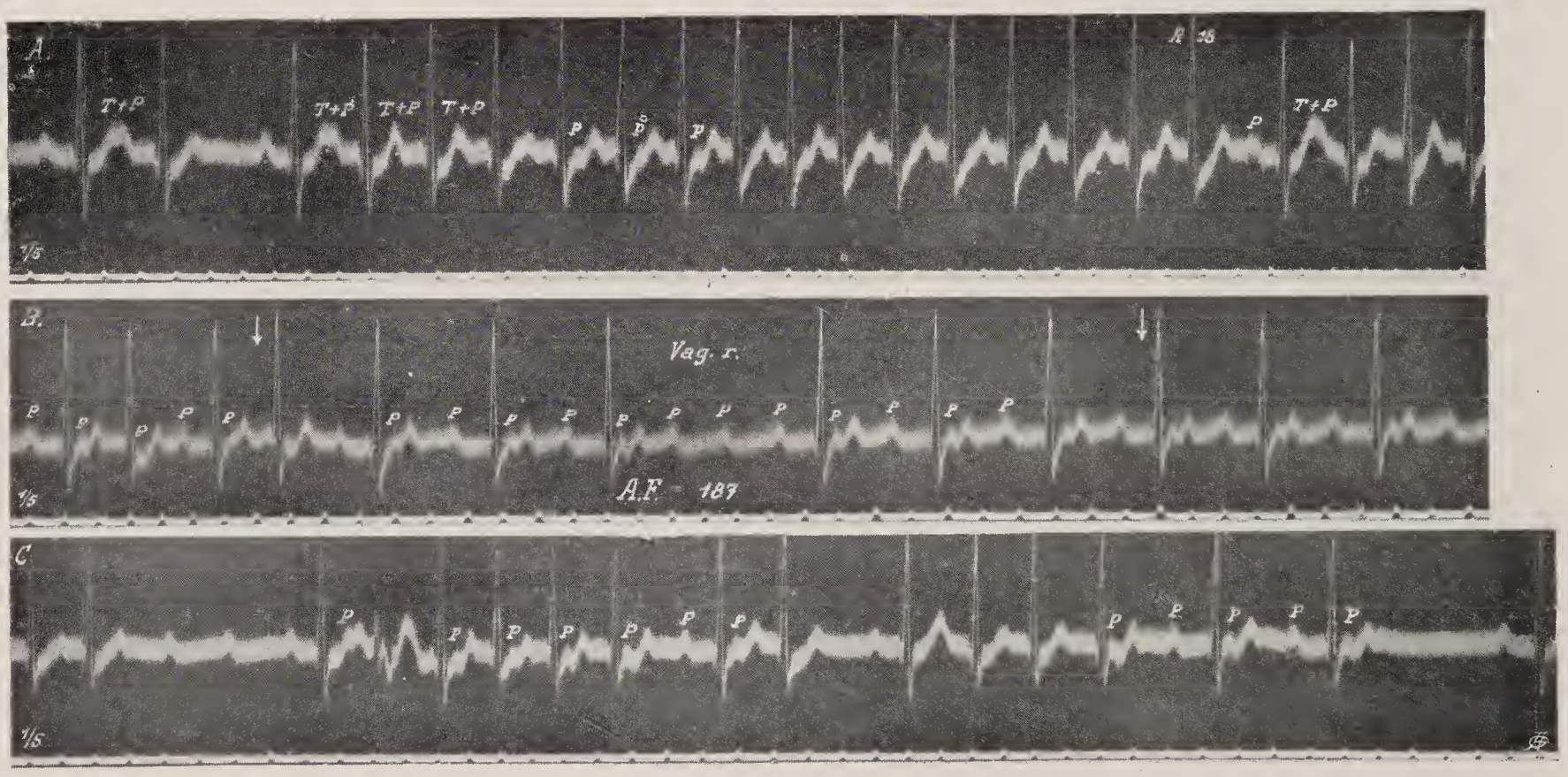

Abl. II.

A. Beginn eines Anfalles von Vorhofjagen, der nach R_{18} von selbst aufhört, aber sofort wieder beginnt (T + P).
B. Anfangs Ausfall jeder dritten Vs (*Wenckebach*-Perioden), nach Vagusdruck (↓—↓) 2 : 1 Block.
C. Spontan wechselnde Grade von a-v Block und kurze Unterbrechungen des Anfalles.

Fig. 195 ($\times$ 5/6).

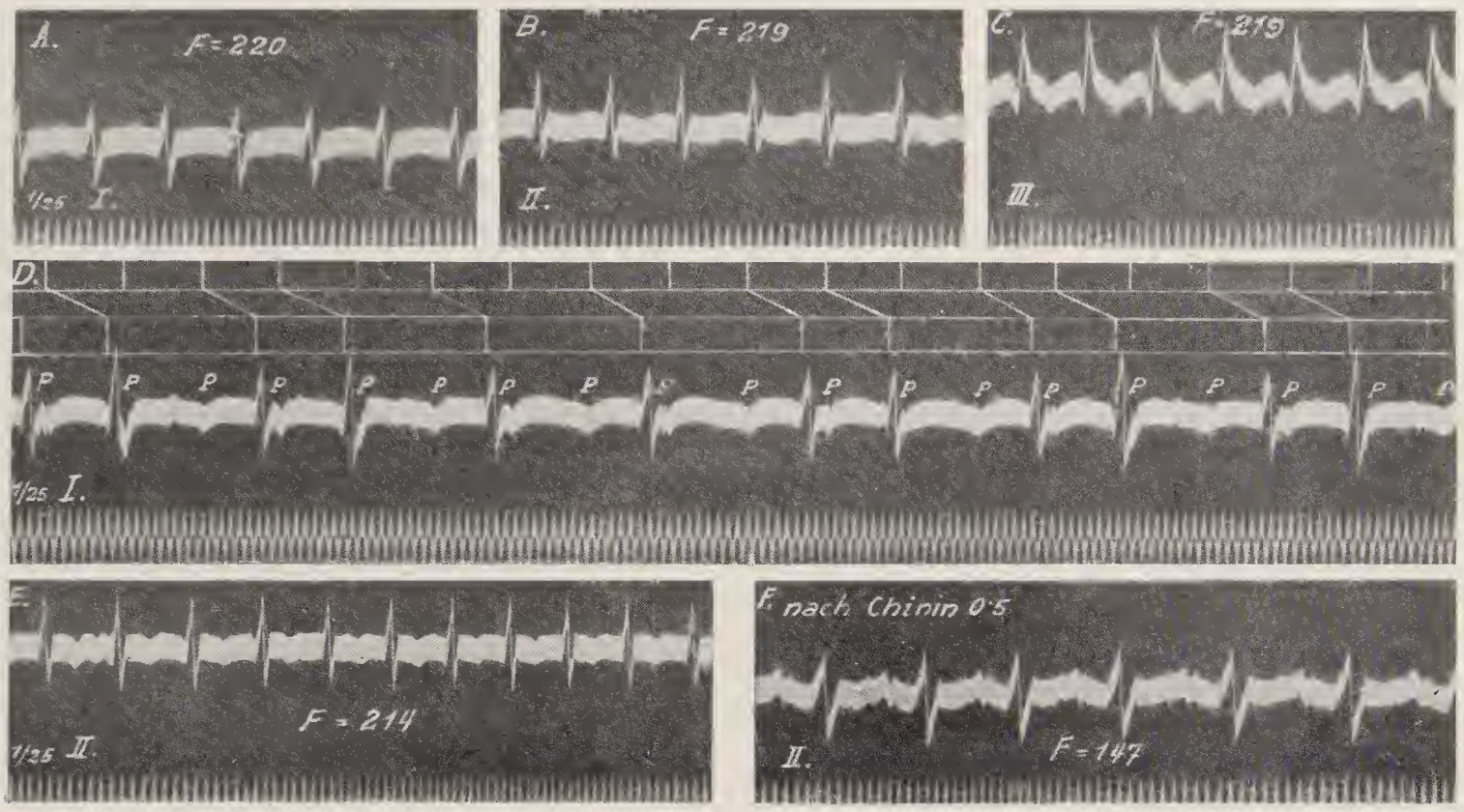

(A—C, E und F aus *Lenhartz* u. *Samet,* Wien. Arch. f. inn. Med., 9, 71, 1924; Fig. 4 u. 5.)

A—C. Nach 5 Kniebeugen Vollrhythmus.
D. Vs Ausfälle mit wachsendem P-R Intervall.
E. Vor Chinin A F = 214 p. M.
F. 7 Minuten nach 0,5 *g* Chinin; Frequenz = 147 p. M.

Fig. 196 ($\times$ 5/6).

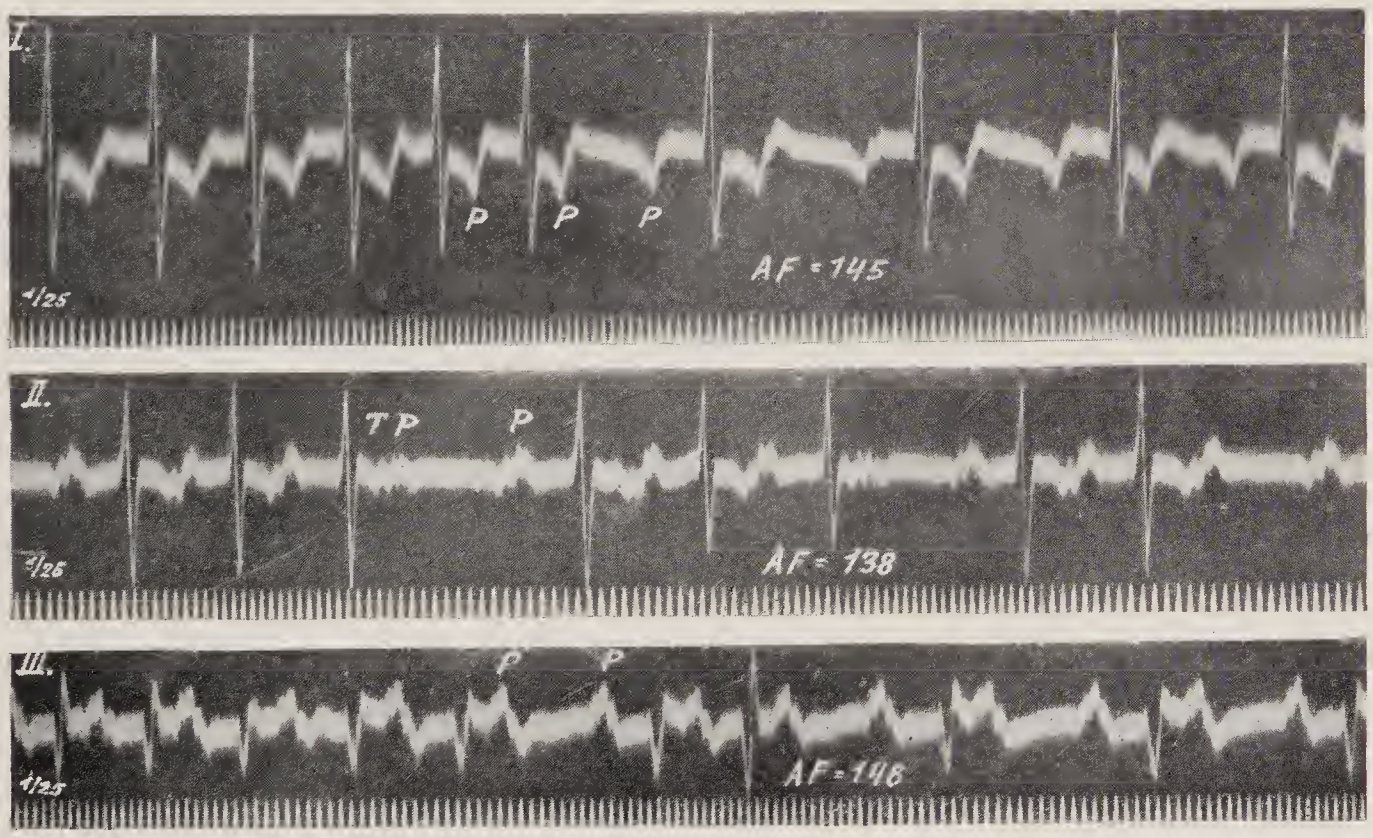

(Aus *Lenhartz* u. *Samet,* l. c.; Fig. 6; nämlicher Fall wie Fig. 195.)

1 Millivolt = 5 *cm*. Nach fünftägiger Digitalis- (1,5 *g* Pulvis als Infus) und Physostigmin- (3 $\times$ 0,5 *mg* pro die subkutan) Behandlung. Verlangsamung der Vorhoffrequenz bis auf 138 p. M. Dabei periodischer Vs Ausfall.

Fig. 197 ($\times$ 3/5).

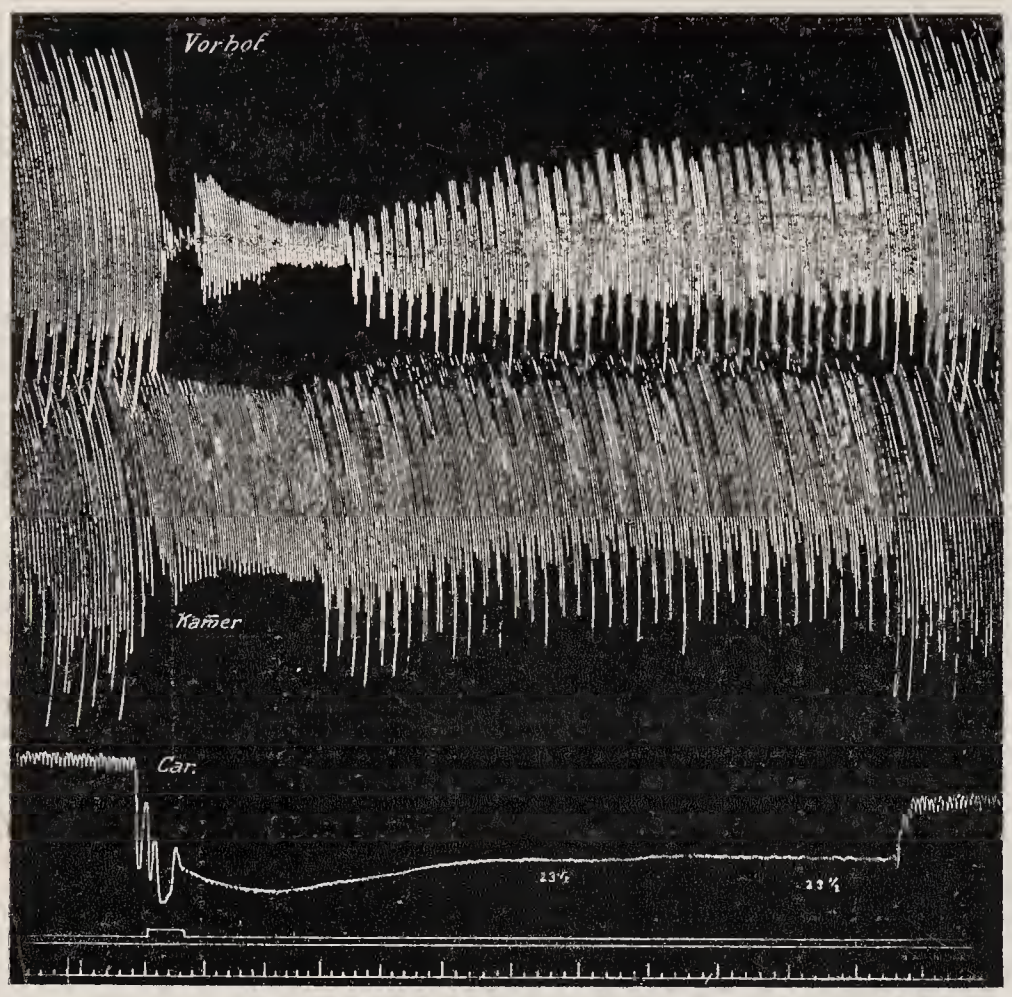

(Aus *Winterberg, Pflügers* Arch., 128, 471, 1909; Fig. 6 $\times$ 3/5.)
Suspensionskurven von r. Vorhof und r. Kammer. Puls und Blutdruck aus der Karotis. Zeit in 1/5 Sek. Faradische Reizung des Vorhofs (Marke). Zuerst Vorhofflimmern, dann Vorhoftachysystolie.

Fig. 198.

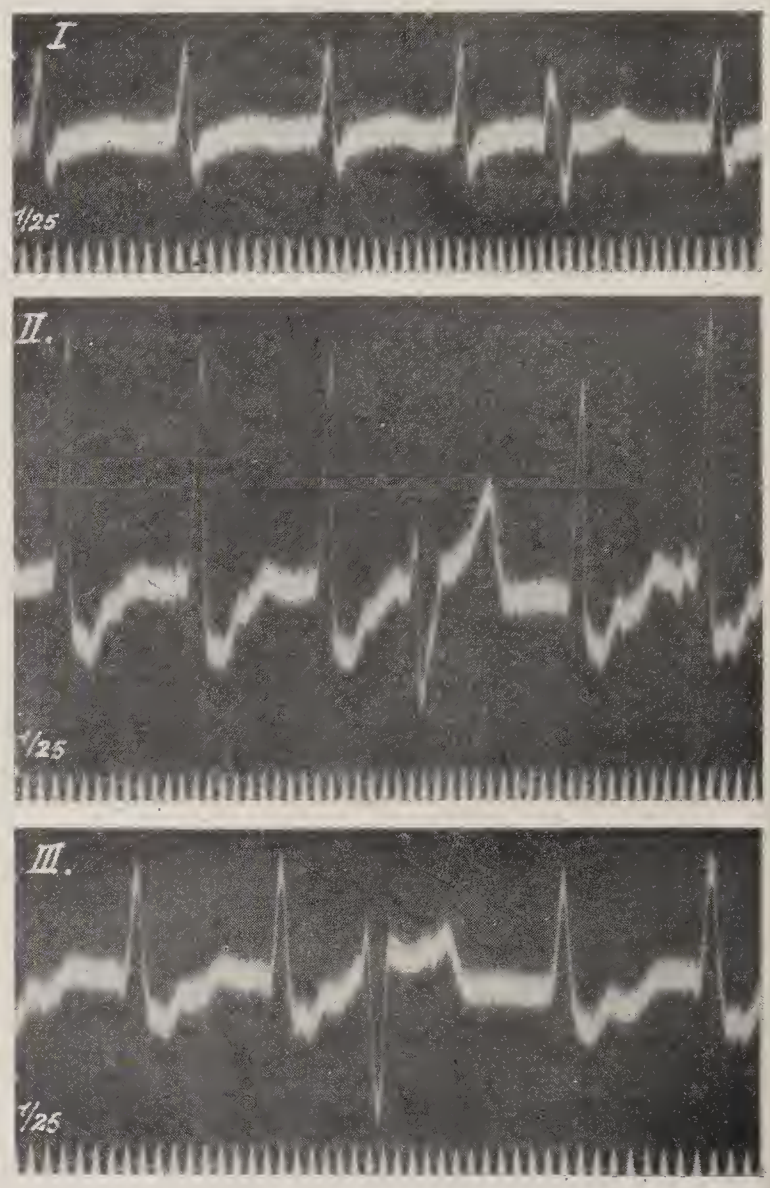

Ekg in Abl. I, II, III bei Vorhofjagen. Auftreten von K E S mit kompensatorischer Pause.

Fig. 199 ($\times$ 4/5).

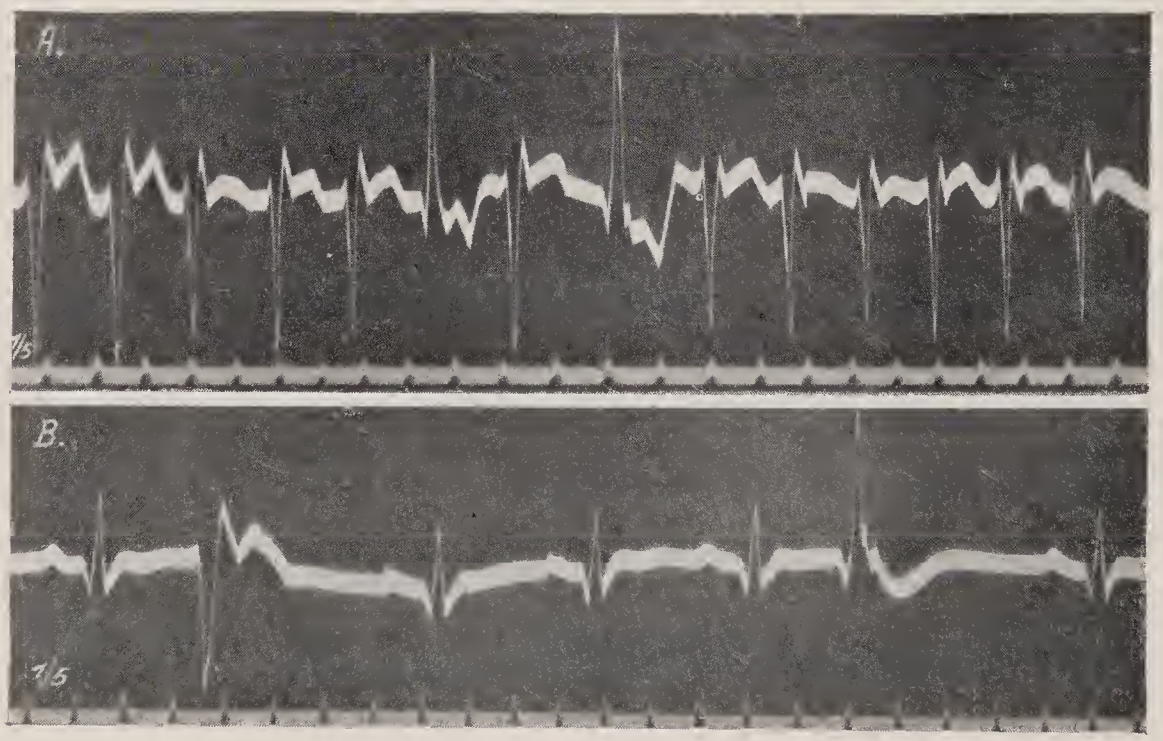

Nämlicher Fall wie Fig. 185.

A. Während eines Anfalles von linksventrikulärer Kammertachysystolie 2 Schläge von Rechtstypus.

B. Beide Typen treten nach Chinin (0,5 *g*) intravenös in Form vereinzelter E S auf.

Fig. 200.

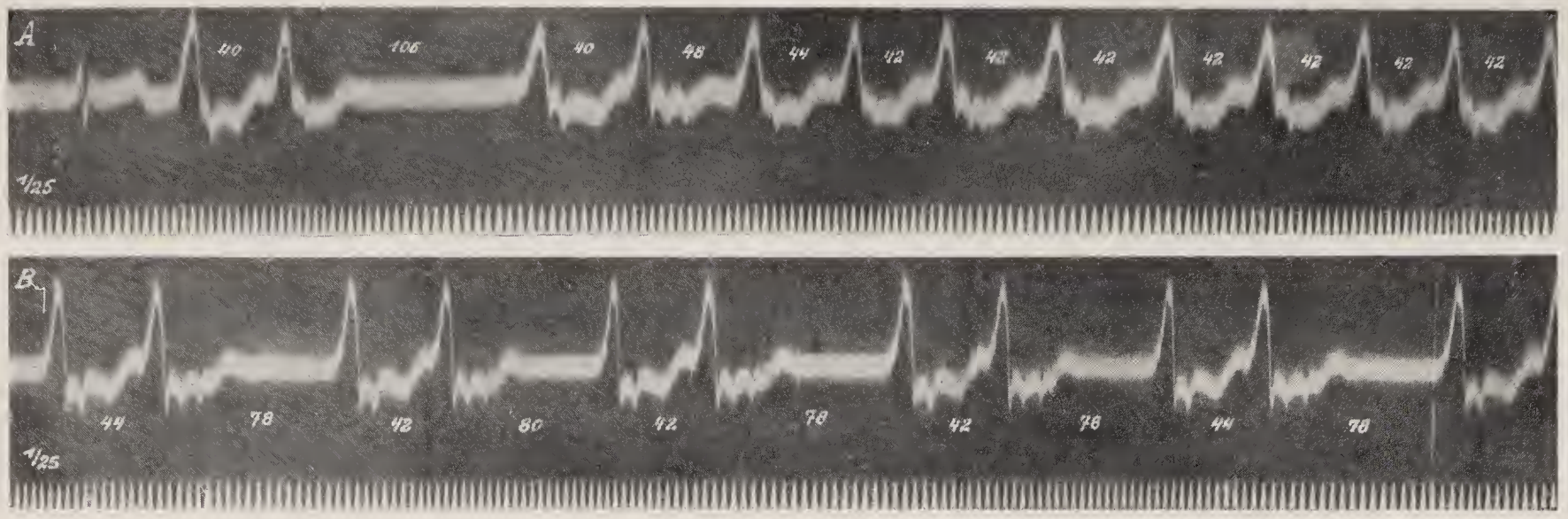

Fig. 201.

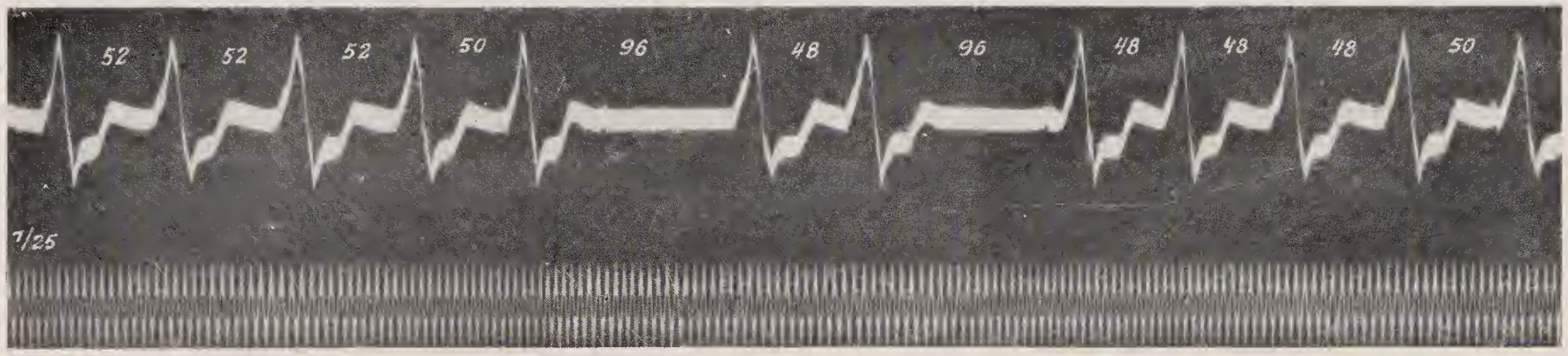

Fig. 202.

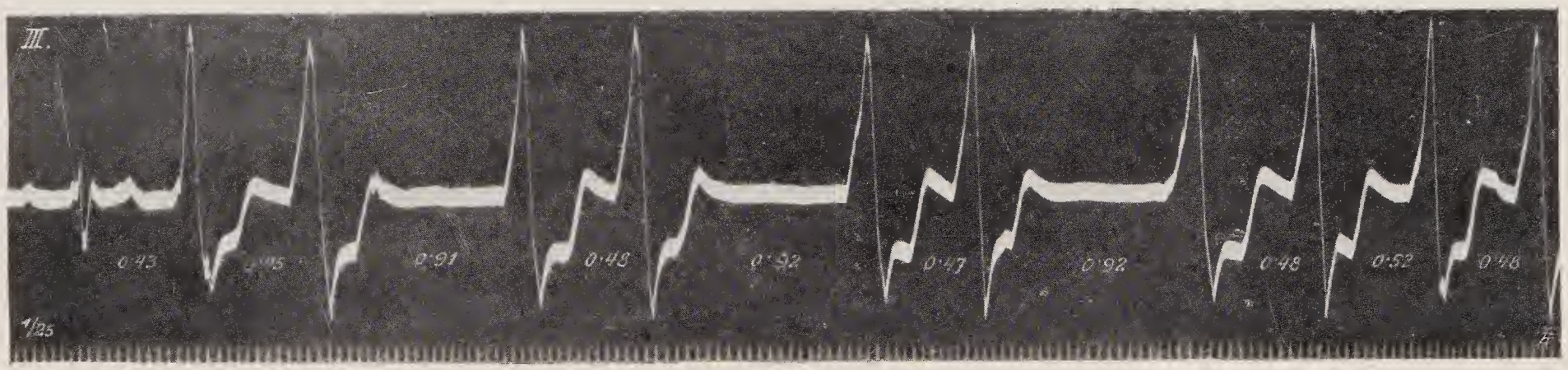

Fig. 200 ($\times$ 4/5), Fig. 201 ($\times$ 5/6), Fig. 202 ($\times$ 3/4). Vom nämlichen Patienten (Fall *Scherf-Winterberg*) an verschiedenen Tagen aufgenommen. Abl. III. Durch lange Pausen unterbrochene Gruppen automatischer Kammerschläge.

Fig. 203.

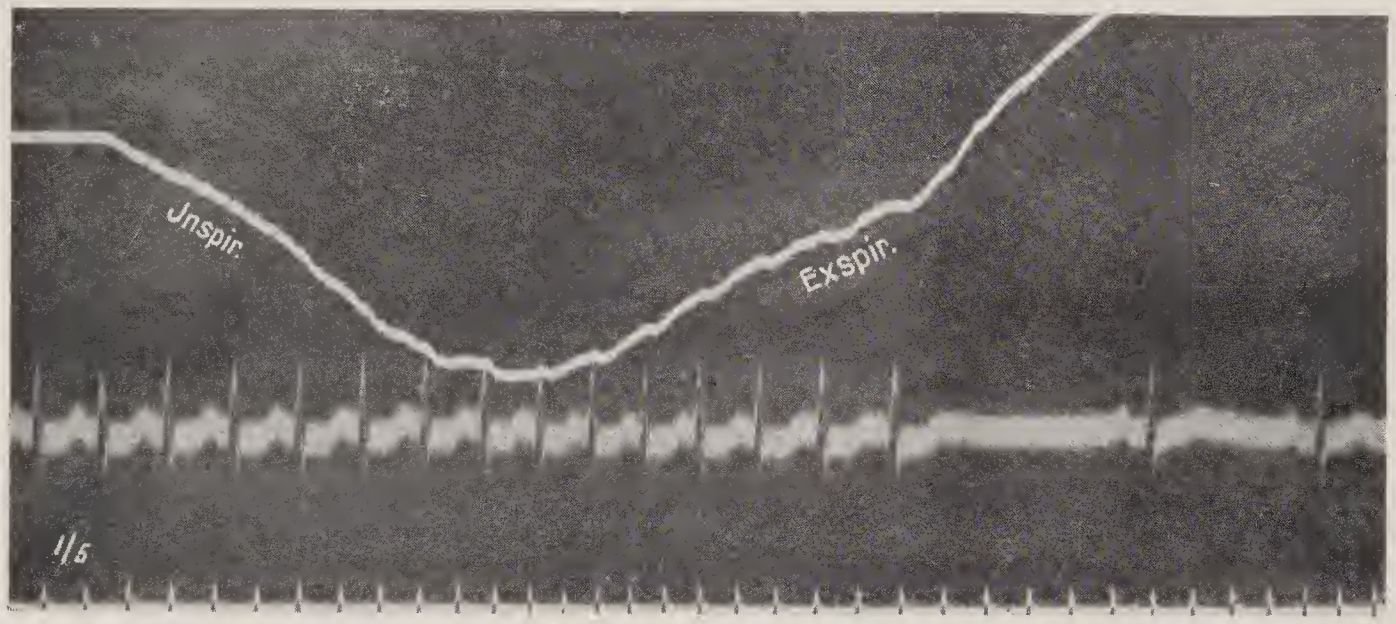

Fig. 203. (Aus *Winterberg,* Z. f. ärztl. Fortbildung, 22, 15, 1925; Fig. 3.) Vorhofjagen durch Tiefatmung unterdrückt.

Fig. 204.

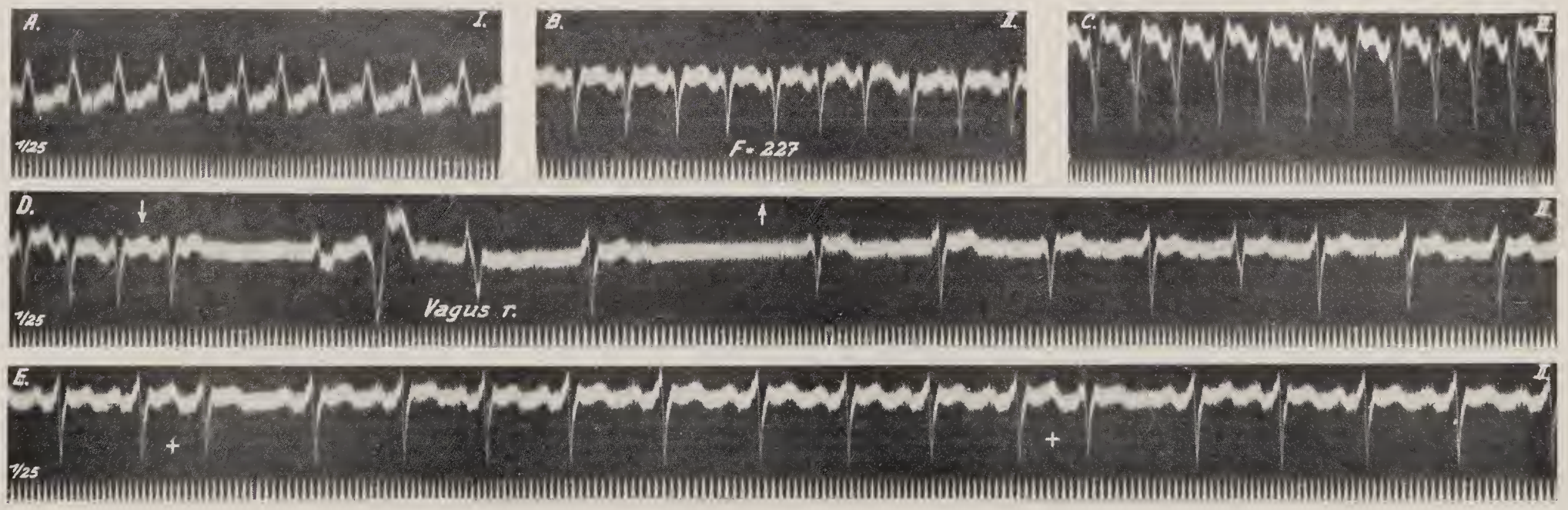

Fig. 204. Anfallsweises Vorhofjagen. A, B, C. = Abl. I, II, III. D. (Abl. II) Karotisdruck rechts kupiert den Anfall. E. Fortsetzung von D. Bei + A E S.

Fig. 205 ($\times$ 2/3).

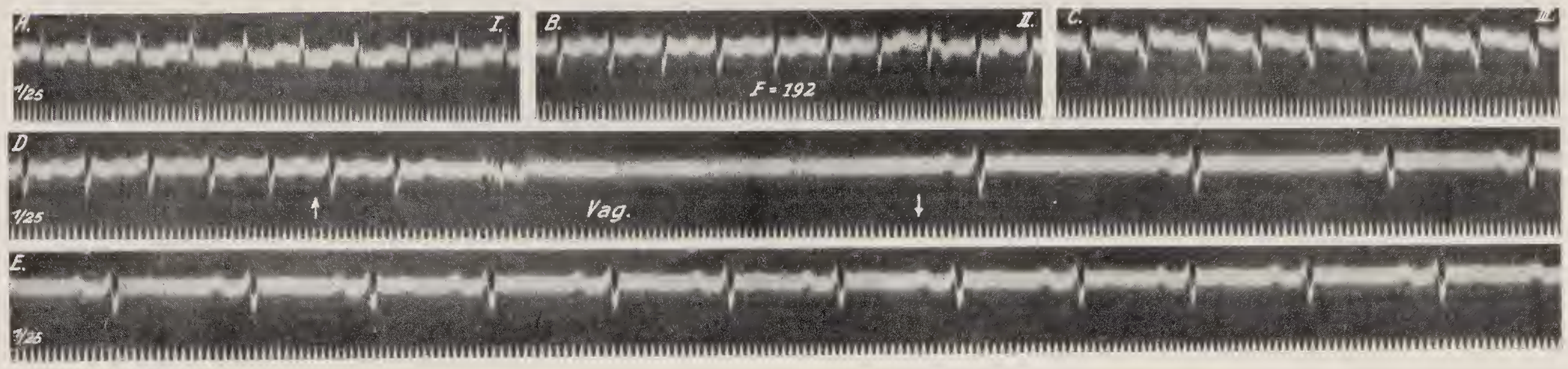

Anfall von Vorhofjagen (A, B, C. = Abl. I, II, III) wird am sechsten Tage durch Druck auf die rechte Karotis kupiert (D). E. Fortsetzung von D.

Fig. 206 ($\times$ 4/5).

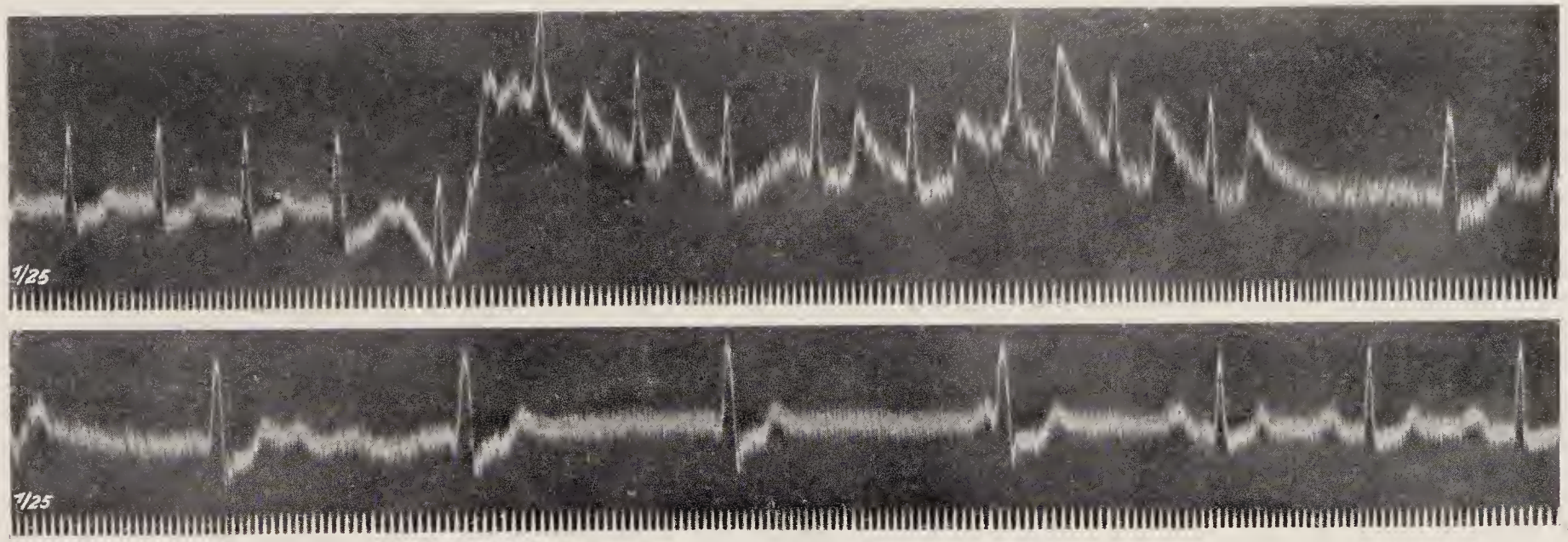

Nämlicher Fall wie Fig. 211—213. Vorhofjagen durch Bulbusdruck (vom Patienten selbst ausgeführt) beendet. Dem Sinusrhythmus gehen sechs automatische Kammerschläge voran. Die untere Kurve ist die Fortsetzung der oberen.

Fig. 207.

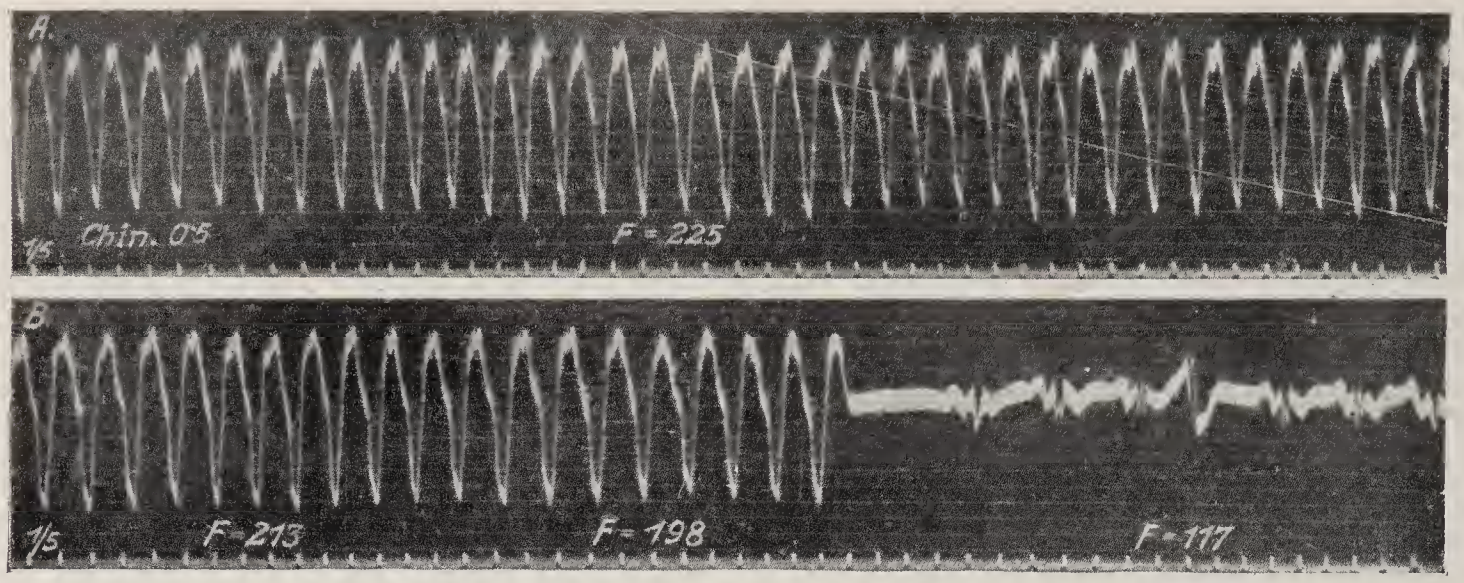

(Aus *Singer* u. *Winterberg,* Wien. Arch. f. inn. Med., 3, 329, 1922; Taf. II, Fig. 1.)
Nämlicher Fall wie Fig. 186. Kammerjagen nach 14 Stunden durch 0,5 *g* Chinin intravenös kupiert. Zwischen A und B fehlen 20 Schläge.

Fig. 208.

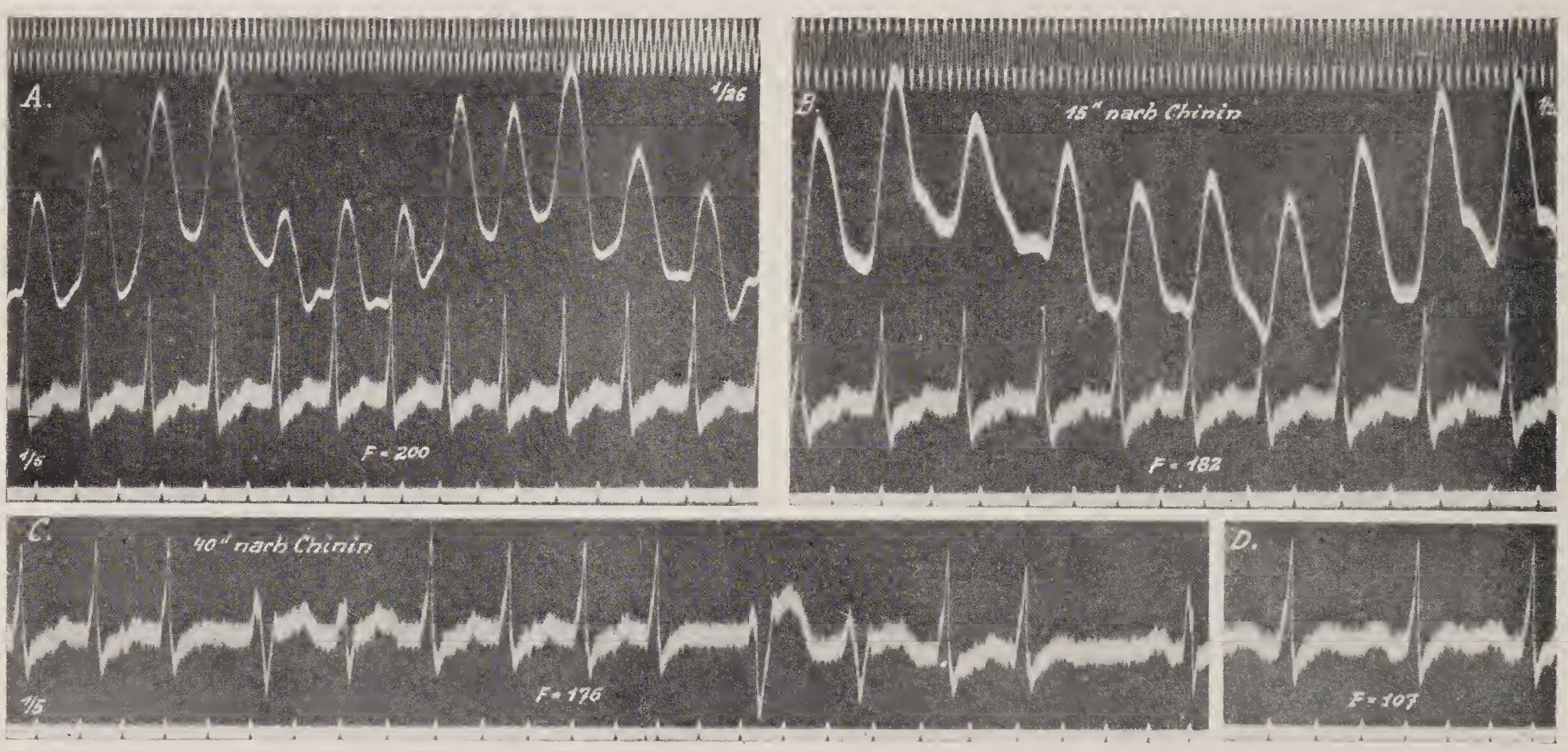

Fig. 209.

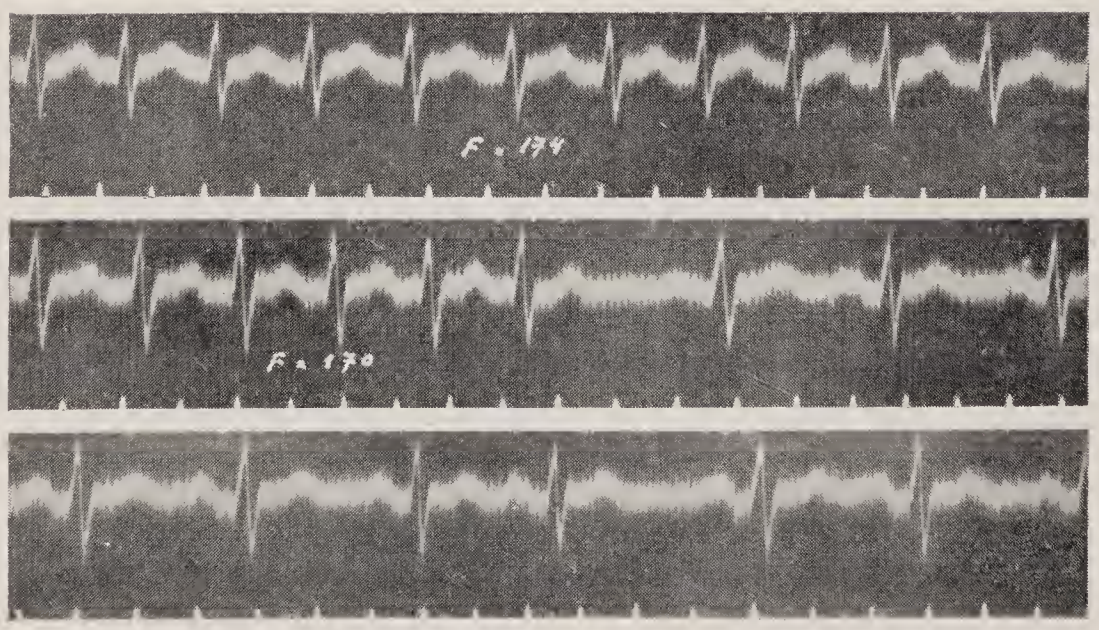

Fig. 208 ($\times$ 4/5). Abl. II. Vorhofjagen nach 16 Stunden Dauer durch 1 *g* Chinin intravenös kupiert. A vor, B—D nach der Injektion. Zwischen C und D fehlen 2 Schläge.

Fig. 209 ($\times$ 3/4). (Aus *Winterberg,* Z. f. ärztl. Fortbildung, 22, 15, 1925; Fig. 5.) Anfall von Vorhofjagen nach 24 Stunden Dauer durch 0,5 *g* Chinin intravenös kupiert. Eintritt der Wirkung 4 Minuten nach der Injektion (mittlere Kurve). Fußkurve 7 Minuten nach der Injektion (A E S).

Fig. 210.

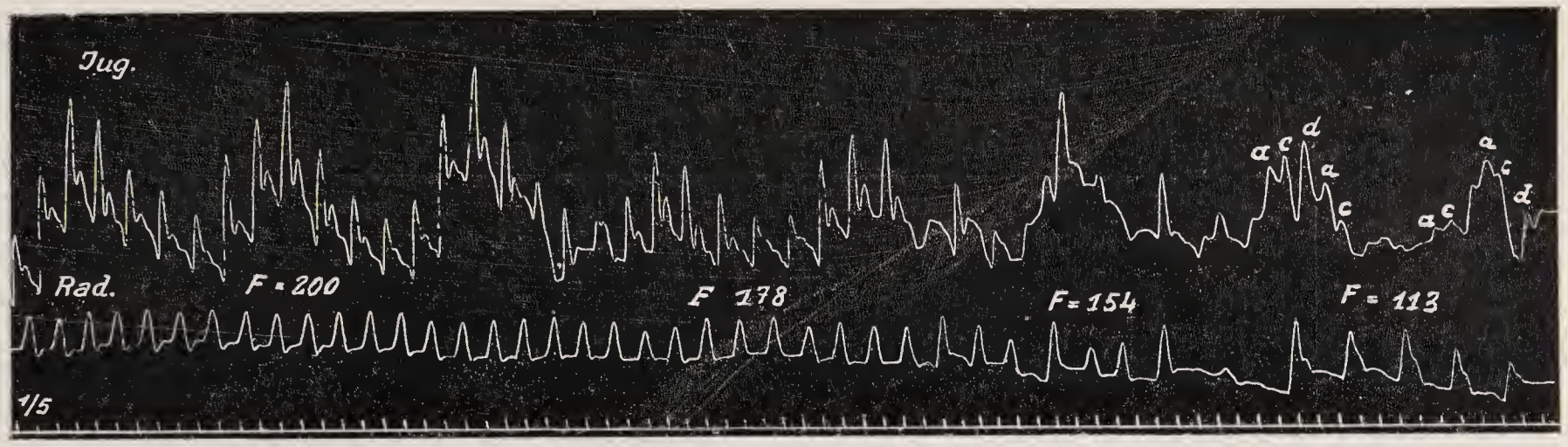

Fig. 211.

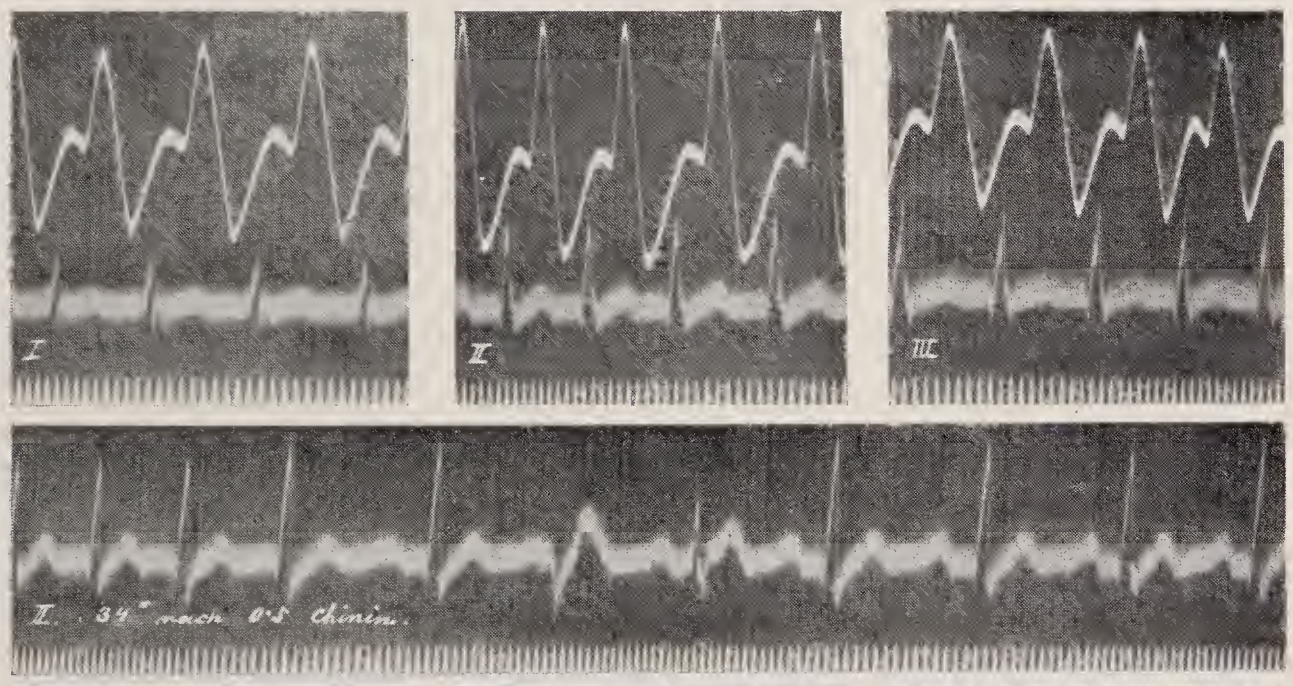

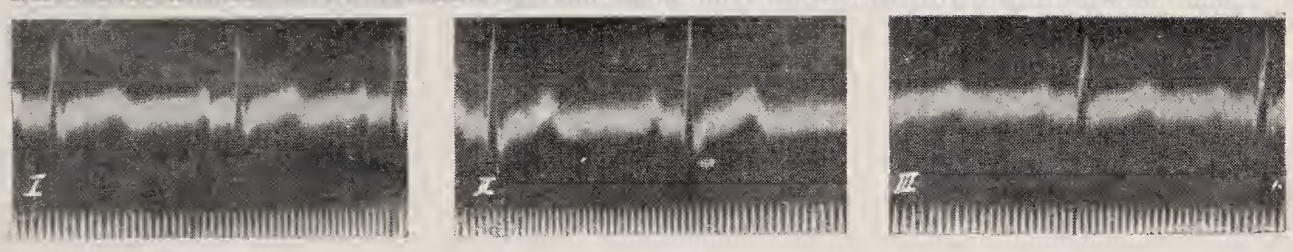

Fig. 210. Nämlicher Fall wie Fig. 208. Intravenöse Injektion von 1,0 *g* Chinin kupiert einen Anfall von Herzjagen nach 13 Sek.

Fig. 211 (× 3/4). (Aus *Winterberg*, Z. f. ärztl. Fortbildg., 22, 15, 1925; Fig. 4.) Mitralstenose, Aorteninsuff. Vorhofjagen (Abl. I, II, III) durch 0,5 *g* Chinin intravenös kupiert (mittlere Kurve). Ekg nach 24 Stunden in Abl. I, II, III (Fußkurven).

Fig. 212 (× 5/6). Nämlicher Patient wie Fig. 211. Ein Anfall von Herzjagen (obere Kurve Abl. I, II, III). 5 Monate nach dem in Fig. 211 verzeichneten durch 0,5 *g* Chinin intravenös kupiert. Fast unmerklicher Übergang in den Sinusrhythmus.

Fig. 212.

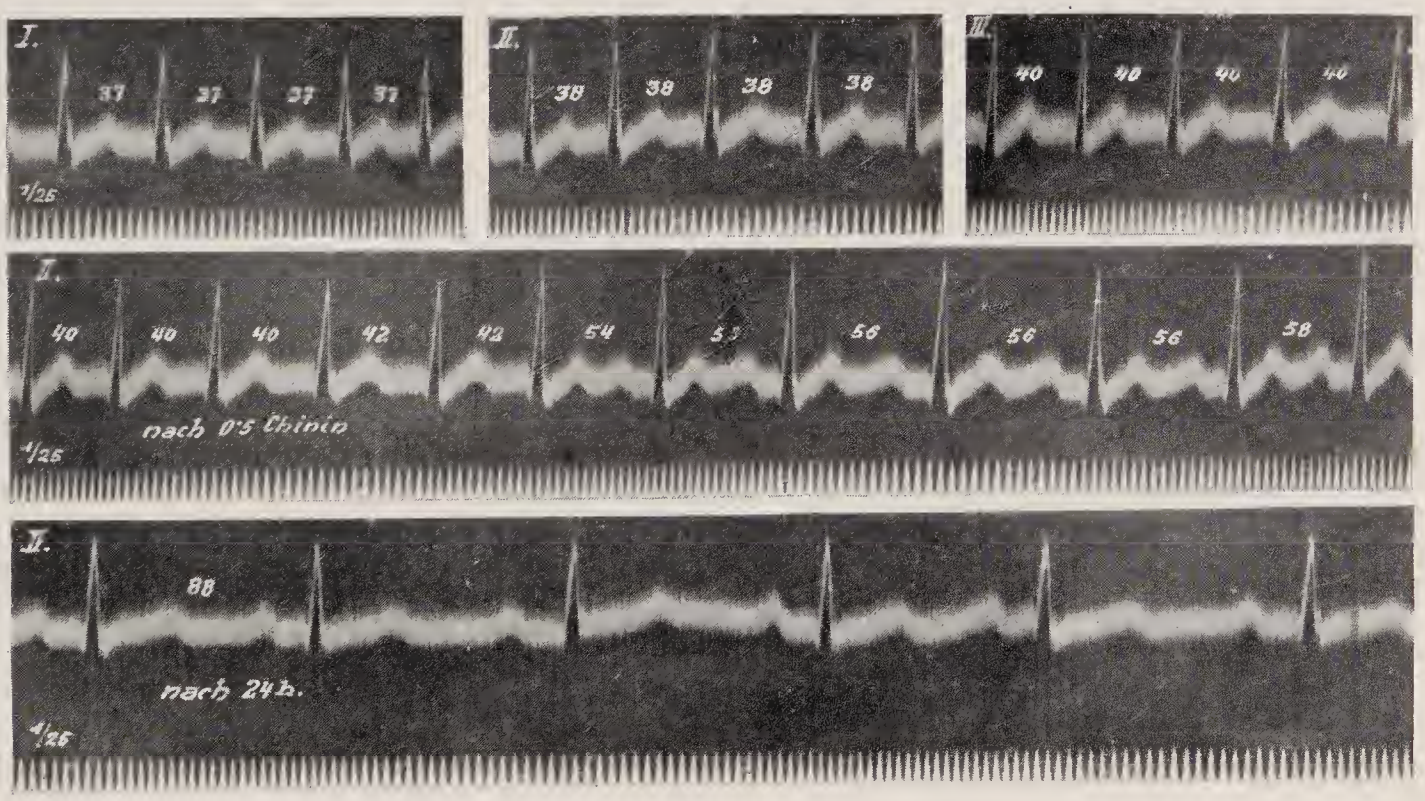

Fig. 213.

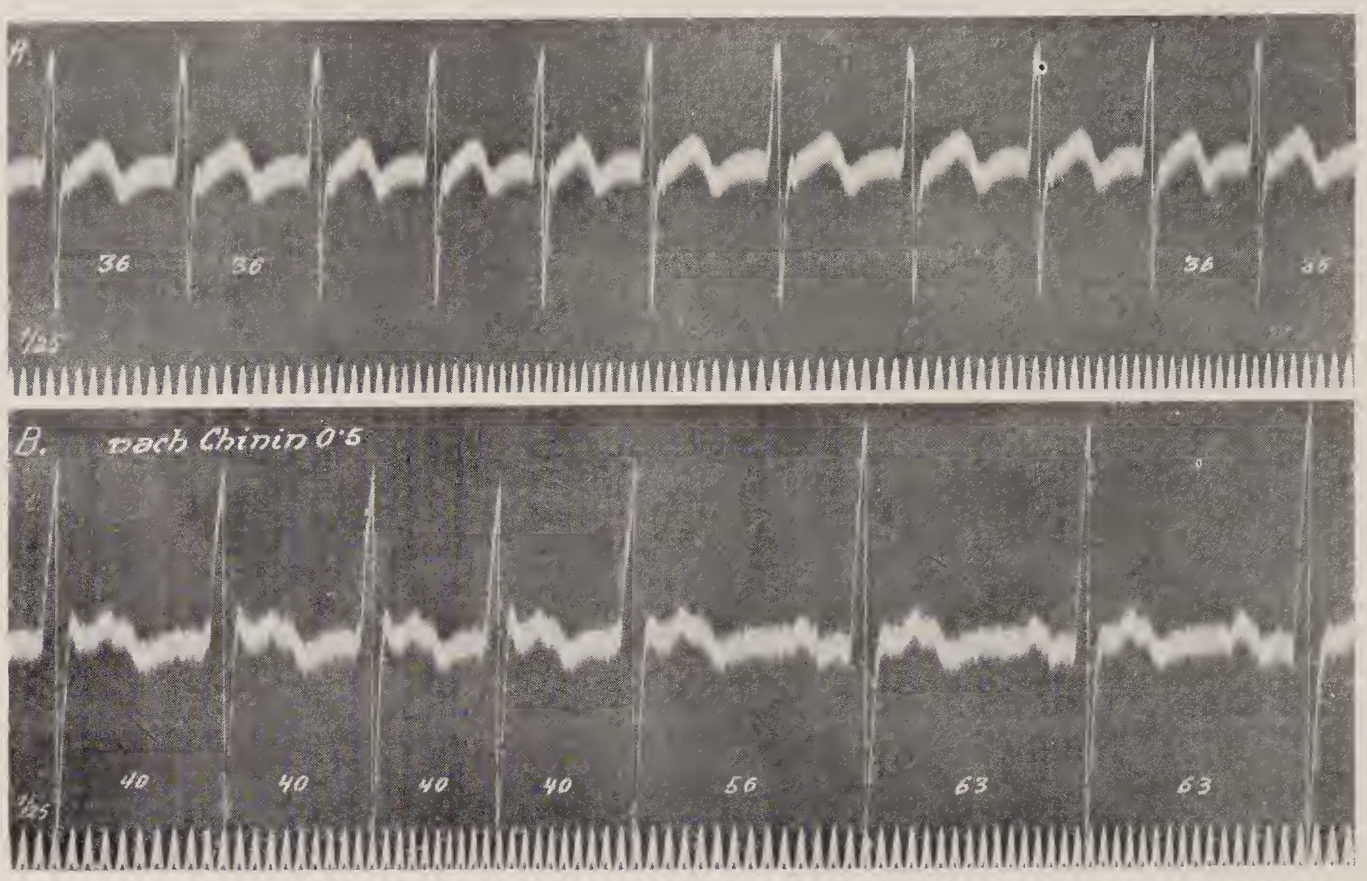

Fig. 214.

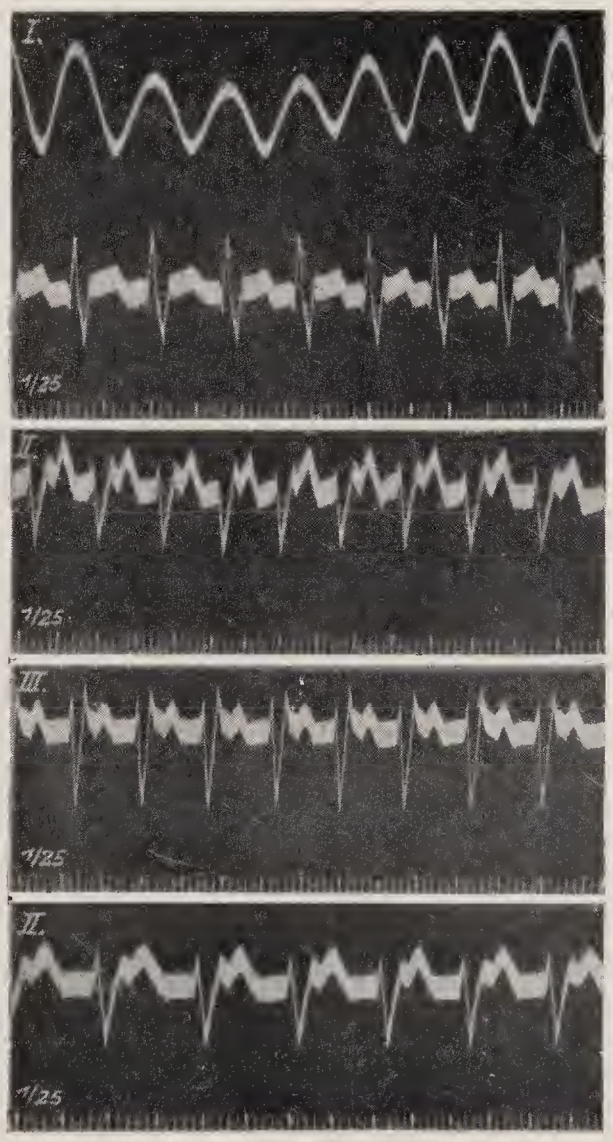

Fig. 213 ($\times$ 4/5). Nämlicher Patient wie Fig. 211 u. 212. Nadelelektroden im zweiten und fünften Interkostalraum rechts neben dem Sternum. Anfall von Vorhofjagen 14 Monate nach Fig. 211. Durch 0,5 *g* Chinin intravenös kupiert.

Fig. 214 ($\times$ 4/5). Anfall von Vorhofjagen nach 6 Stunden Dauer in Abl. I (mit Venenpuls), II und III vor der Injektion (F = 200 p. M.). Fußkurve Abl. II 10 Minuten nach 0,5 *g* Chinin intravenös. Frequenzabfall auf 156, aber keine Unterdrückung des Anfalles.

Fig. 215 ($\times$ 4/5).



Nämlicher Fall wie Fig. 180. Anfall von Vorhofjagen bei einem Patienten mit schwerer Myokarderkrankung (Fall *Samet-Schott*) durch 0,25 *g* Chinin unterdrückt.

Fig. 216.

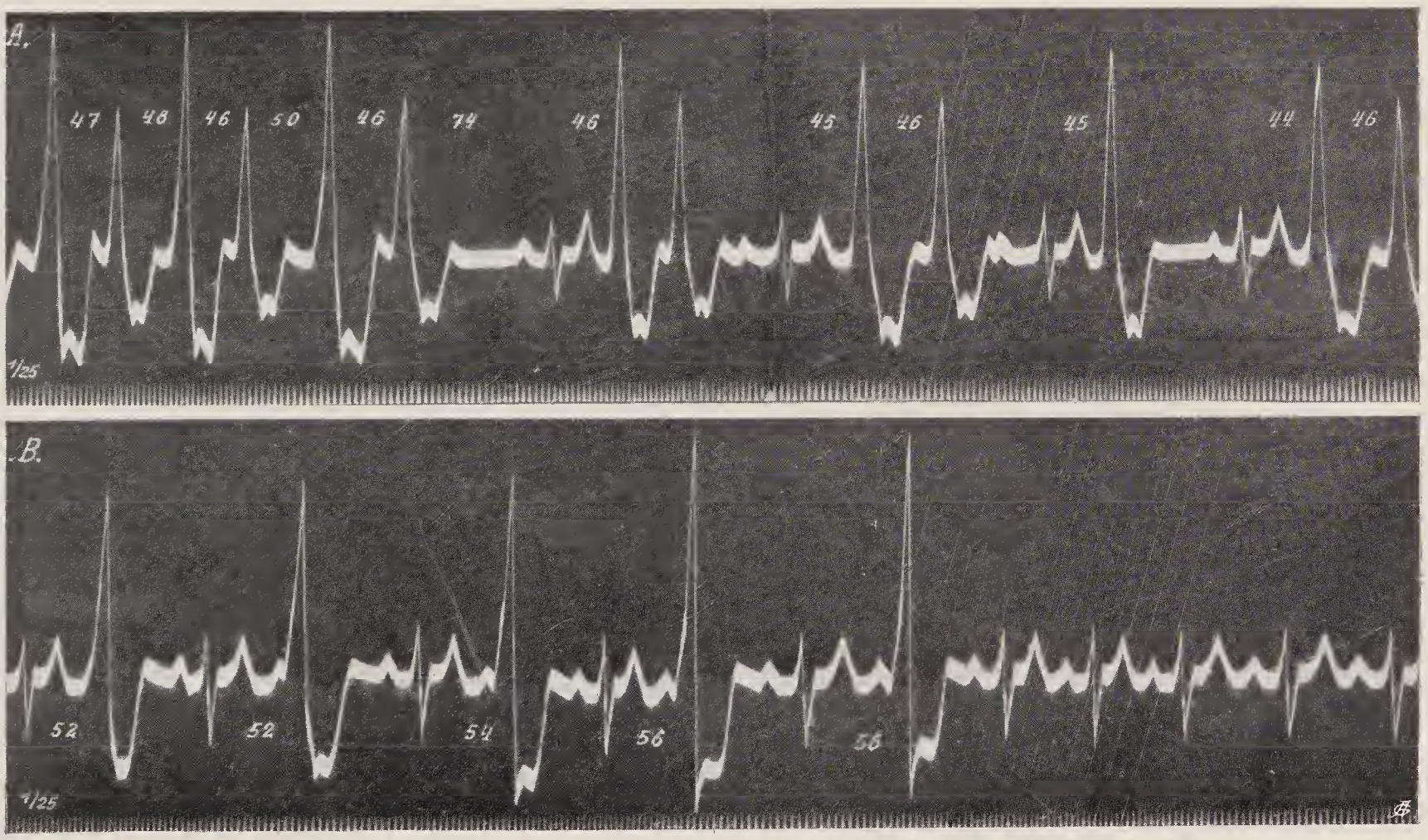

Nämlicher Fall wie Fig. 200—202. Abl. III. Tachykardie mit alternierenden Kammerkomplexen; nach Chinin zuerst Trigeminie (A), dann Bigeminie mit zunehmender Kupplungsdauer (B) bis zum Auftreten von Sinusrhythmus.

Fig. 217 ($\times$ 5/6).



Anfall von Vorhofjagen Abl. I (A mit Venenpuls), II und III (B, C). Frequenz = 256 p. M. D. Nach 0,4 *g* Chinin intravenös. Frequenzabnahme auf 220 p. M. E. Vs Ausfälle mit zunehmendem P-R Intervall. F. Anfangs wieder Vollrhythmus, dann 2 : 1 Block. G, H, J. Abl. I, II, III nach dem Ende des Anfalles 6 Stunden nach der Injektion.

Fig. 218.

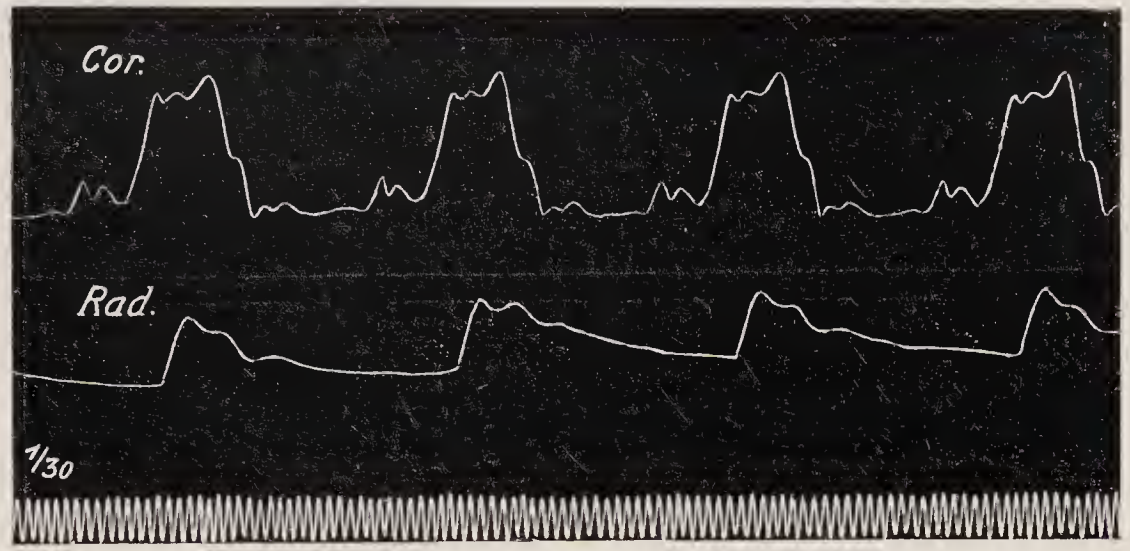

Das Vorhofkammerintervall im Kg = 0,2 Sek.

Fig. 219 (×4/5).

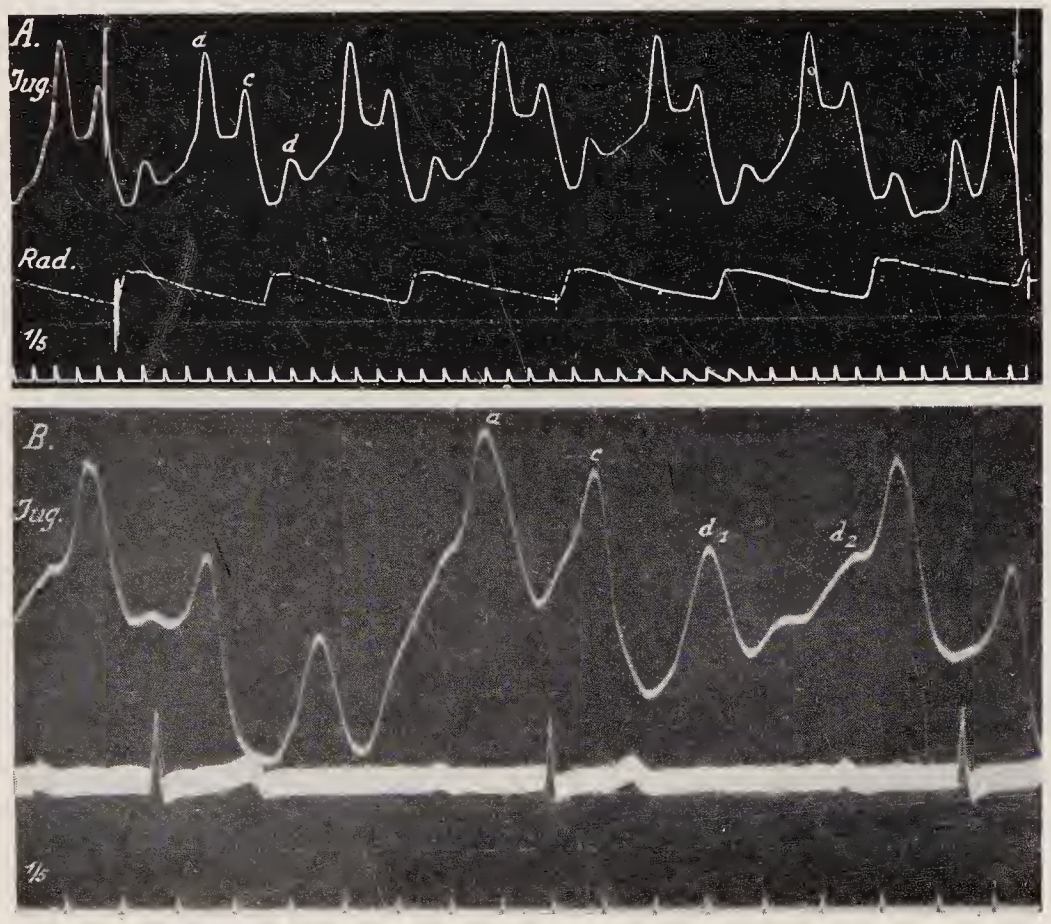

Das a-c Intervall verlängert (0,4 Sek.), die relative Stellung der Venenwellen wegen der langen Diastole (Bradykardie von 40) fast normal.

Fig. 220 (×4/5).

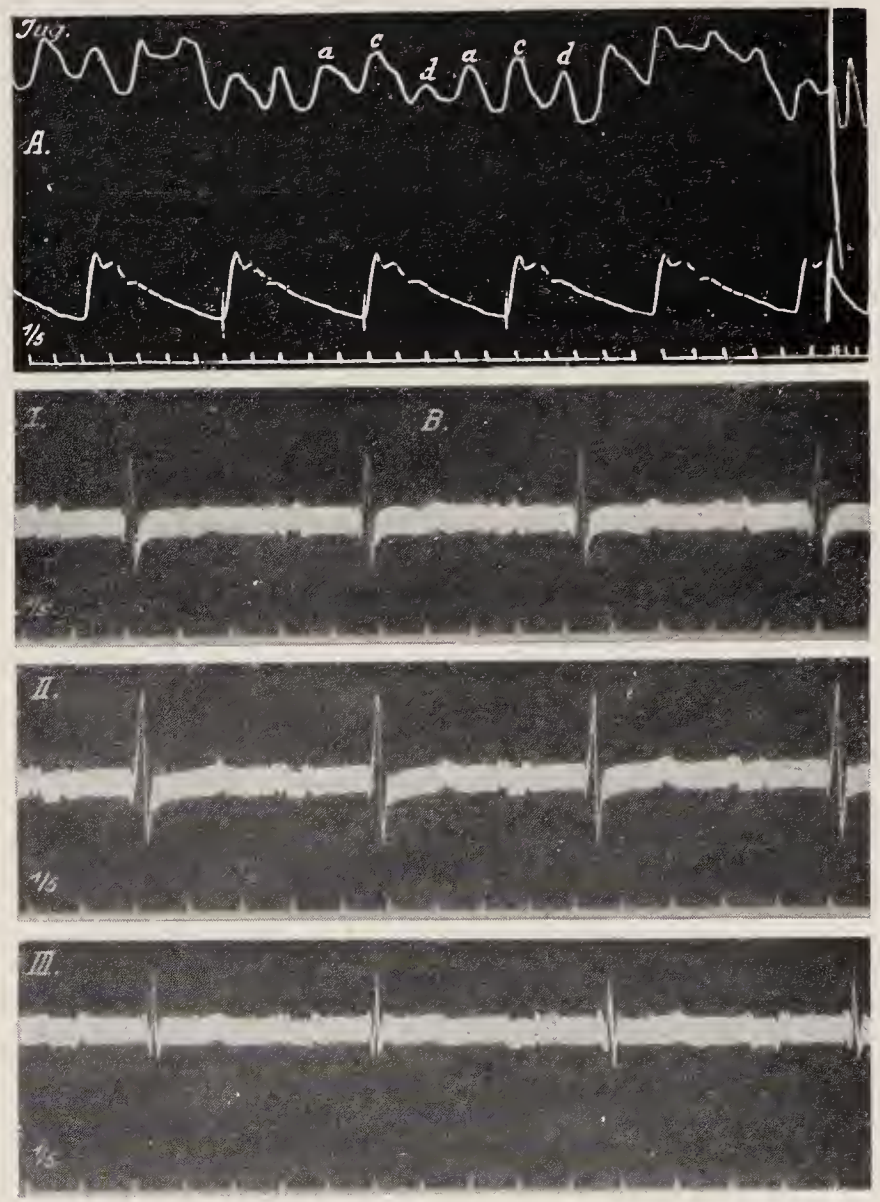

A. Das a-c Intervall verlängert (0,35—0,4 Sek.). Die Abstände von a, c und d ungefähr gleich.
B. Ekg in Abl. I, II und III. P-R = 0,38 Sek. P bildet namentlich in Abl. II zwei von einander getrennte Doppelzacken (intraaurikuläre L St).

Fig. 221.

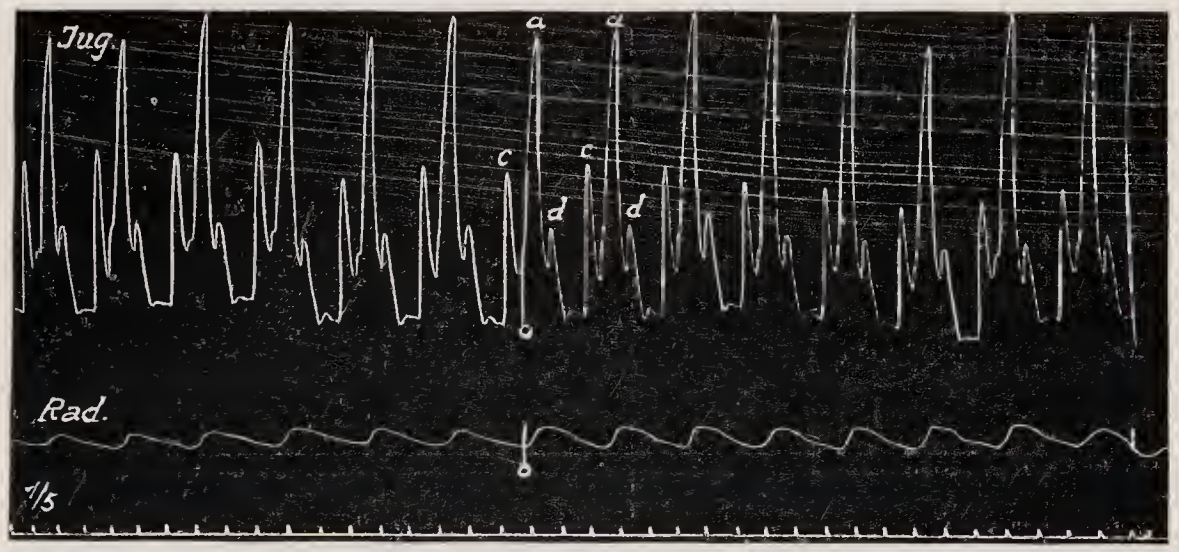

Verlängerung des Intervalls a-c (0,4 Sek.) und Tachykardie (110 p. M.). a liegt zwischen c und d der vorangehenden Systole. (Mesosystolische Pfropfung.)

Fig. 222 ($\times$ 4/5).

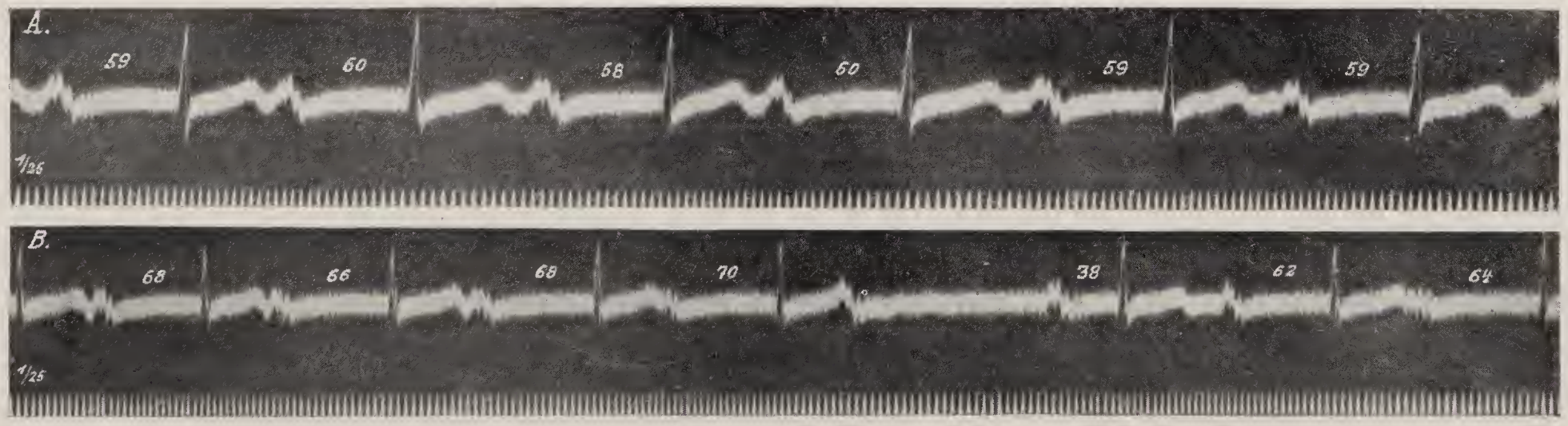

Ekg (Abl. II) in einem Falle von R L St. Typus I.

A. Verlängerung von P-R auf ca. 0,6 Sek. Bradykardie (55 p. M.).

B. Nach 5 Kniebeugen. P-R schwankt zwischen 0,38—0,7 Sek. Vs Ausfall und Periodenbildung.

Fig. 223 ($\times$ 2/3).

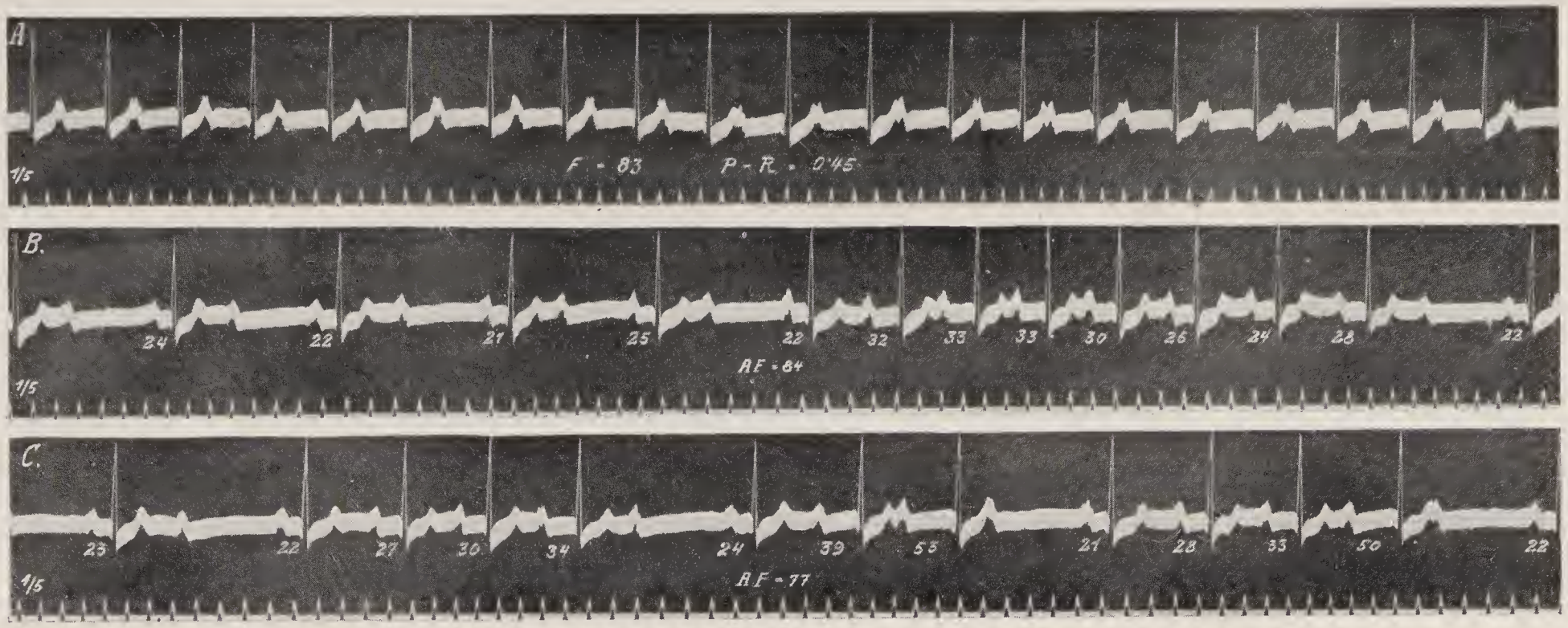

A. Verlängerung von P-R (0,4—0,45 Sek.). P fällt mit T zusammen und bewirkt beständige Formvariationen.
B. Nach 5 Kniebeugen Periodenbildung. Im Anfang 2 : 1 Block, dann gleichzeitig mit geringer Frequenzsteigerung eine Gruppe mit wachsender und wieder abnehmender Überleitungszeit.
C. Den Ausfällen gehen P-R Intervalle von verschiedener Länge voraus (Abl. II).

Fig. 224 ($\times$ 4/5).

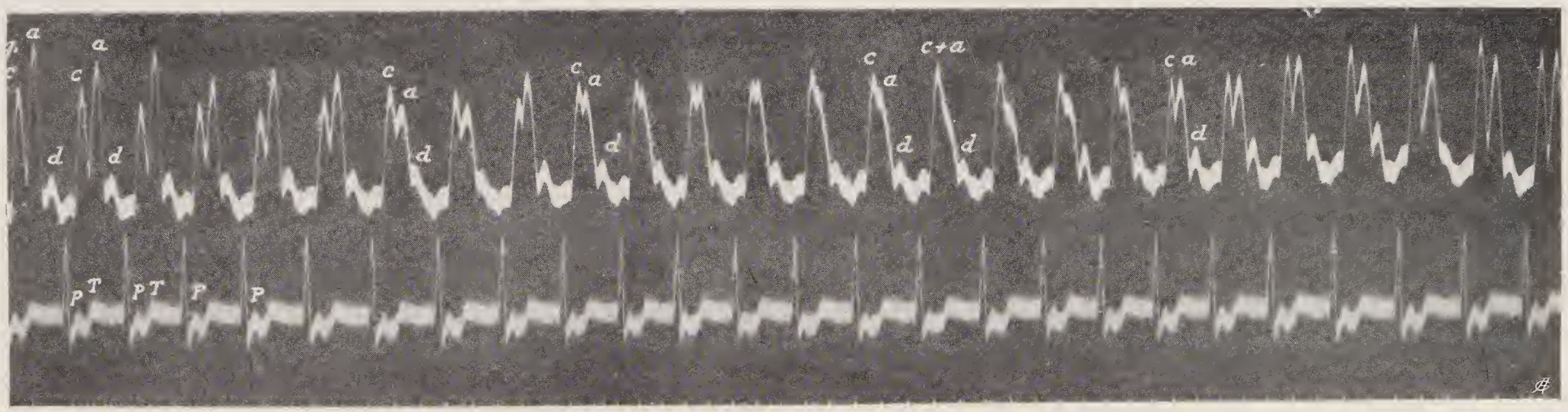

Nämlicher Fall wie Fig. 221. Venenpuls und Ekg (Abl. II). Tachykardie (120 p. M.). Verlängerung von a-c (0,4 Sek.) und P-R. P als positive Zacke gleich hinter R zwischen R und T, a zwischen c und d. Beständige kleine Verschiebungen der Intervalle c-a und R-P.

Fig. 225.

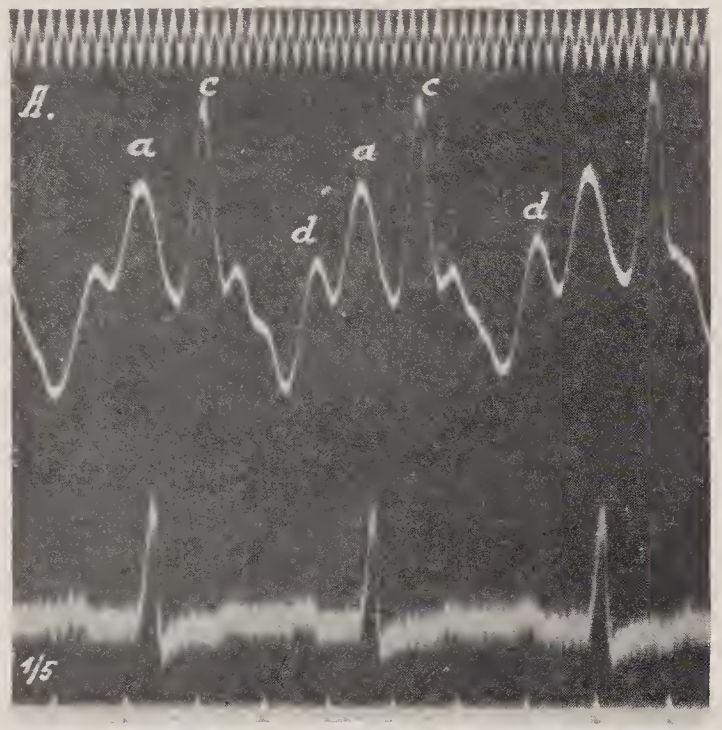

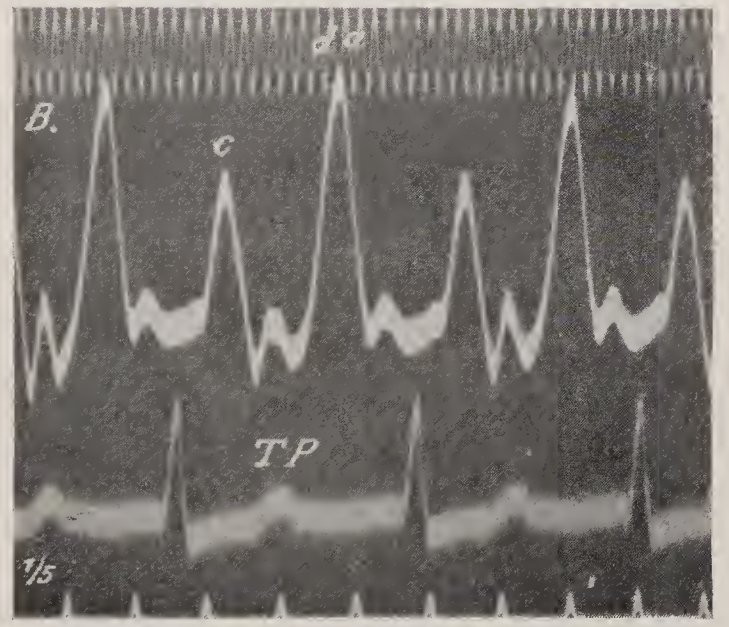

Venenpuls und Ekg. A. 4 Tage später registriert als B.

A. P-R = 0,22 Sek. Minutenfrequenz = 90.

B. P-R = 0,38—0,4 Sek. Frequenz = 92 p. M. Im Venenpuls telesystolische Pfropfung.

Fig. 226 (× 3/4).

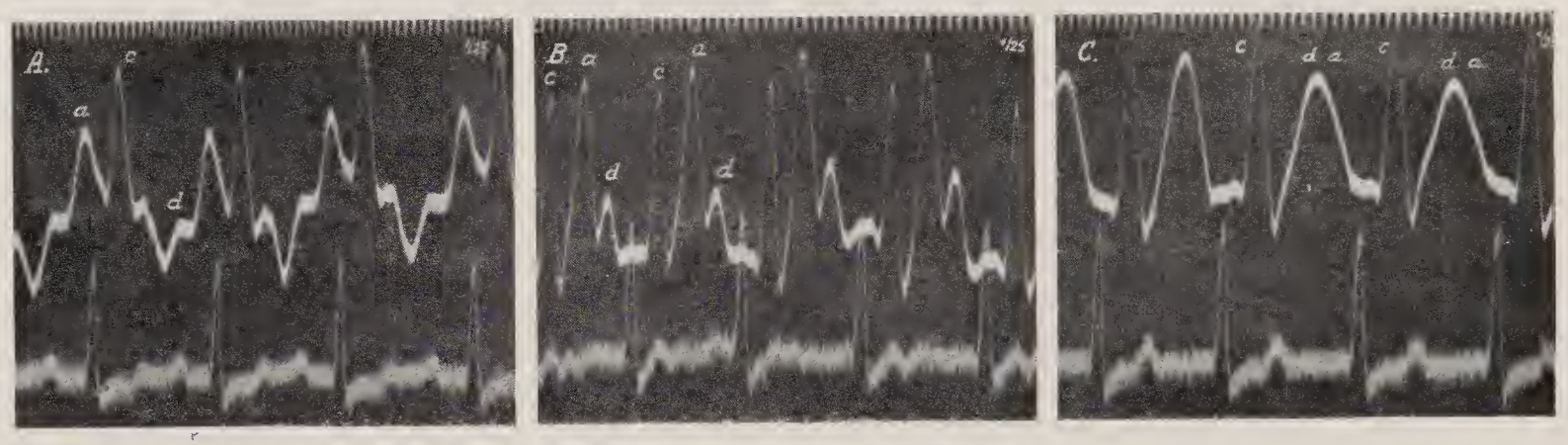

Nämlicher Fall wie Fig. 225. A in Ruhe, B und C nach Arbeit. Frequenz 93 (A), 125 (B) und 116 (C) p. M. P-R 0,2 (A), 0,36 (B) und 0,34 (C) Sek. In B mesosystolische, in C protodiastolische Pfropfungen.

Fig. 227 (× 4/5).



Nämlicher Fall wie Fig. 225 und 226.

A. Ruhe, F = 128 p. M. P-R = 0,4 Sek.

B. Unmittelbar nach 15 Kniebeugen. Trotz Frequenzsteigerung (147 p. M.) anfangs Verkürzung von P-R auf 0,24 Sek., dann rasche Zunahme.

Fig. 228.

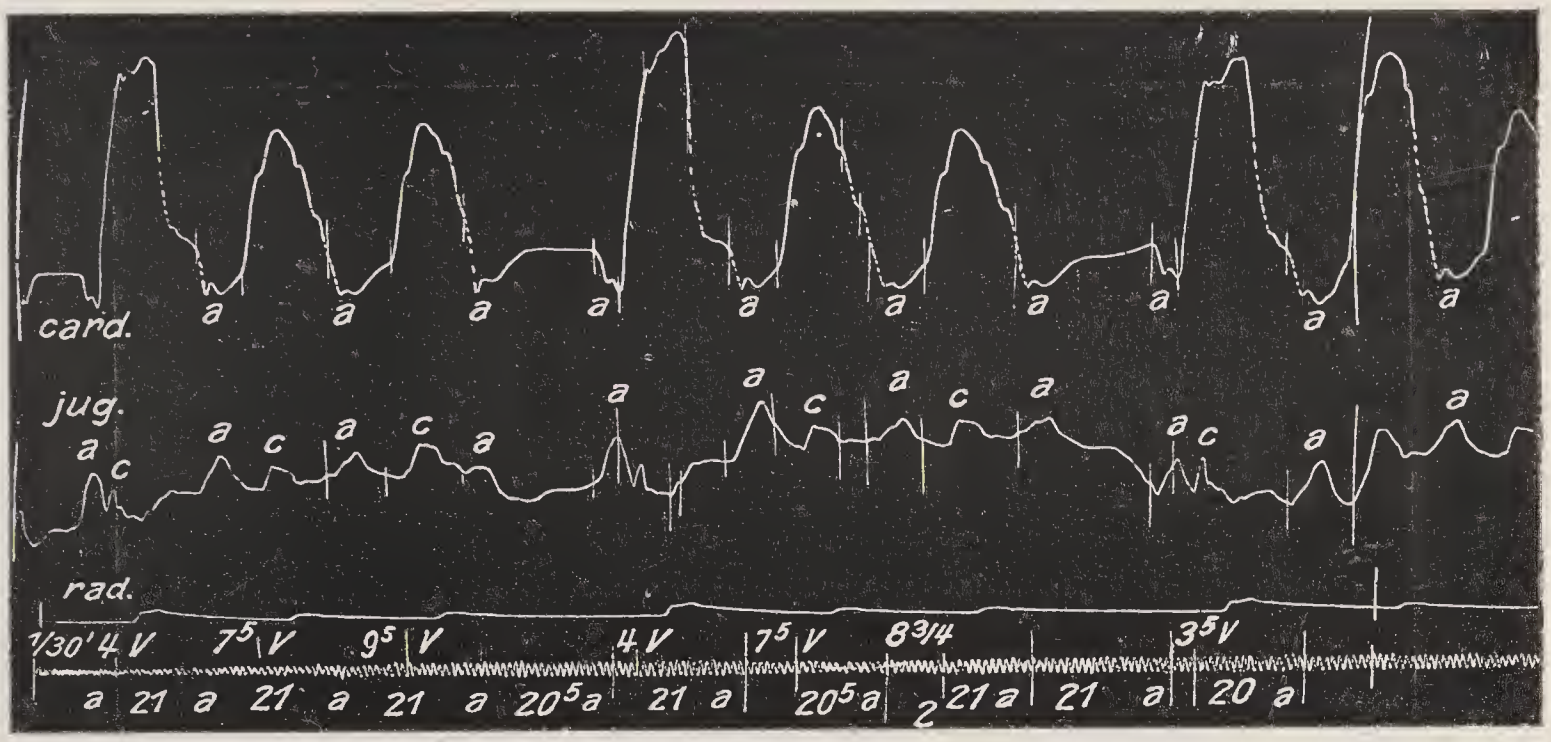

(Aus *Wenckebach,* Unregelmäßige Herztätigkeit; Fig. 38.)

Spitzenstoß, Jugularis- und Radialispuls. Typische R L St mit periodischem Vs Ausfall. Negative a-Zacken im Kg.

Fig. 229.

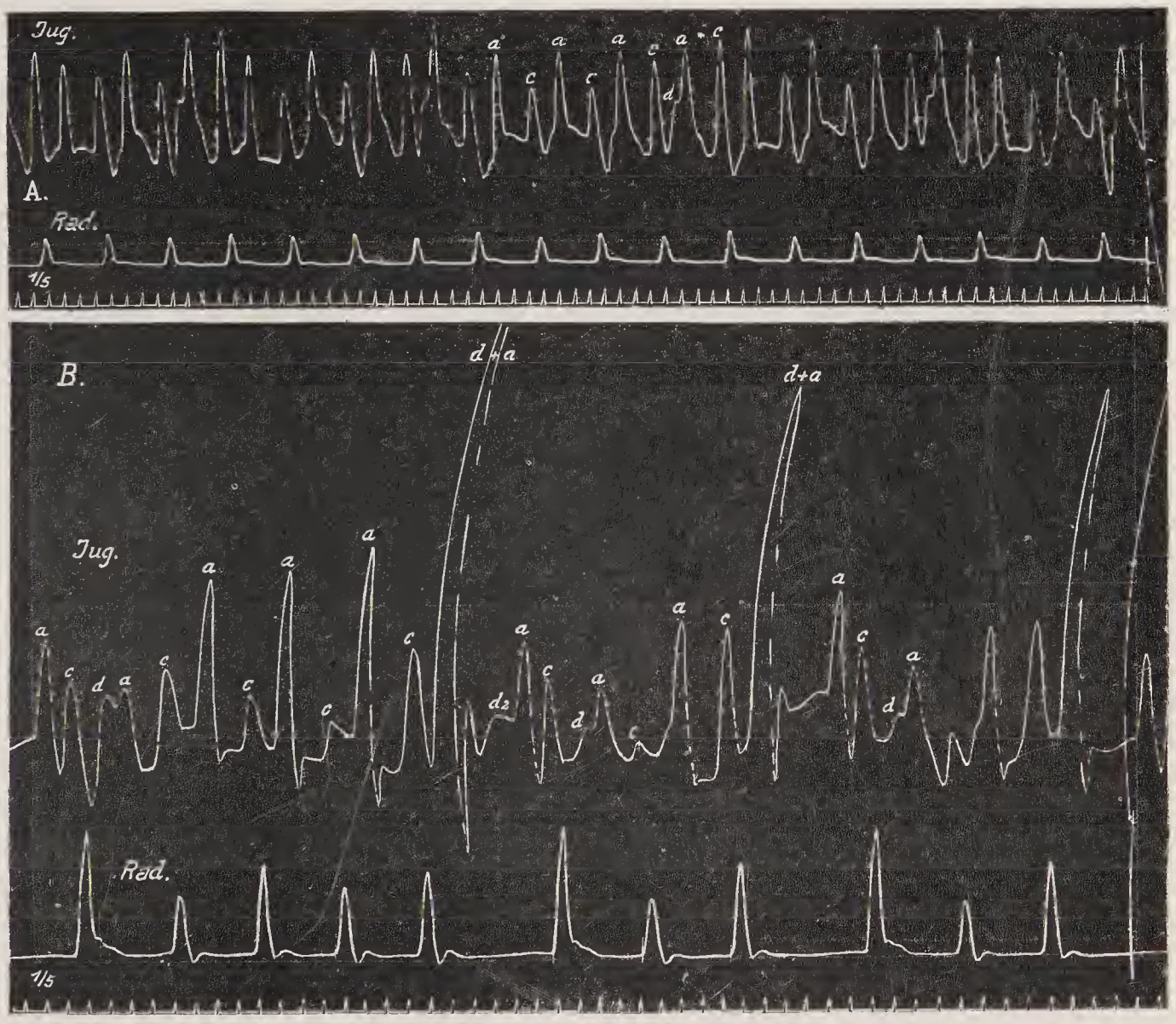

W. Periodik. A ist in Ruhe, B nach Hochh$_e$ben e nes Beines aufgenommen.

A. Einfache Leitungsverzögerung. Protodiastolische Pfropfung. Alternans.

B. Periodischer Vs Ausfall. Die 6., 10. und 14. As wird blockiert. Zunehmende Pfropfung bis zum Ausfall. Verstärkung des Alternans durch die Ausfälle.

Fig. 230.

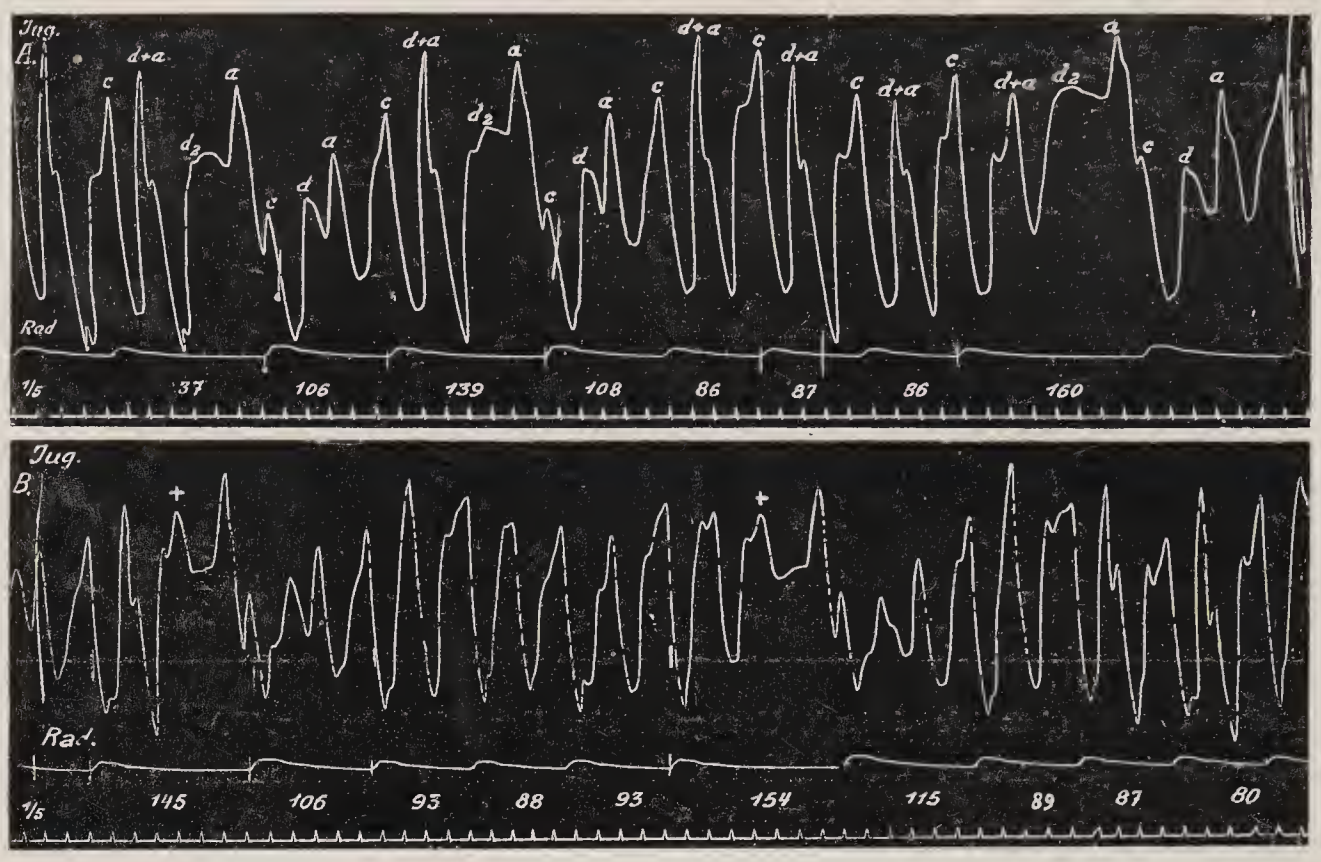

Leitungsperioden in A analysiert, in B an der typischen Gruppierung im Radialispuls zu erkennen. Bei + *Gibson*sche Wellen.

Fig. 231.

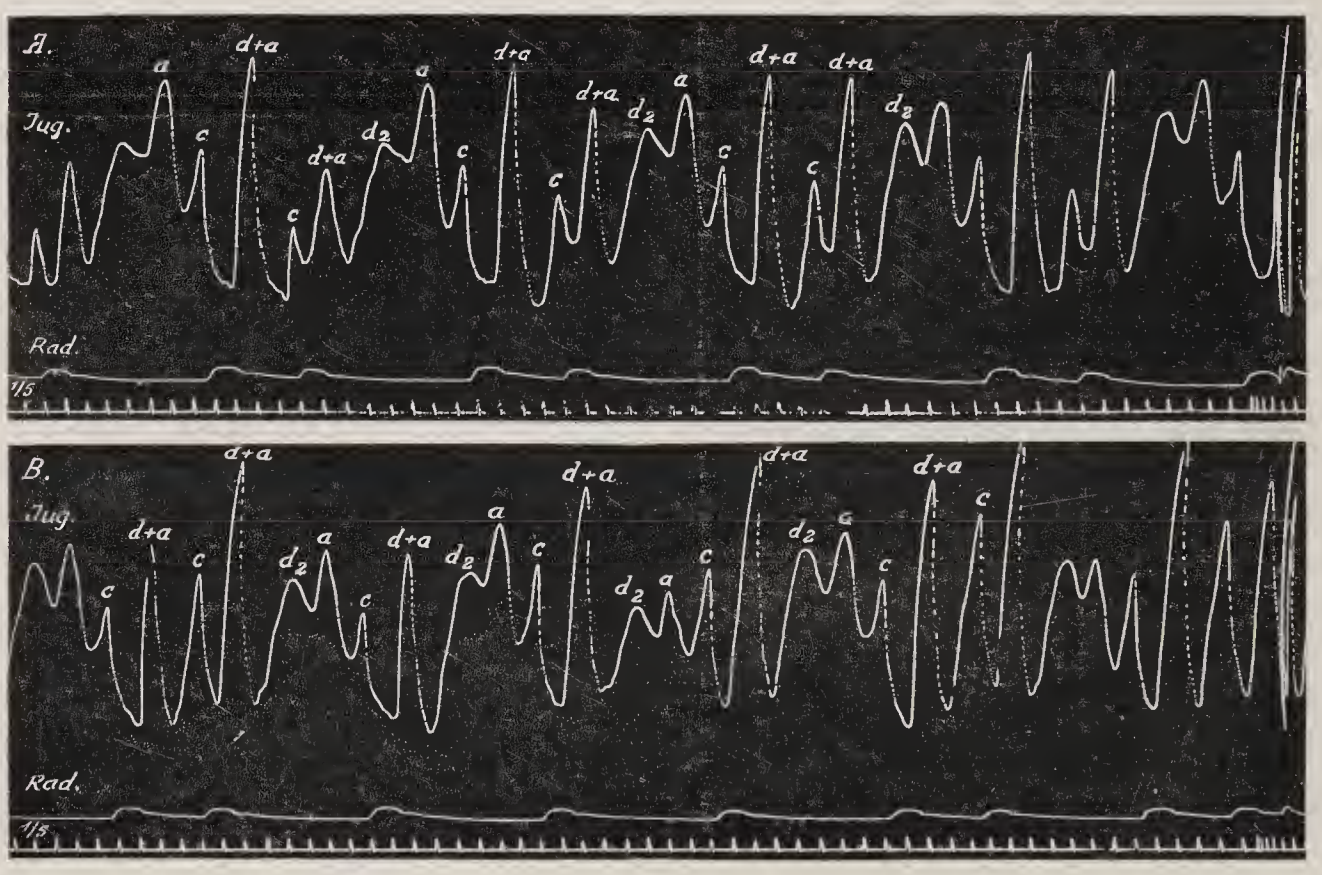

Periodischer Systolenausfall. In A Allorhythmie durch Ausfall jeder dritten Vs (Pseudobigeminie). In B fällt viermal hintereinander jede zweite Vs aus.

Fig. 232 (×3/4).

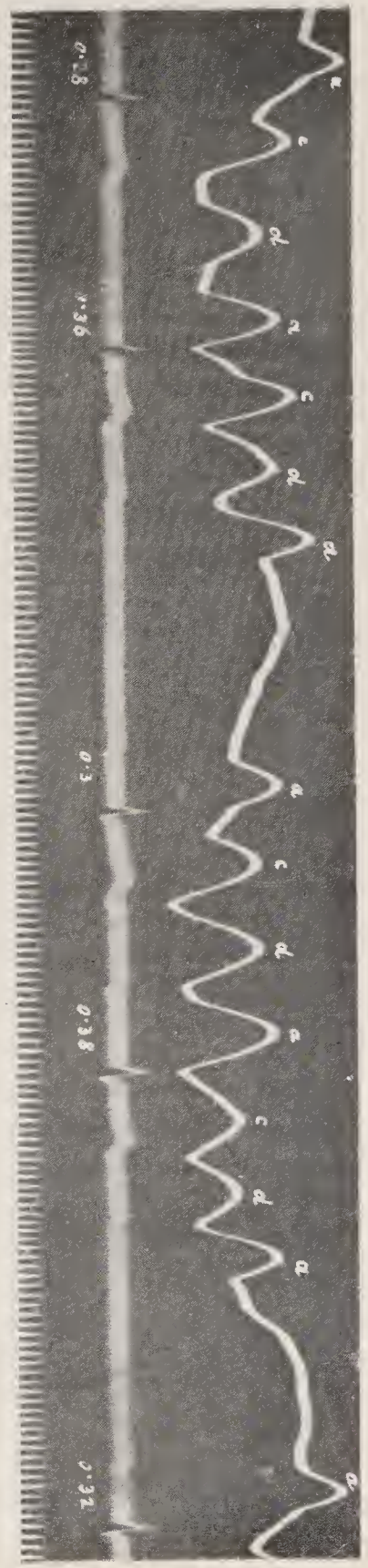

Periodischer Systolenausfall bei langsamer Sinusfrequenz (60 p. M.).

Fig. 233 (×2/3).

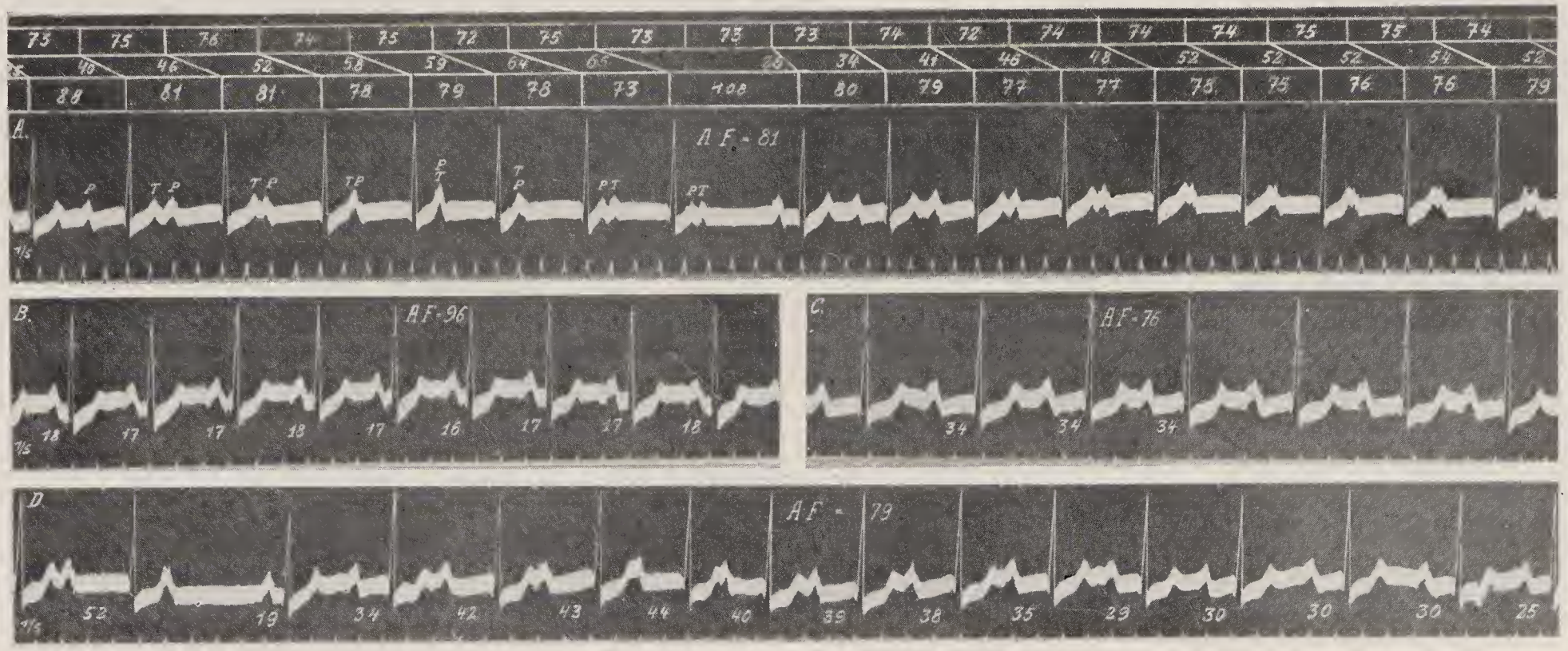

Ekg Abl. II, nämlicher Fall wie Fig. 223.

A. Periodischer Vs Ausfall bei einer Sinusfrequenz von 81 p. M. B. Nach 15 Kniebeugen anfangs normales P-R Intervall (0,17 Sek.), keine Ausfälle. Frequenz = 96. C. P-R auf 0,34 Sek. angewachsen; Frequenz = 76 p. M. D. Nach einem Ausfall beginnt eine Periode, in der P-R von 0,19 bis auf 0,44 Sek. wächst und von da an ohne Ausfall wieder bis auf 0,25 Sek. abnimmt.

Fig. 234 (×4/5).

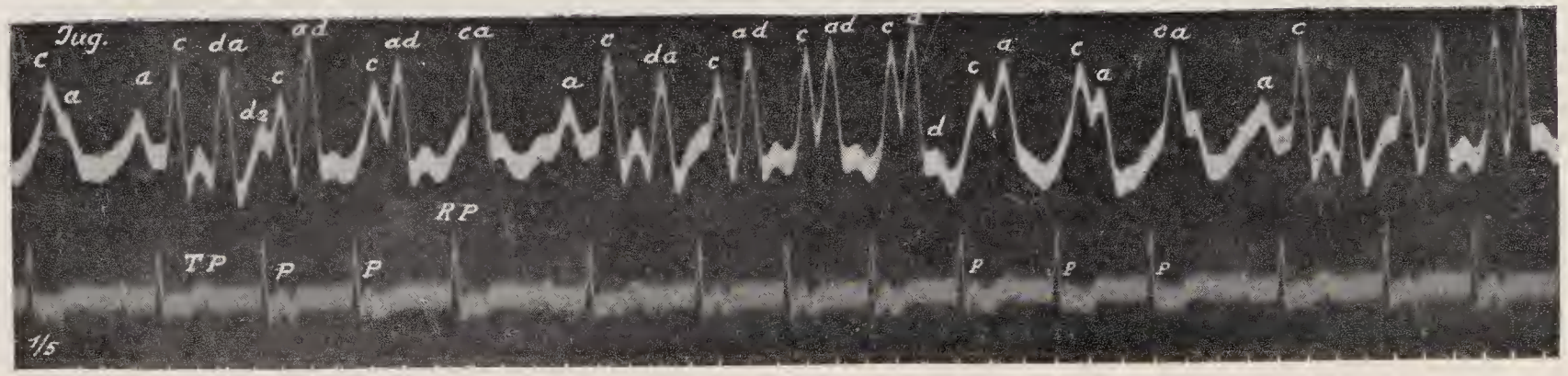

Ekg Abl. II. Leitungsperioden bei höherer Sinusfrequenz (107 p. M.) und starker Verlängerung von P-R (P_4-R_5 = 0,6 Sek.). Im Venenpuls Zusammenfallen von c mit a (protosystolische Pfropfung), im Ekg von R und P.

Fig. 235 (× 4/5).

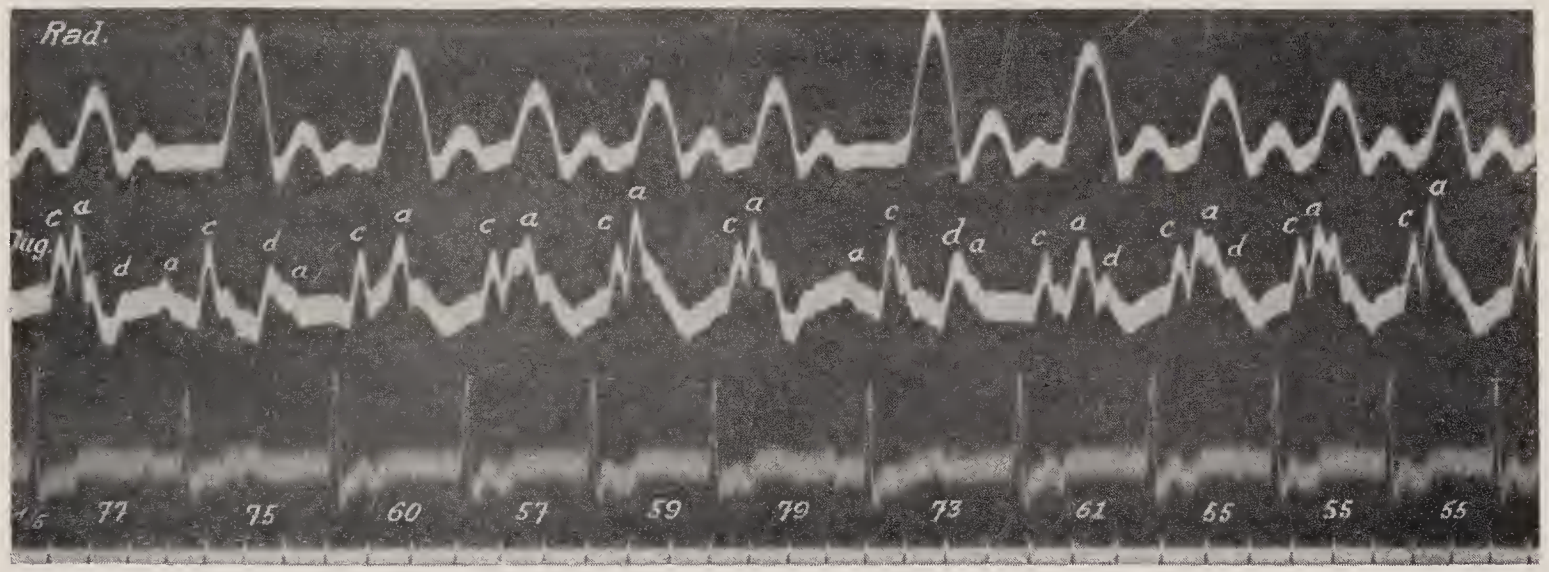

Radialis- und Jugularispuls, Ekg (Abl. II). Leitungsperioden. Verstärkung der beiden ersten auf den Vs Ausfall folgenden Pulse.

Fig. 236 (× 4/5).



A. Ausfall jeder dritten Vs; sprunghaftes Anwachsen von P-R von 0,18 auf 0,5 Sek. Trotz des Vs Ausfalls keine Rhythmusstörung.

B. Ausfall jeder vierten Vs.

Fig. 237.

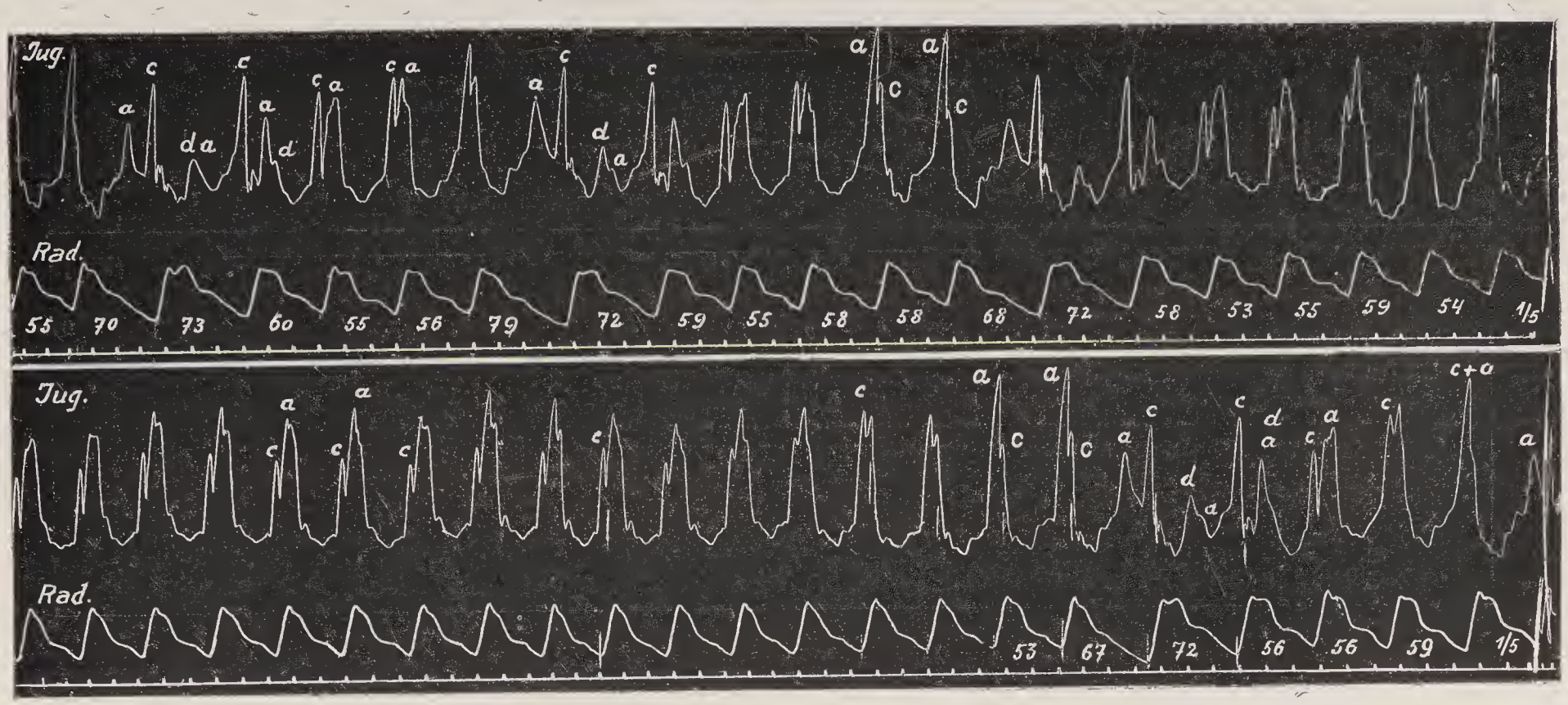

Jugularis und Radialispuls. W. Perioden; Sinustachykardie (112 p. M.), starke Verlängerung der Überleitungszeit bis auf 0,6 Sek. vor den Ausfällen. Die Ausfallsperiode häufig kürzer als die folgende Überleitungsperiode. Die a-Welle fällt stellenweise mit c zusammen oder geht sogar c voraus.

Fig. 238 ($\times$ 4/5).

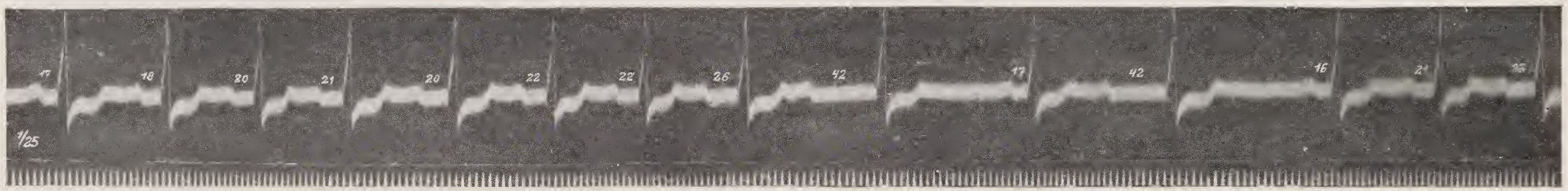

Nämlicher Fall wie Fig. 236. Unregelmäßige Periodenbildung. In der ersten aus 9 Gliedern bestehenden Gruppe wächst das P-R Intervall erst ganz allmählich von 0,17 auf 0,26 und dann plötzlich auf 0,42 Sek.

Fig. 239 ($\times$ 4/5).

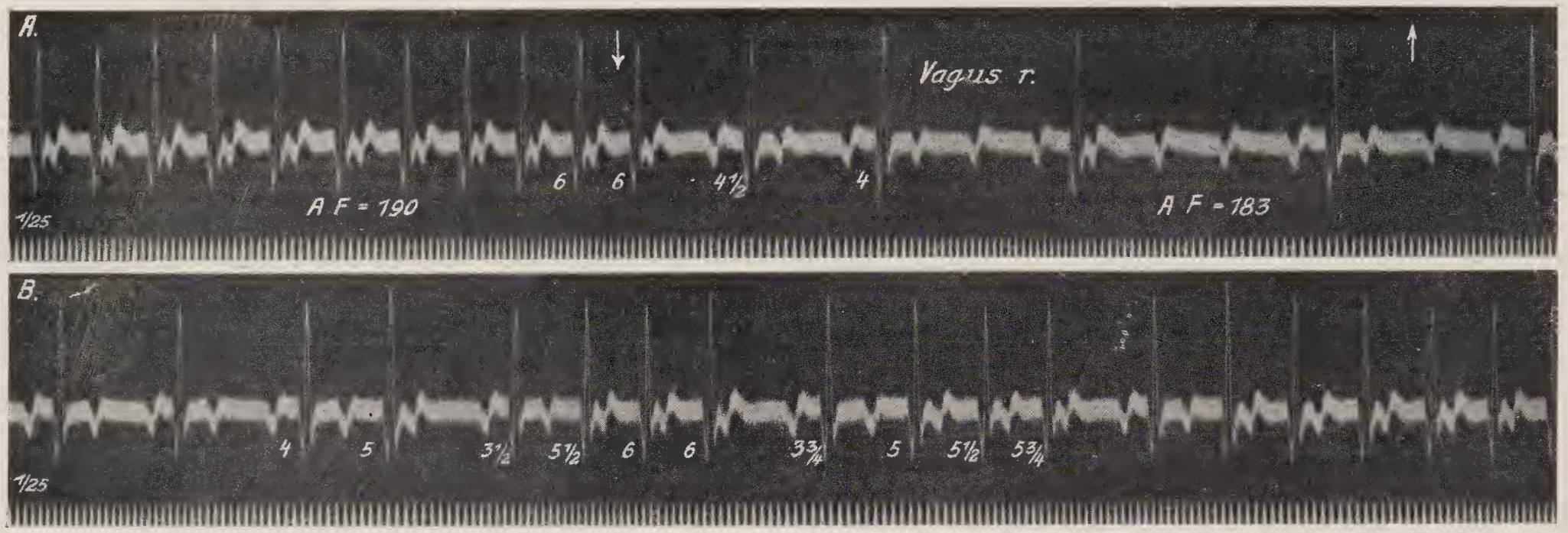

A. Vorhofjagen mit gleichmäßig verlängertem P-R Intervall ($^6/_{25}$ Sek.). Bei Vagusdruck Verlangsamung des Vorhofrhythmus.

B. Übergang in Vollrhythmus vermittelt durch drei typische Leitungsperioden.

Fig. 240.



Paroxysmale Vorhoftachykardie. Thoraxableitung aus dem zweiten und fünften rechten Interkostalraume.

A. 2 : 1 Block unterbrochen durch vier aufeinanderfolgende Überleitungen. Das P-R Intervall wächst bis auf $^{24}/_{25}$ Sek. vor dem Ausfall. Von den beiden Brückenschemen entspricht wahrscheinlich das untere der richtigen Analyse, das obere zeigt die Unwahrscheinlichkeit eines anderen Lösungsversuches.

B. Unregelmäßige Periodenbildung, im Brückenschema analysiert. Der atypische Kammerkomplex $R(S)_2$ ist ein „aberrant" übergeleiteter Schlag. (Bei der Numerierung der Kammerkomplexe wurde dieser atypische Komplex irrtümlicherweise übergangen.)

Fig. 241.

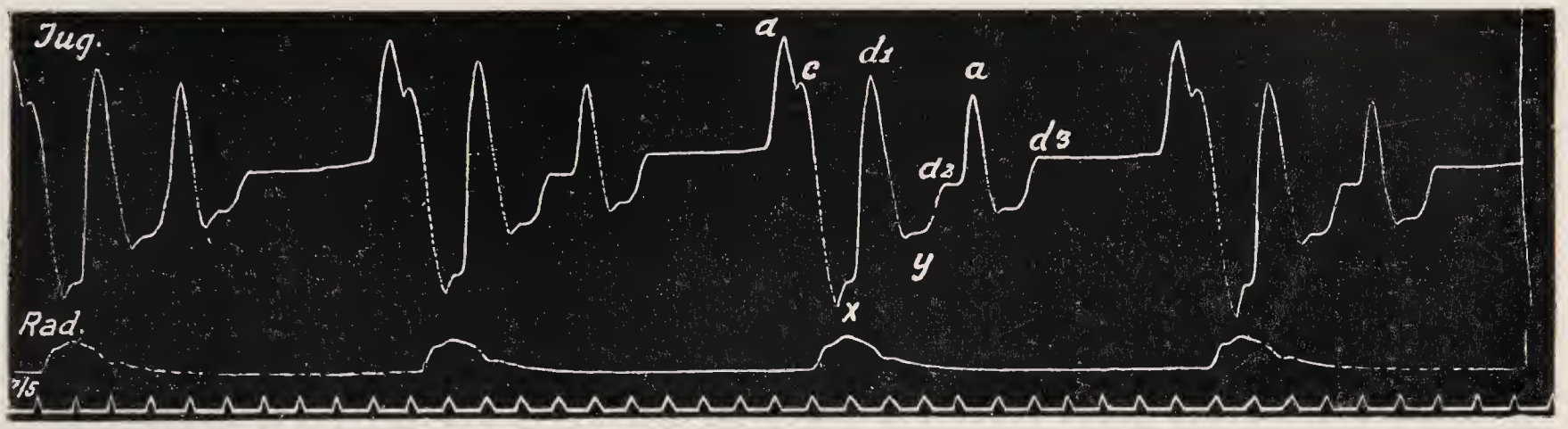

2 : 1 Block bei an sich langsamer Sinusreizbildung (F = 56 p. M.). Die blockierte a-Welle ist gänzlich isoliert.

Fig. 242.

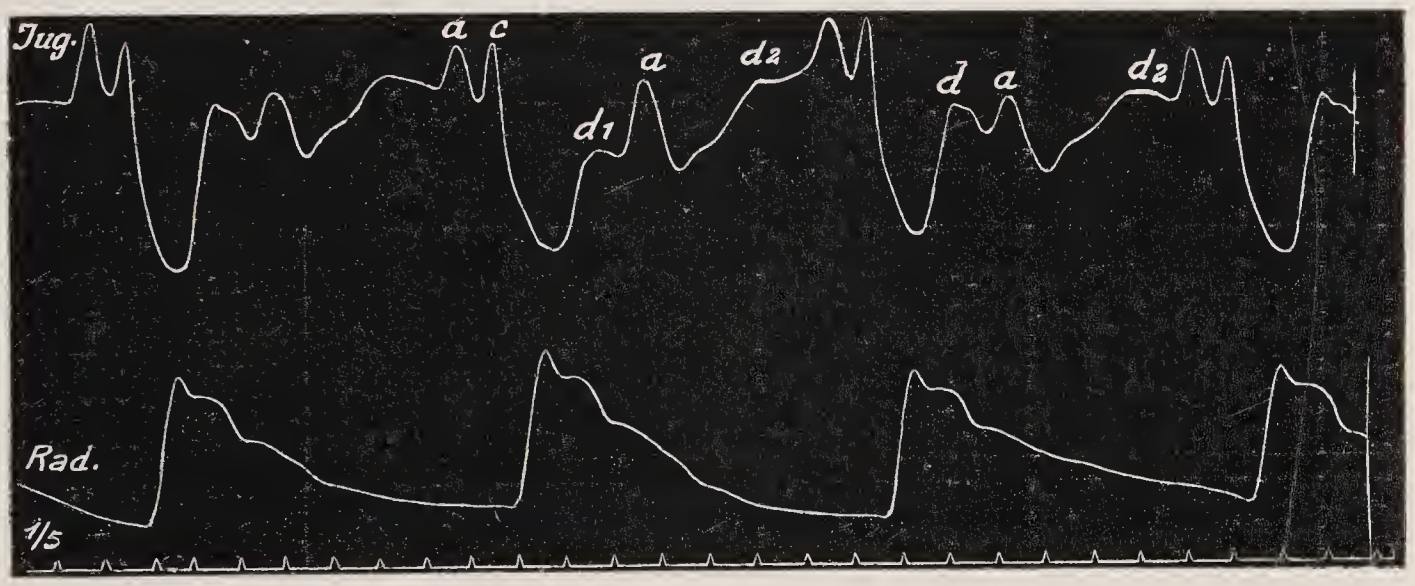

2 : 1 Block bei normaler Schlagfrequenz (76 p. M.).

Fig. 243.

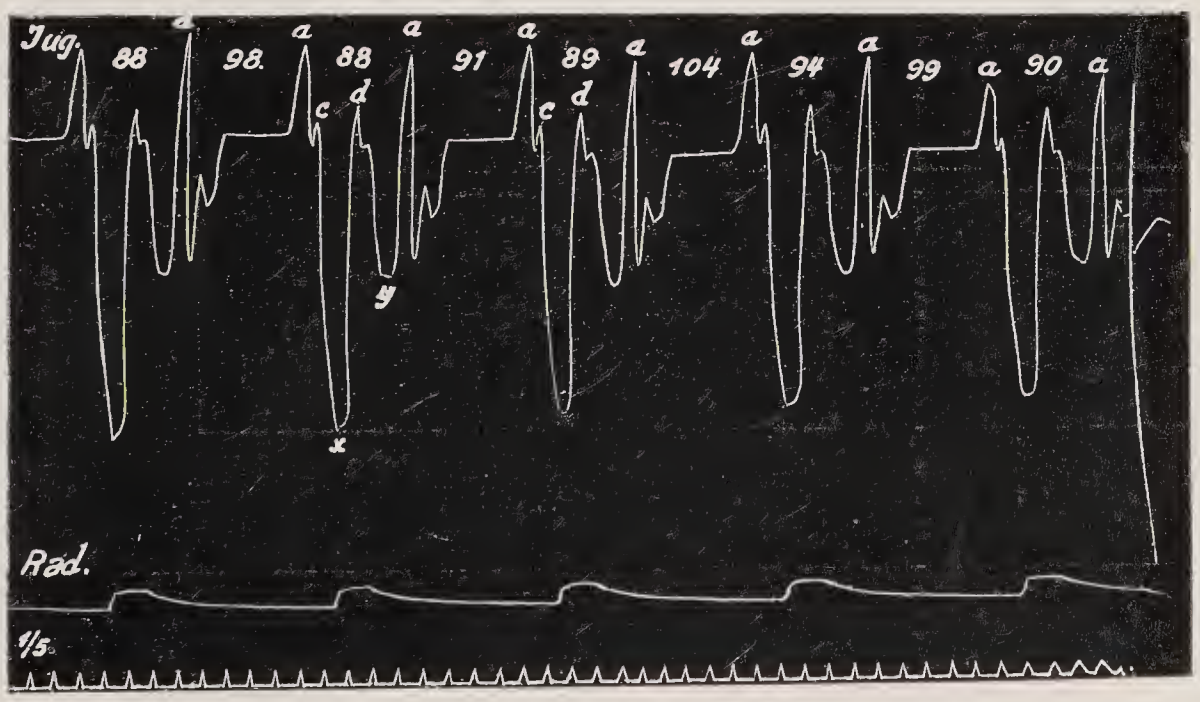

2 : 1 Block; die Überleitungsperiode erheblich kürzer als die Ausfallsperiode (s. Fig. 244).

Fig. 244 ($\times$ 2/3).

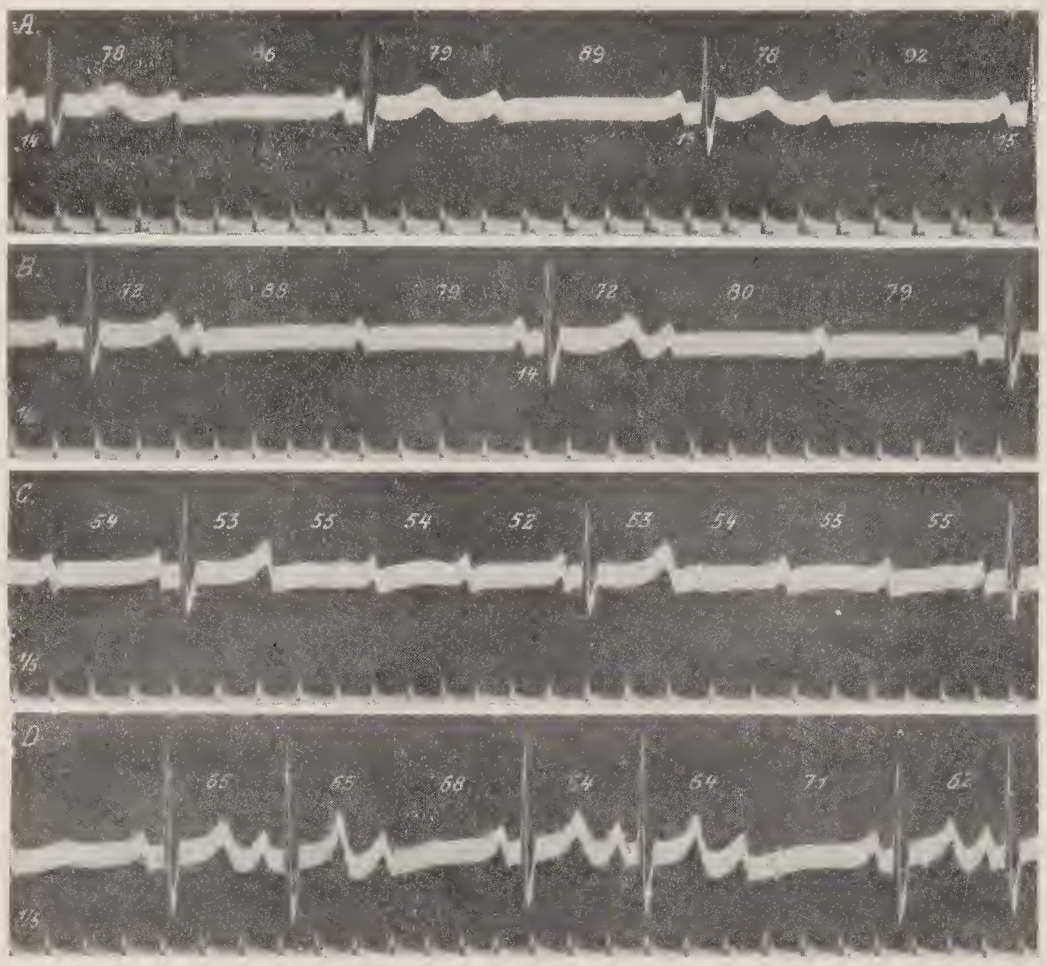

Nämlicher Fall wie Fig. 243.

A. 2 : 1 Block. Überleitungsperiode kürzer als die Ausfallsperiode.

B. 3 : 1 Block. Überleitungsperiode kürzer als die beiden Ausfallsperioden.

C. Nach Arbeit 4 : 1 Block und später in D 3 : 2 Block. Keine Verlängerung von P-R vor dem Ausfall.

Fig. 245 ($\times$ 4/5).

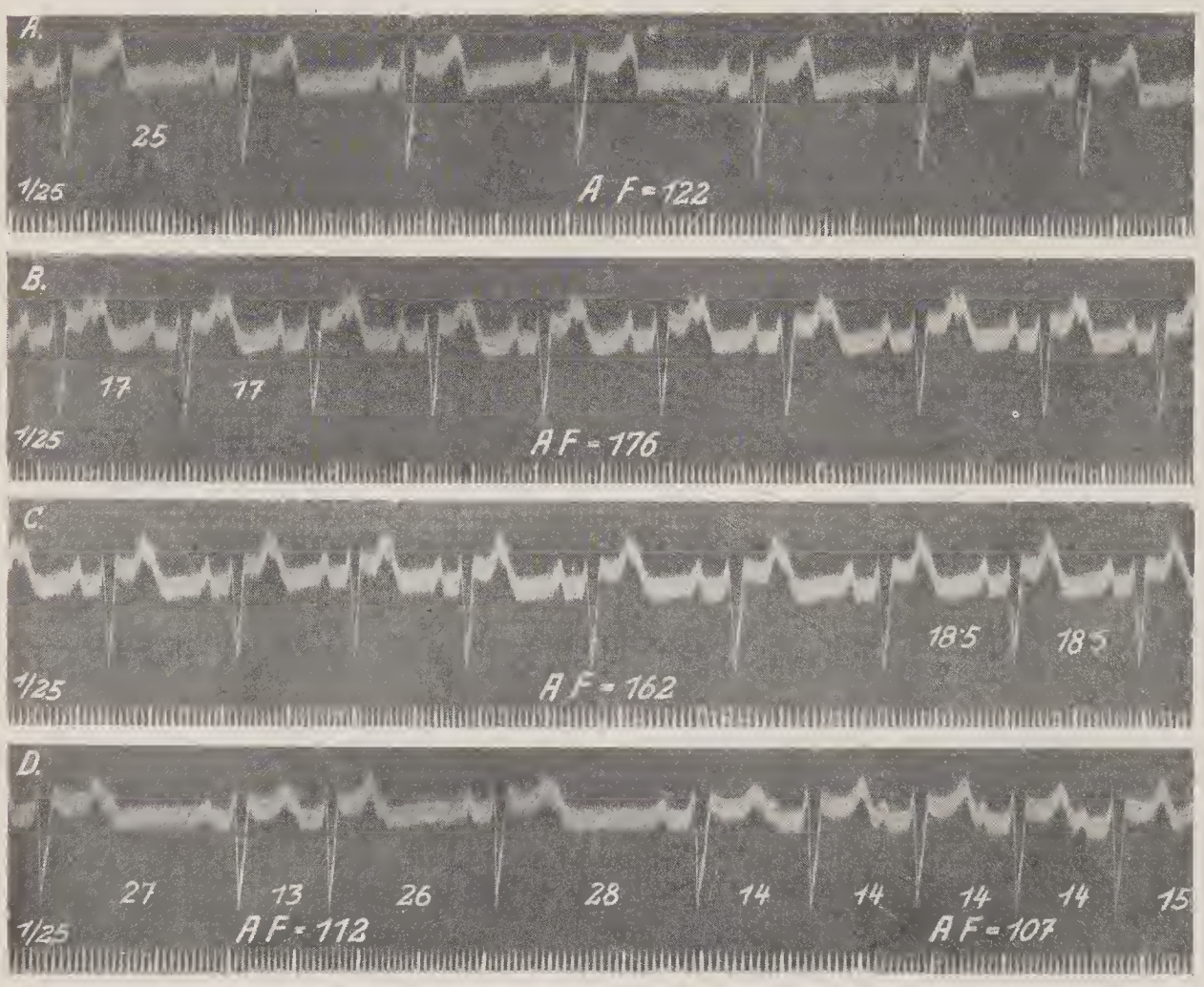

Fall *Graßberger-Winterberg,* Gesellsch. f. i. Med., Wien 1926.

A. Ekg Abl. II bei Ruhe. 2 : 1 Block, P in T verborgen. Vorhoffrequenz = 122.

B—D nach 15 Kniebeugen. Die Frequenzhalbierung bleibt zunächst bestehen (B und C), die P-Zacke des blockierten Schlages tritt in B deutlich hervor und verschwindet in C allmählich wieder in T.

D. Wechsel von 2 : 1 und 3 : 2 Block, zuletzt Übergang in Vollrhythmus bei geringer Verlangsamung der Sinusfrequenz.

Fig. 246 ($\times$ 4/5).



Nämlicher Fall wie Fig. 243 und 244. Der vierte und sechste Vorhofreiz wird blockiert. P-R vor und nach dem Ausfall gleich lang.



Fig. 247. Fig. 247 ($\times$ 3/4). Nämlicher Fall wie Fig. 245. Bei bestehendem 2 : 1 Block erzeugt Vagusdruck durch Sinusverlangsamung vorübergehende Deblockierung und Verdoppelung der Kammerfrequenz.

Fig. 248.

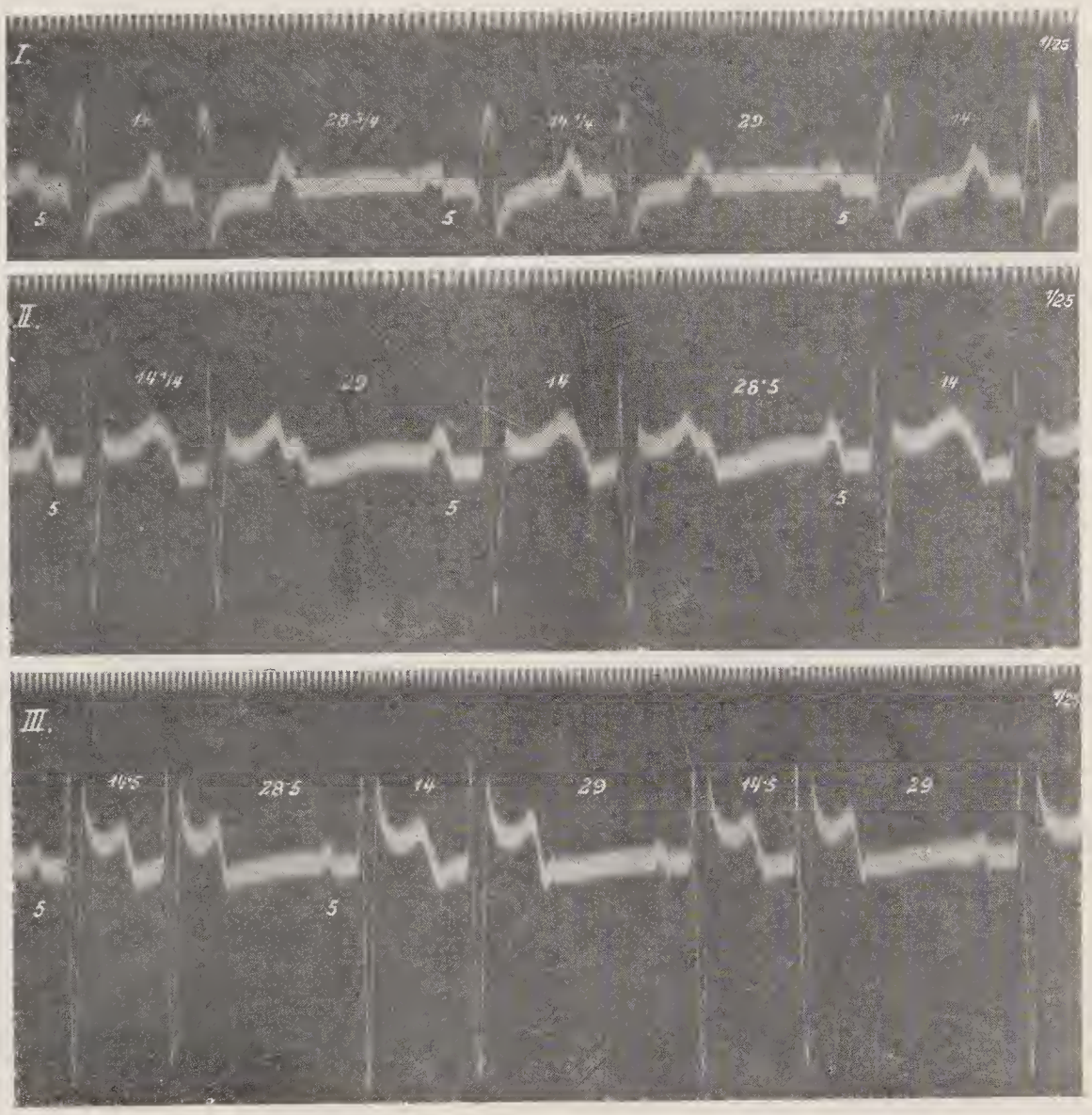

Fig. 248 ($\times$ 3/4). Ekg (Abl. I, II, III) vom Typus des rechten Schenkelblocks. Jede dritte As blockiert (3 : 2). Die Ausfallsperiode gleich zwei Normalperioden.

Fig. 249 ($\times$ 2/3).

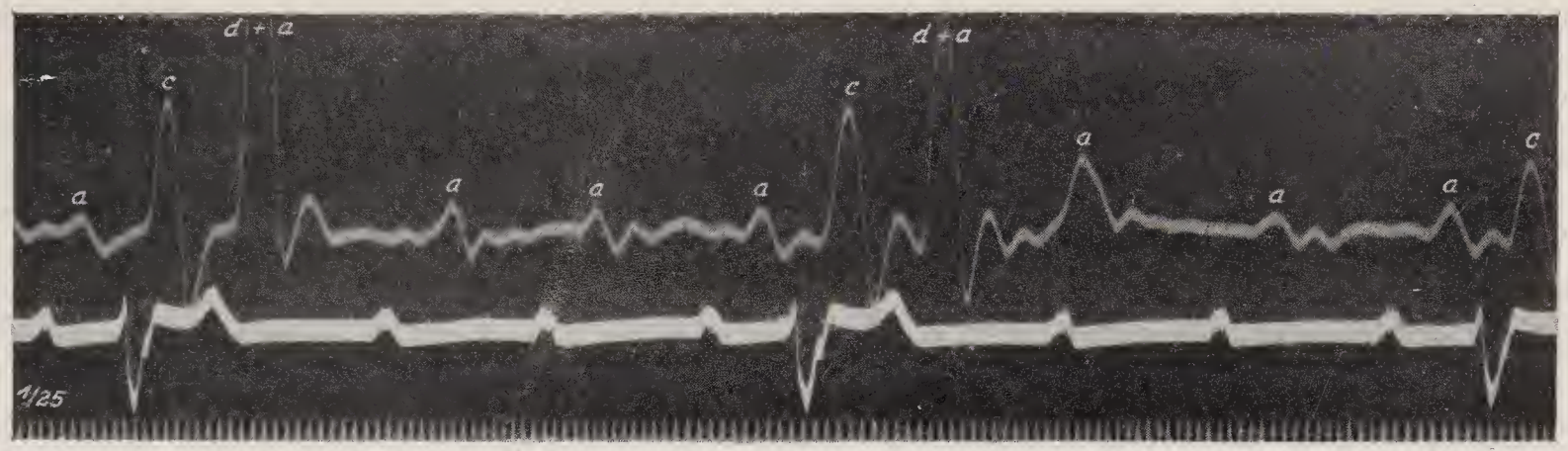

Venenpuls und Ekg. Abl. II. 4:1 Block. A F = 96, V F = 24. P-R verlängert (0,3 Sek.).

Fig. 250 ($\times$ 3/4).

Ekg. (Abl. II) vom Typus des linken Schenkelblocks. Wechsel von 4:2 und 3:2 Block. Keine Änderung des P-R Intervalles (0,2 Sek.).

Fig. 251 ($\times$ 3/).

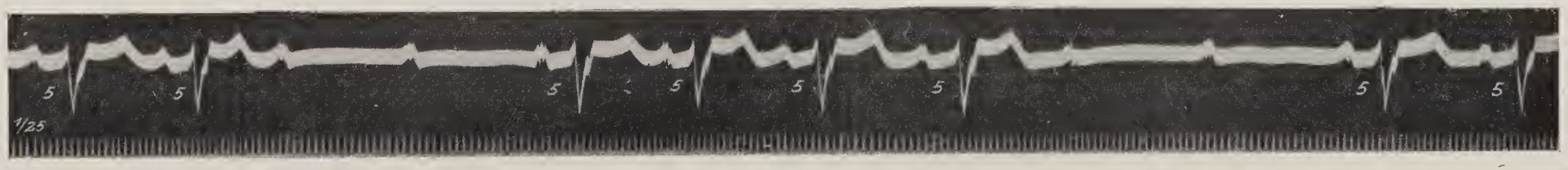

Abl. II. Gruppen von übergeleiteten und blockierten Schlägen. Nach den Ausfällen keine Änderung des P-R Intervalles.

Fig. 252 ($\times$ 4/5).



Abl. I, II, III. 2:1 Block. P-R = 0,4 Sek.

Fig. 253 ($\times$ 3/4).

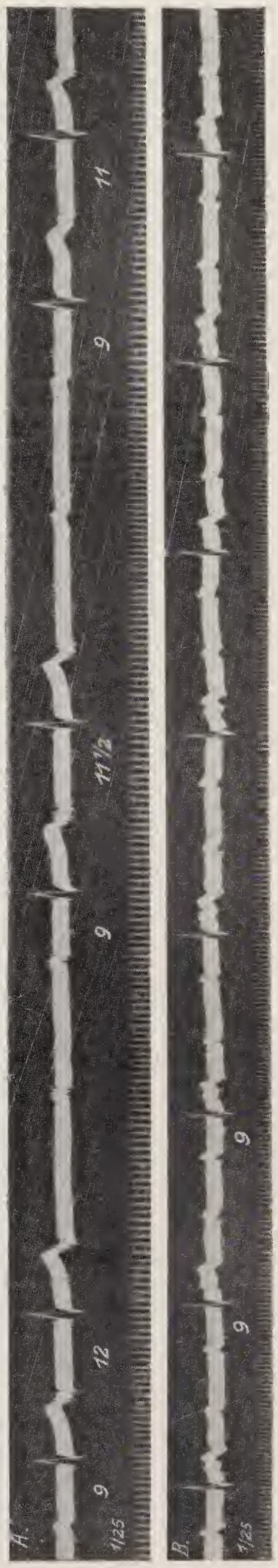

Abl. II. A. 4:2 Block. Das P-R Intervall verkürzt sich nach den Ausfällen und nimmt dann wieder zu.
B. Nach Arbeit 3:1 Block.

Fig. 254.

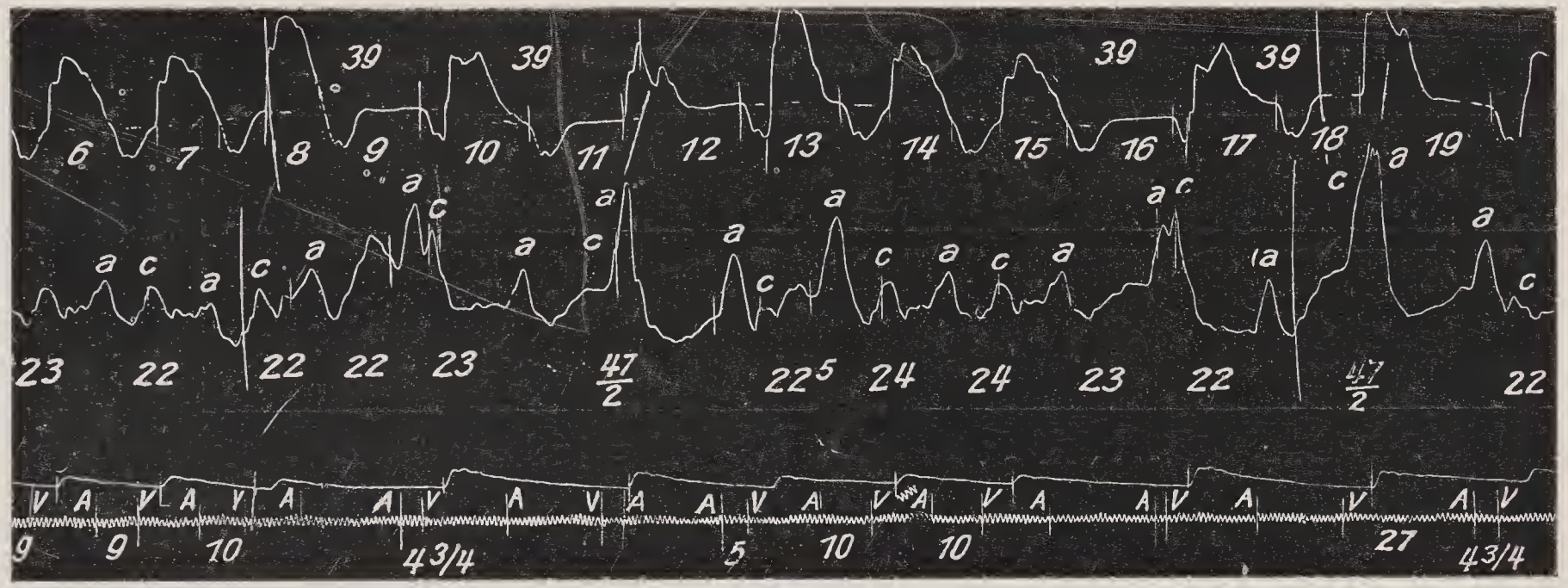

Fig. 254. (Aus *Wenckebach,* Unregelmäßige Herztätigkeit; Fig. 42.)
R L St nach Typus I mit automatischen Ventrikelschlägen (Systole 12, 17 und 19 im Kg).

Fig. 255.



Fig. 255 ($\times$ 3/4). Nämlicher Fall wie Fig. 72. Ekg Abl. II. Kongenitales Vitium (Pulmonalstenose, reitende Aorta, Situs inversus). Nach einem vereinzelten Vs Ausfall „ventricular escape".

Fig. 256.

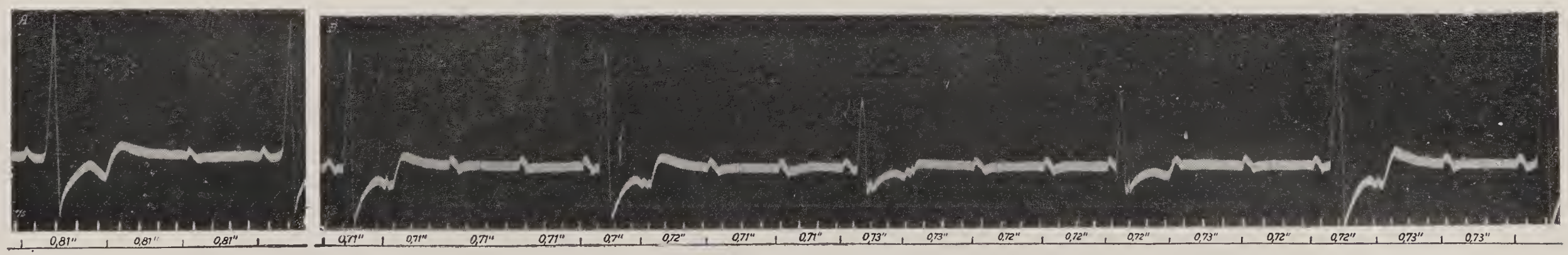

Fig. 256. (Aus *Winterberg,* Z. f. d. g. exp. Med., 8, 131, 1919, Taf. IX, Fig. 30a und Taf. X, Fig. 30b.) Nämlicher Fall wie Fig. 250.
A und B bei Ruhelage fast unmittelbar hintereinander aufgenommen. Der 3:1 Block in A geht infolge gesteigerter Vorhoffrequenz in 4:1 Block über (B). Darauf zweimal (R_3 und R_4) automatische Kammerschläge.

Fig. 257.

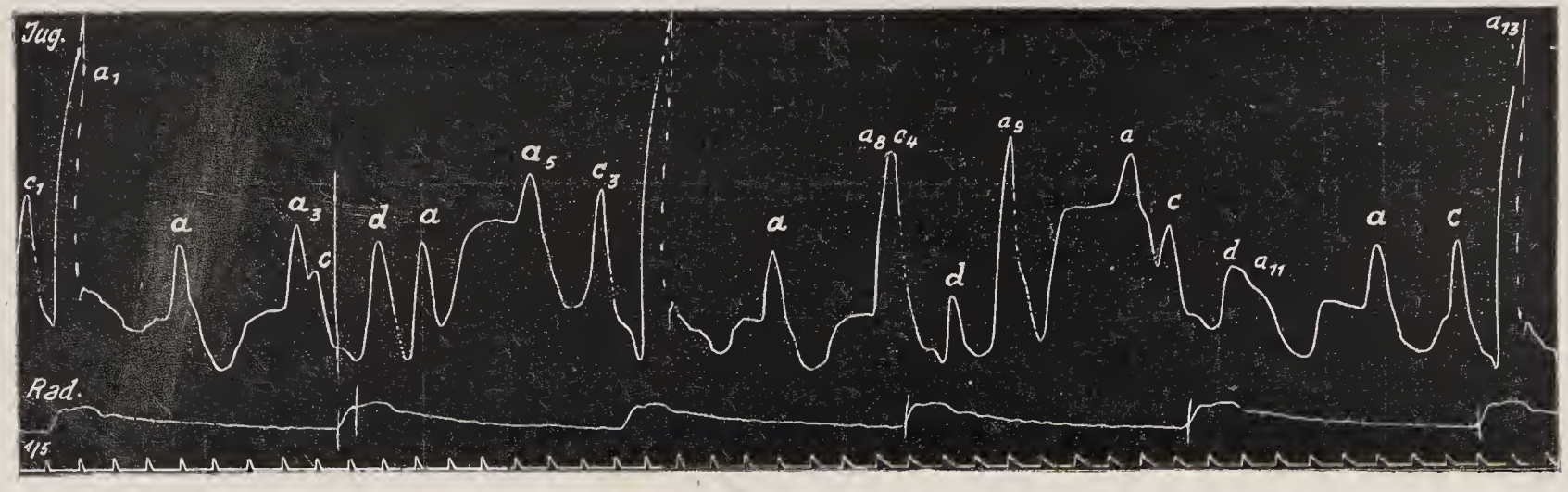

ugularis- und Radialispuls bei komplettem Block. Langsamer (35 p. M.), regelmäßiger Arterienpuls, frequenter, unregelmäßiger Venenpuls mit Pfropfungswellen.

Fig. 258.

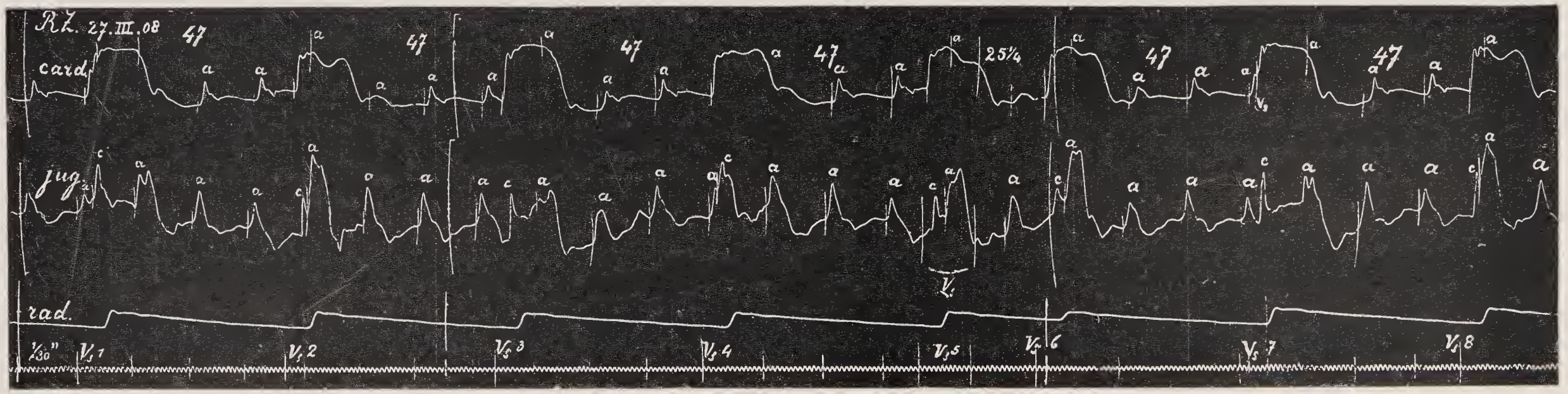

(Aus *Wenckebach,* Unregelmäßige Herztätigkeit; Taf. I, Fig. 41 × 3/5.)

Angeborener Herzblock bei kongenitalem Herzfehler (Septumdefekt). Kg, Venenpuls, Radialispuls. Nach der fünften Systole eine KES ohne Änderung der Periode. In den Kammerpausen positive Vorhofzacken, während der Vs Einziehungen (negative a-Wellen) im Kg.

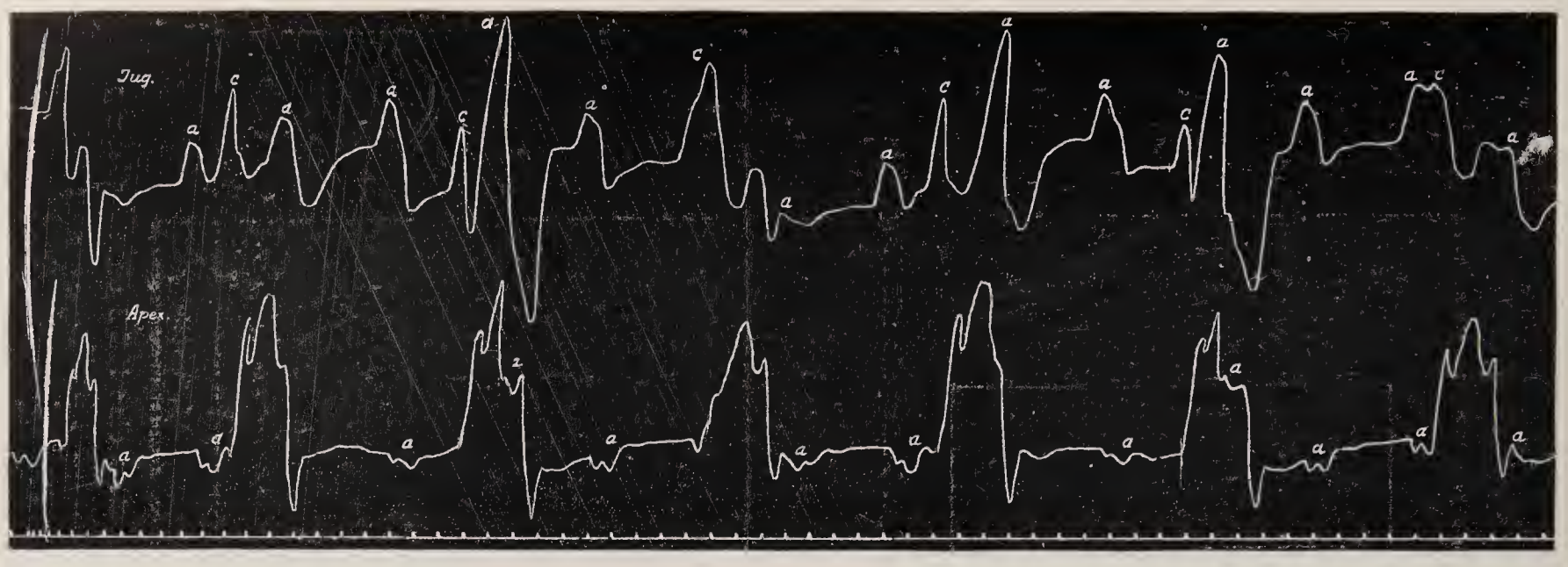

Kompletter Block. Jugularispuls und Kg. Jede As erzeugt eine Einsenkung im Kg.

Fig. 260 ($\times$ 4/5).

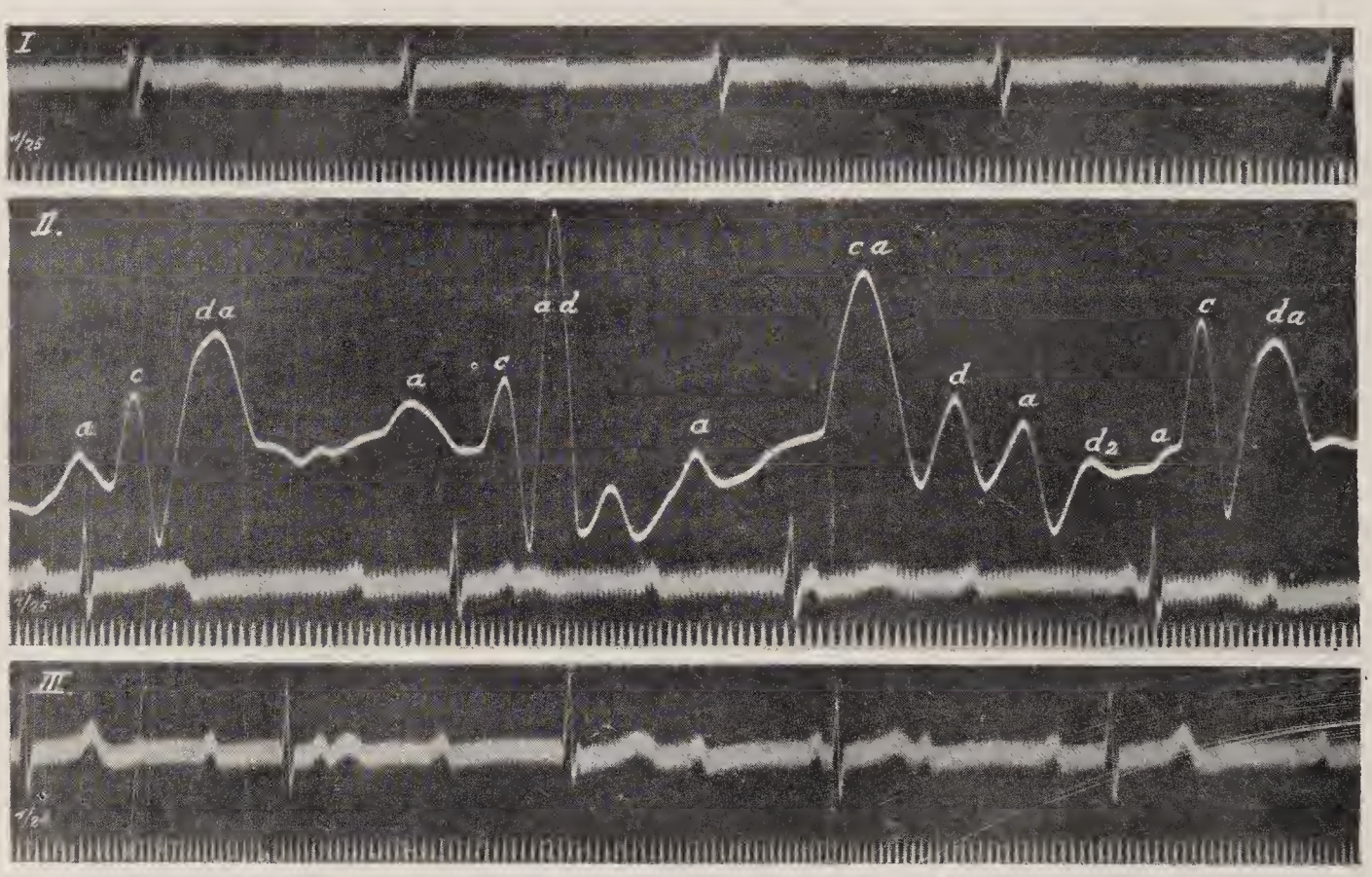

Kompletter Block bei einem 8 Jahre alten Knaben. Abl. I, II, III. Abl. II mit Jugularispuls. Reizursprung supraventrikulär.

Fig. 261 ($\times$ 4/5).

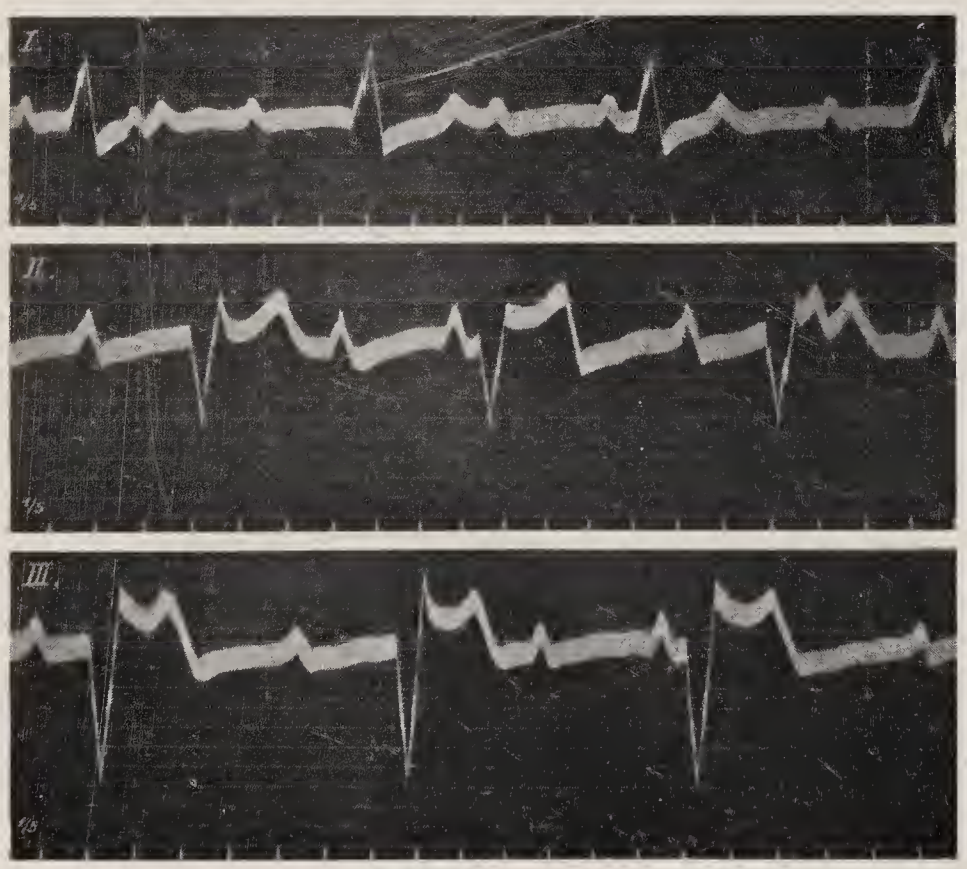

Kompletter Block bei einem 52 Jahre alten Manne. Kammerkomplexe vom Typus des Lkg. Plötzlicher Tod am Tage nach der Aufnahme des Ekg. Große P-Zacken.

Fig. 262 ($\times$ 3/4).

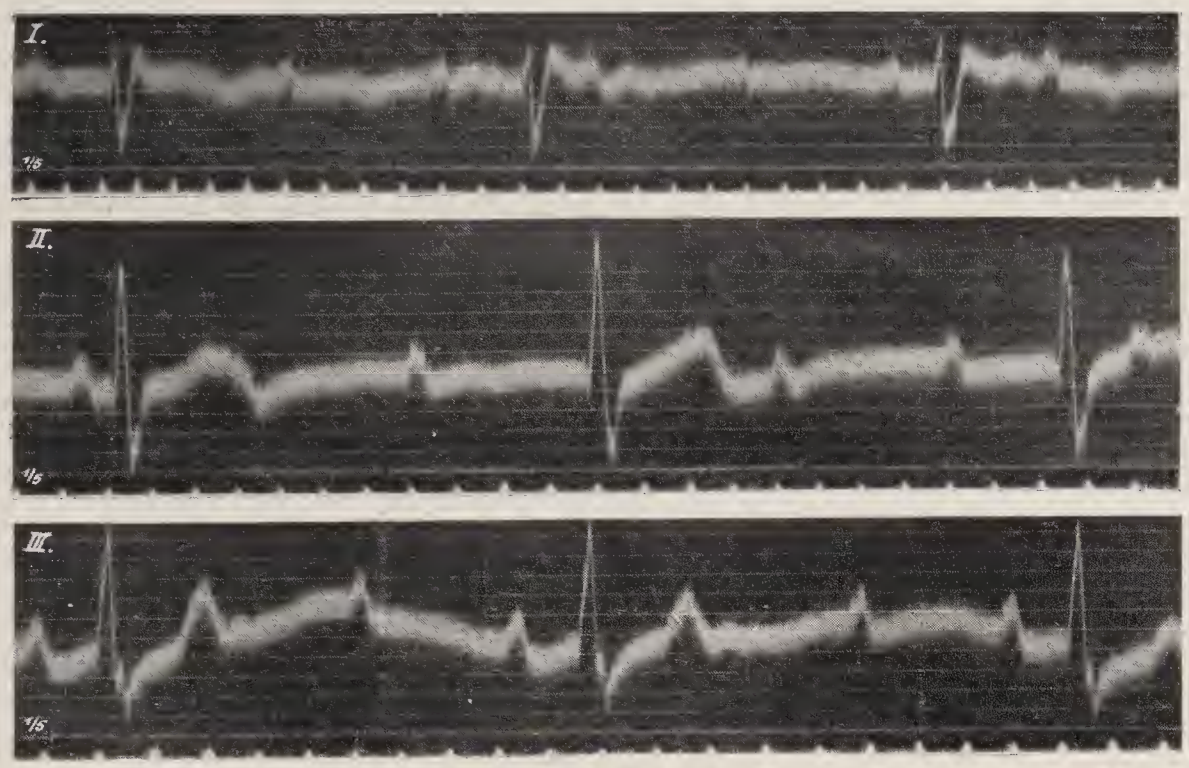

Kompletter Block, Ekg von Rechtstypus. Hohe P-Zacken in Abl. III.

Fig. 263 ($\times$ 3/4).

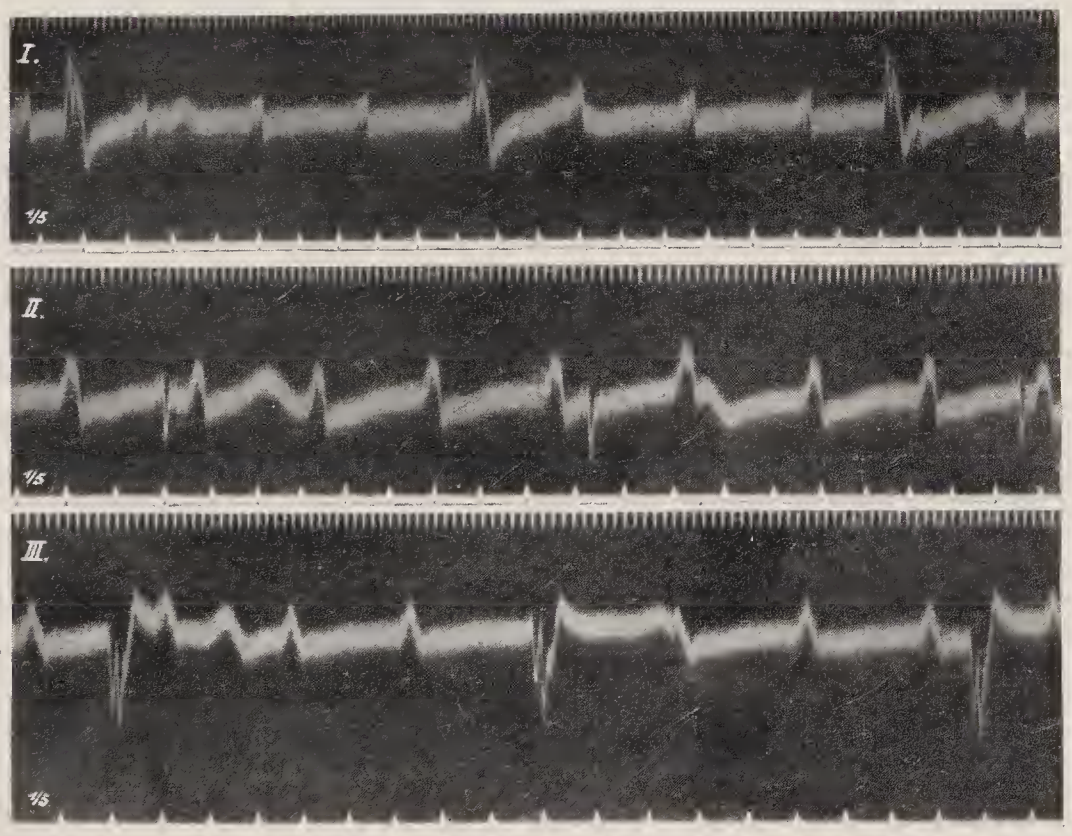

Nämlicher Fall wie Fig. 248, 265, 266 und 294—297.
Kompletter Block. Atypische Kammerkomplexe (Lkg). Sehr hohe P-Zacken, besonders in Abl. II.

Fig. 264 ($\times$ 3/4).

(Nämlicher Fall wie Fig. 250, 290—293. (*Winterberg*, Z. f. d. g. exp. Med., 8, 131, 1919.) Kompletter Block. Hochgradige Kammerbradykardie (18 p. M.).

Fig. 265 ($\times$ 4/5).

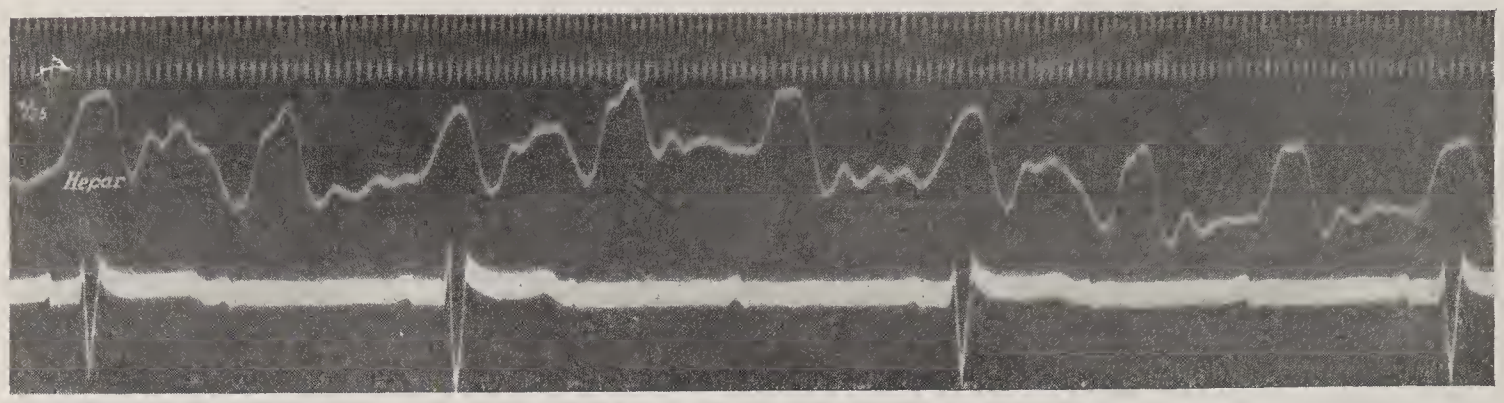

Nämlicher Fall wie Fig. 248, 263 und 266, 294—297. Ekg Abl. II. Partieller Block (3 : 1). Die P-Zacken von normaler Größe. Im Leberpuls mächtige Vorhofwellen.

Fig. 266 ($\times$ 4/5).

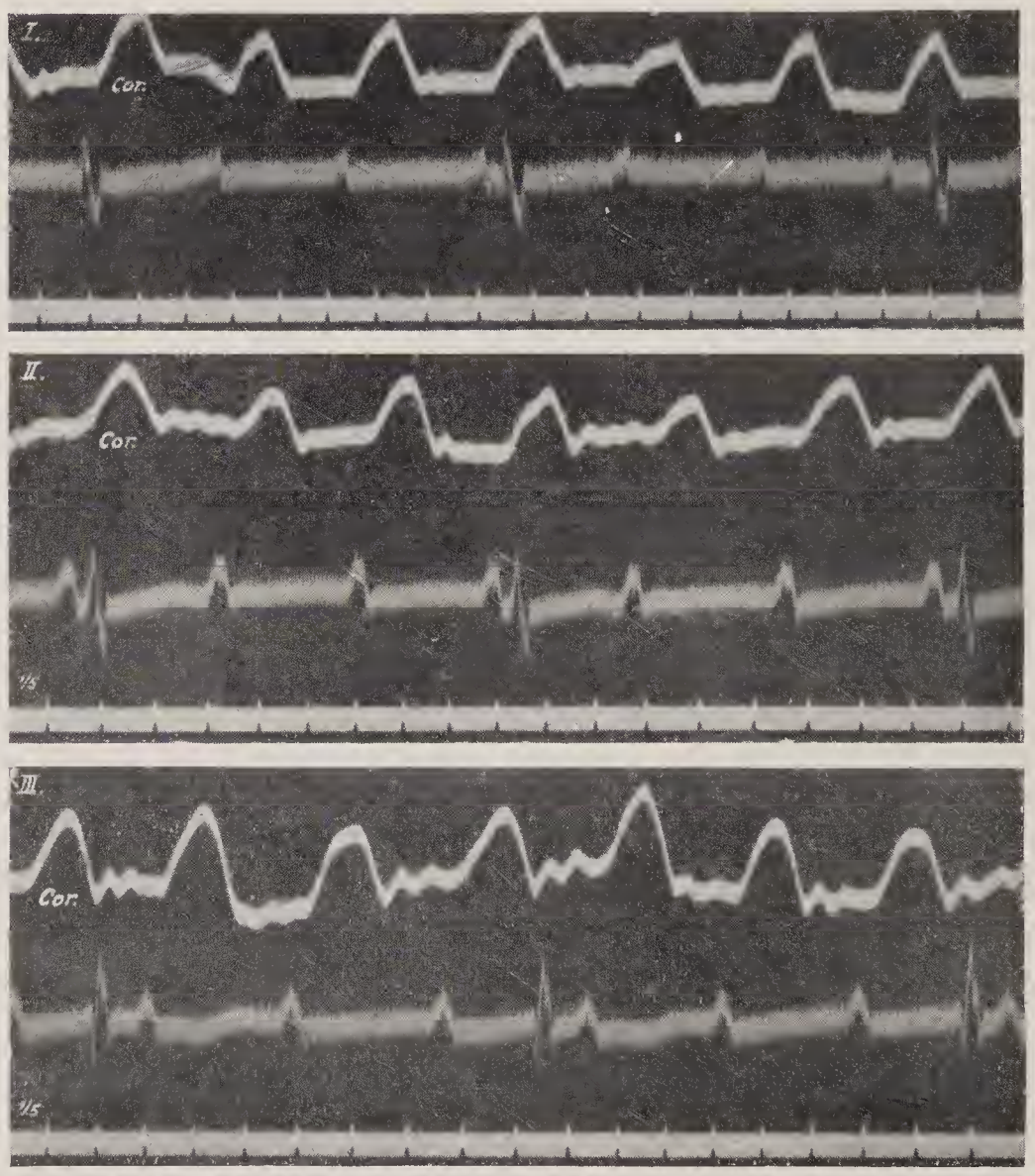

Nämlicher Fall wie Fig. 265. Ekg (Abl. I, II, III) und Kg aus dem dritten Interkostalraum rechts. Jede As erzeugt einen hohen Ausschlag im Kg.

Fig. 267.

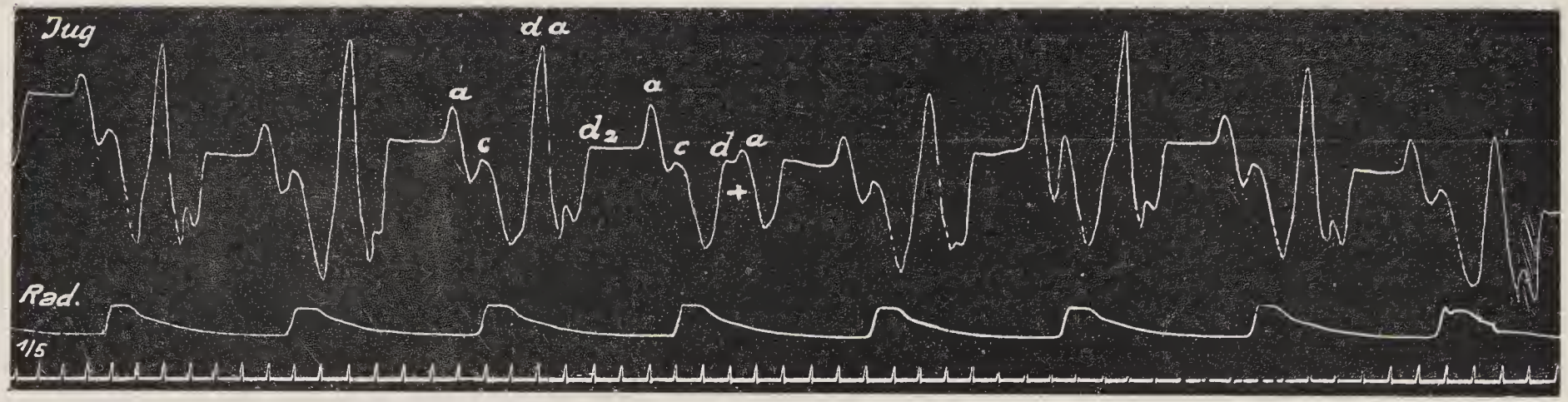

Jugularis und Radialispuls bei partiellem Block. Bei + kommt die Vorhofsystole (a) etwas später als sonst. Es entsteht keine Pfropfungswelle. Die Überleitungsperioden kürzer als die Ausfallsperioden.

Fig. 268 ($\times$ 4/5).

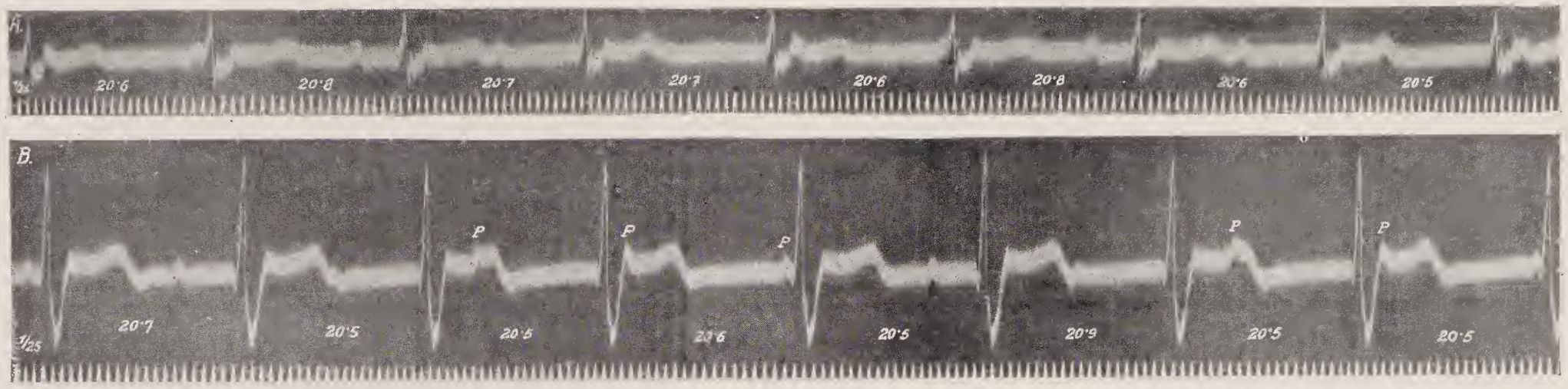

Kompietter Block mit hoher Kammerfrequenz (72 p. M.). A. Abl. II. B. Nadelelektroden im vierten Interkostalraum rechts und links.

Fig. 269 ($\times$ 4/5).

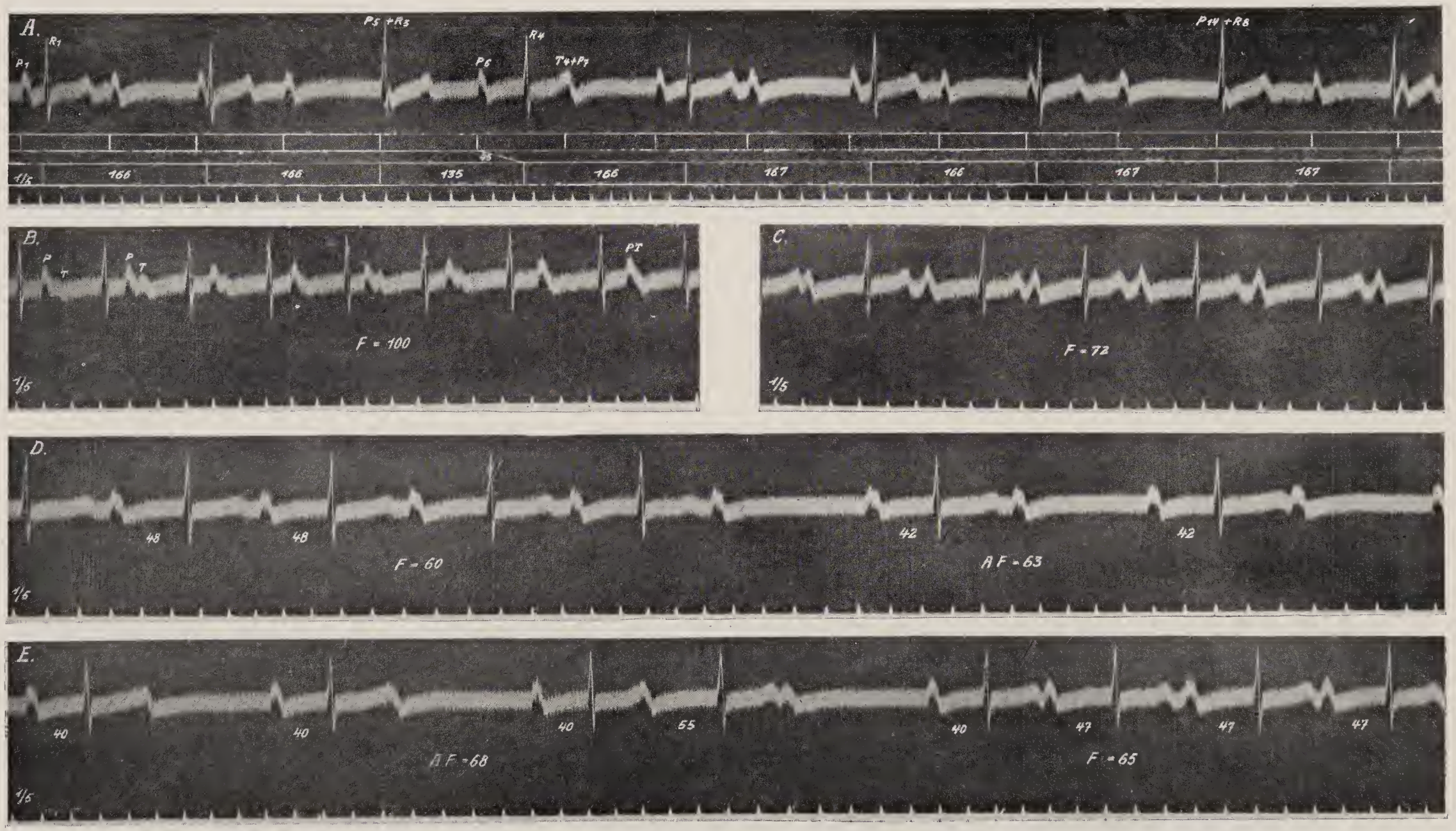

Dissoziation nach Diphtherie in der Jugend.

A. Mit Ausnahme des übergeleiteten Schlages R_4 dissoziierte Tätigkeit von Vorhof und Kammer. B. Nach 15 Kniebeugen. Sinusrhythmus. Frequenz = 100 p. M. P-R = 0,45 Sek. Bei abnehmender Frequenz in C und im Anfang von D noch Vollrhythmus (P-R = 0,48 Sek.). In D gleichzeitig mit einer geringen Frequenzsteigerung 2 : 1 Block, In E bei wieder abnehmender Frequenz neuerdings Deblockierung.

Fig. 270 (I).

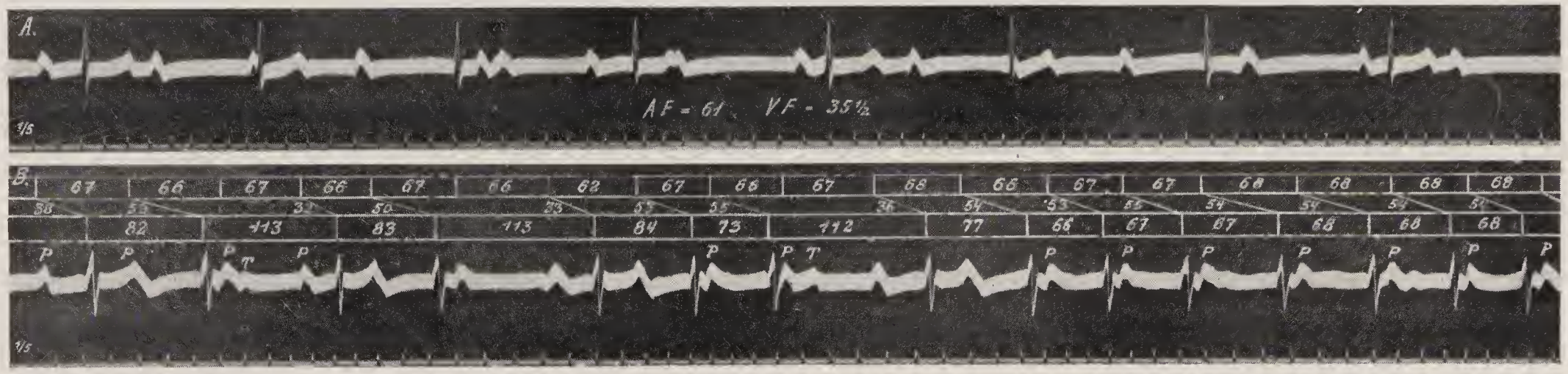

Fig. 270 (II).

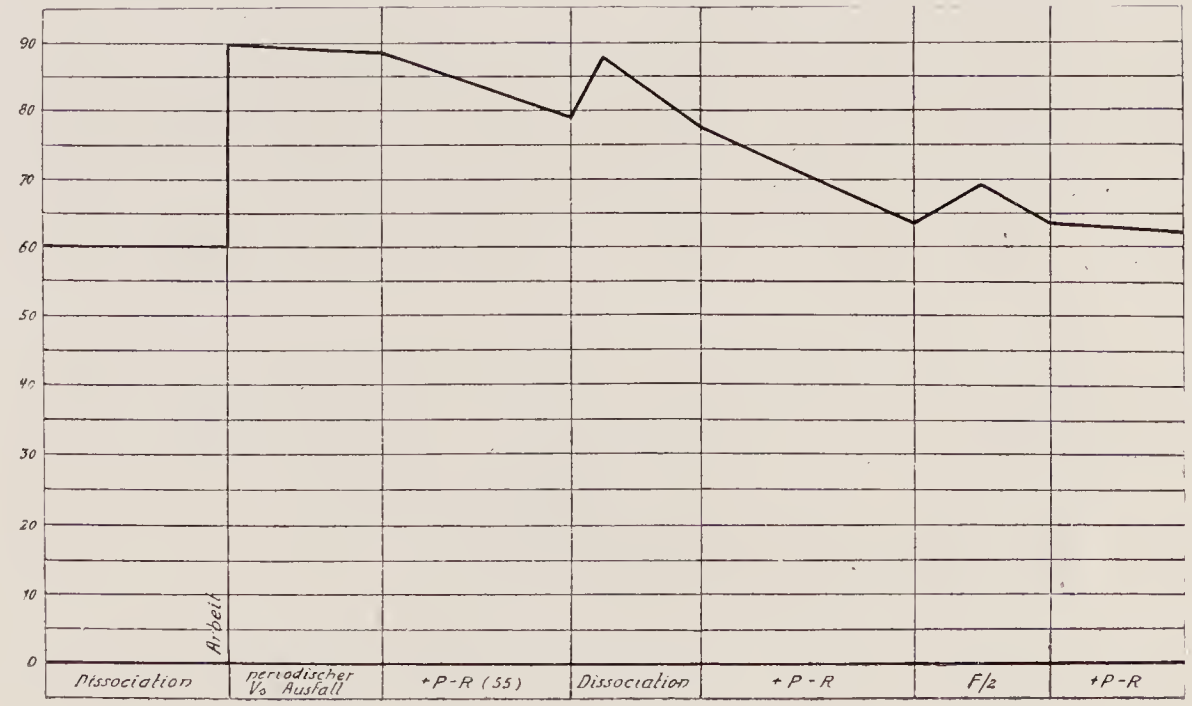

Fig. 270 (I) ($\times$ 2/3). Nämlicher Fall wie Fig. 269. A. Ekg (Abl. II) bei Ruhe entspricht der ersten Kolumne von Fig. 270 (II). Dissoziation. B. Nach Arbeit zuerst periodischer Systolenausfall (Kolumne 2), dann 2:1 Block (Kolumne 3 des Diagramms).

Fig. 270 (II). Das Diagramm zeigt die Frequenzschwankungen nach körperlicher Anstrengung und gibt den Grad der gleichzeitig vorhandenen Leitungsstörung an. Die drei ersten Spalten beziehen sich auf Fig. 270 (I).

Fig. 271 (× 2/3).

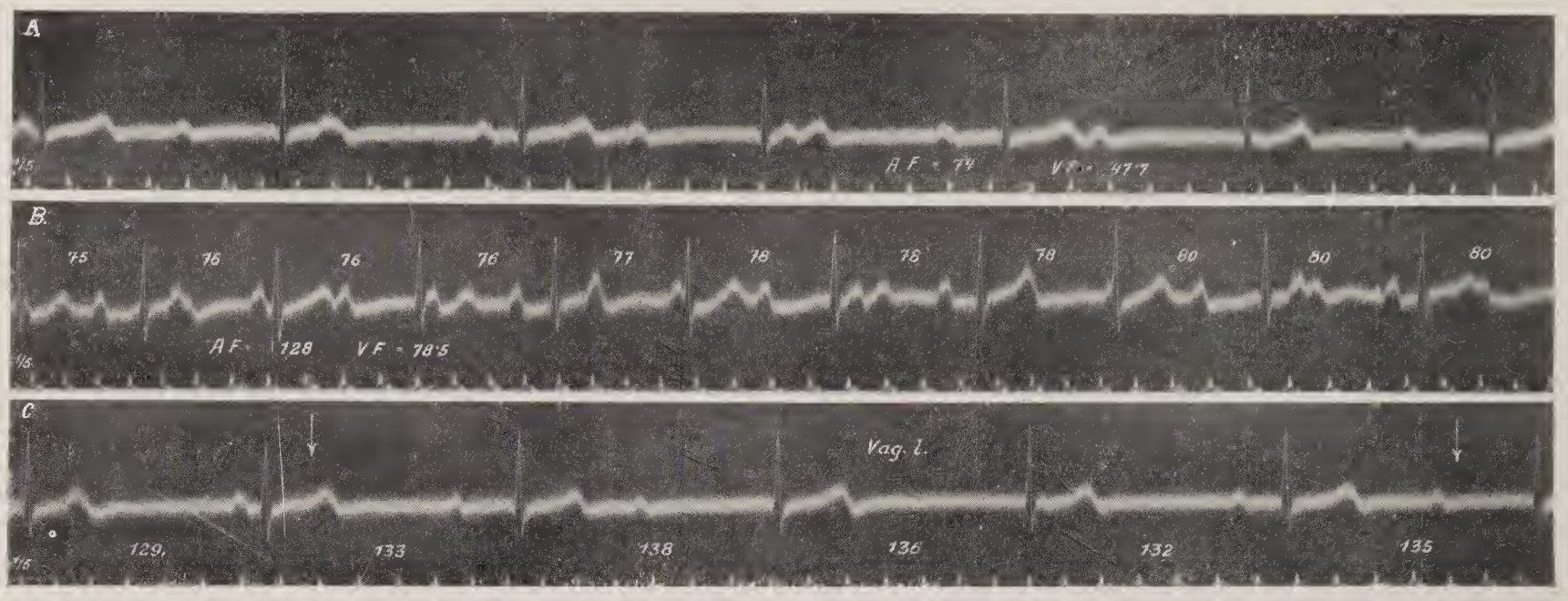

A. Ekg (Abl. I) bei ruhigem Verhalten. Kompletter Block. B. (Abl. II.) Nach 20 Kniebeugen. Steigerung der Kammerfrequenz auf 78,5 p. M. bei komplettem Block. C. (Abl. II.) Vagusdruck links verlangsamt sowohl den Sinus- wie den automatischen Kammerrhythmus.

Fig. 272 (× 4/5).

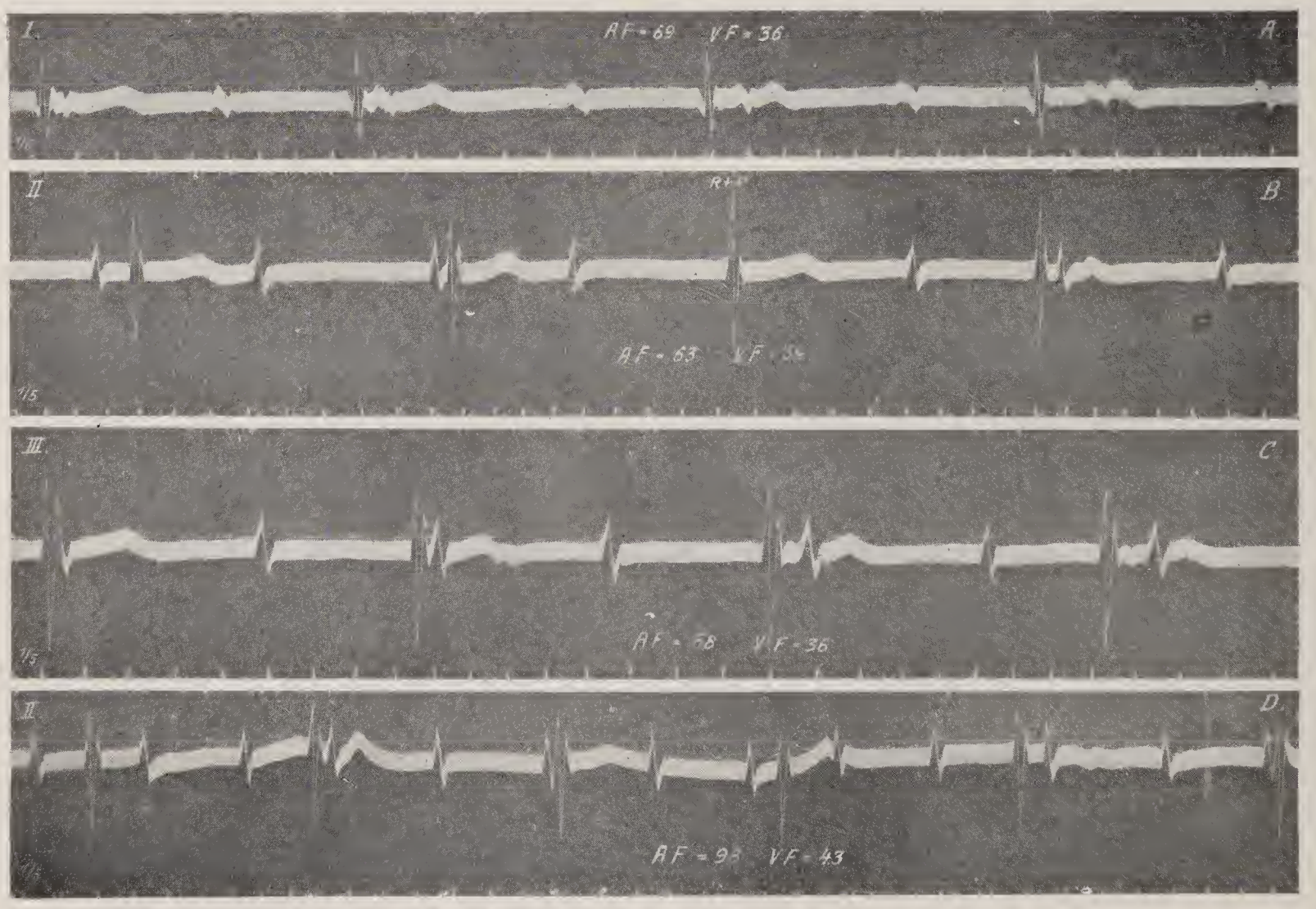

Kompletter Block. A, B, C (Abl. I, II, III) bei ruhigem Verhalten. D (Abl. II) nach 25 Kniebeugen.

Fig. 273 ($\times^3/_4$).

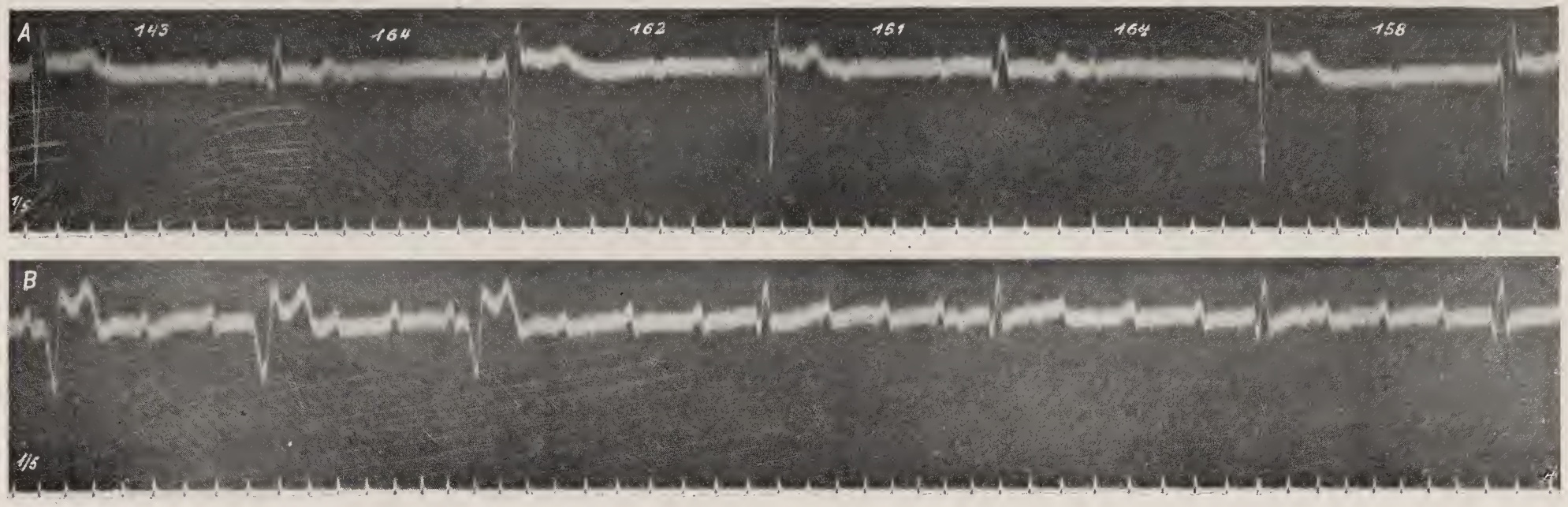

Unvollständige Dissoziation. Obere Kurve: Die erste und dritte automatische Kammerperiode wird durch übergeleitete Schläge verkürzt. Untere Kurve: Nach 20 Kniebeugen Übergang in 4:1 Block.

Fig. 274 ($\times^4/_5$).

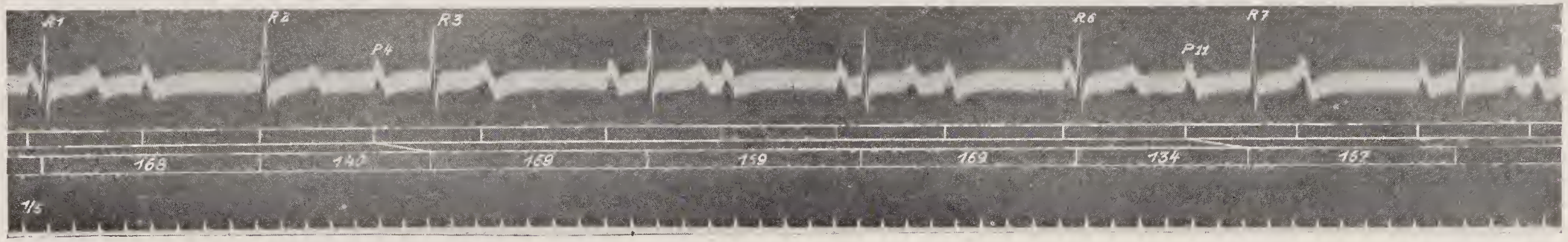

Nämlicher Fall wie Fig. 269 und Fig. 270. Unvollständige Dissoziation.

Fig. 275.

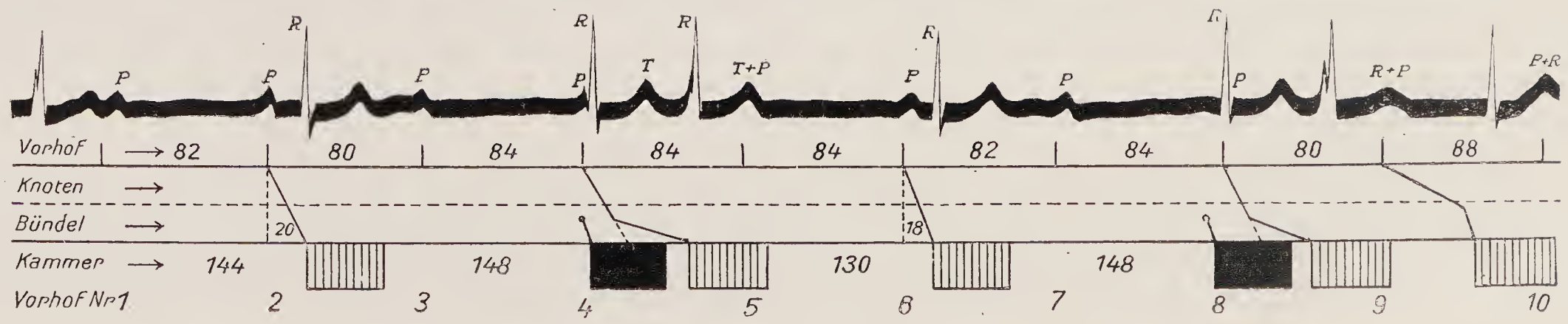

(Aus *Scherf,* W. Arch. f. inn. Med., 12, 327, 1926; Fig. 13. Das Schema etwas modifiziert.)
Jeder zweite und zum Schlusse zwei Vorhofreize hintereinander sind wirksam. (2:1 und 3:2 Block.) Alle wirksamen Vorhofreize werden geleitet. Zwei automatische Kammerkontraktionen fallen knapp vor den zweiten und vierten wirksamen Vorhofreiz und verzögern dadurch den Eintritt der folgenden übergeleiteten Kammerkontraktion.

Fig. 276 (× 2/3).

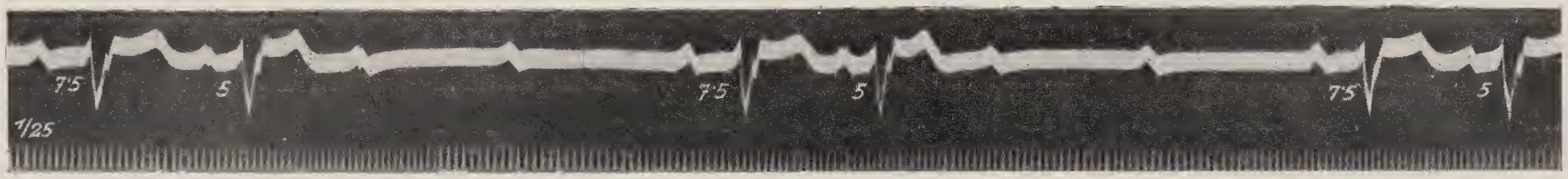

Nämlicher Fall wie Fig. 249 und 251. 4 : 2 Block. Das P-R Intervall jedes zweiten übergeleiteten Schlages ist kürzer als das des ersten.

Fig. 277.

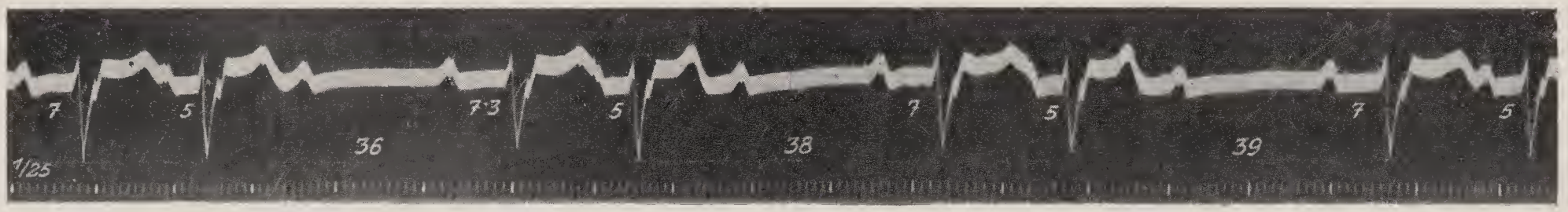

Nämlicher Fall wie Fig. 249, 251 und 276. Die gleiche Erscheinung wie in Fig. 276 bei 3 : 2 Block.

Fig. 278 (× 3/4).

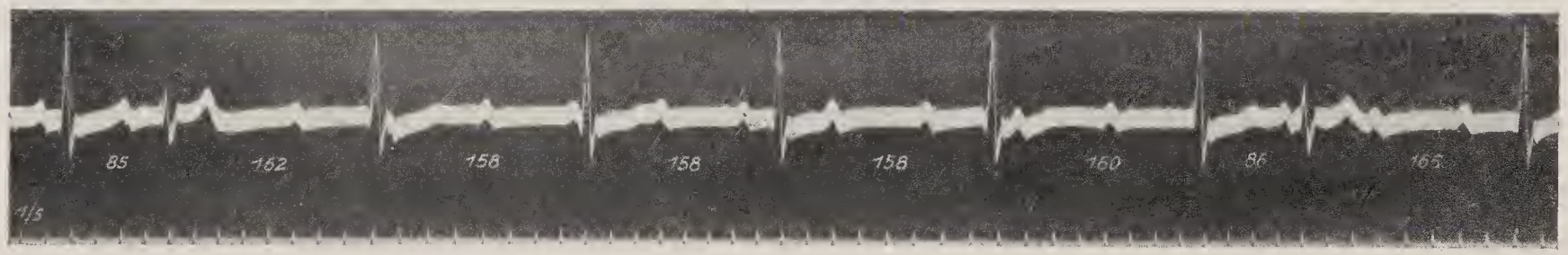

Der automatische Kammerrhythmus an zwei Stellen durch eine K E S gestört. Die Extraperiode ist länger als die automatischen Perioden.

Fig. 279 (× 3/4).

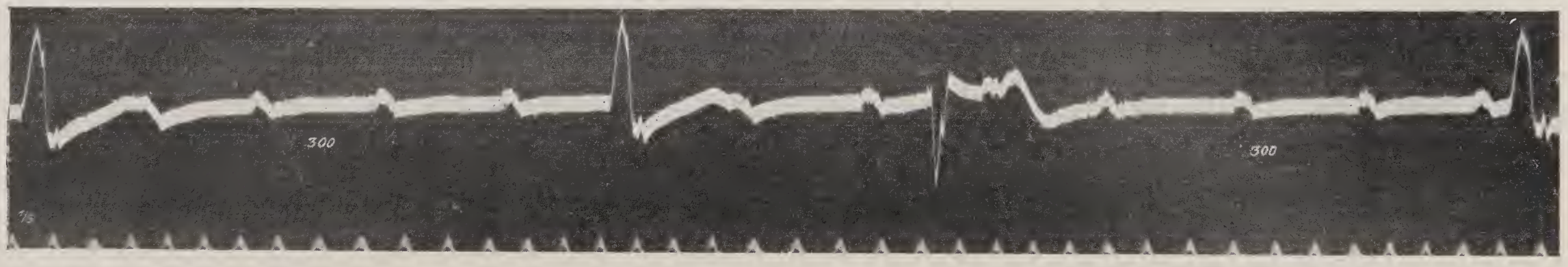

Abl. II. Nämlicher Fall wie Fig. 250, 256, 290—293. Kompletter Block. Hochgradige Bradykardie. K E S. Extraperiode = der automatischen Periode.

Fig. 280 ($\times$ 4/5).

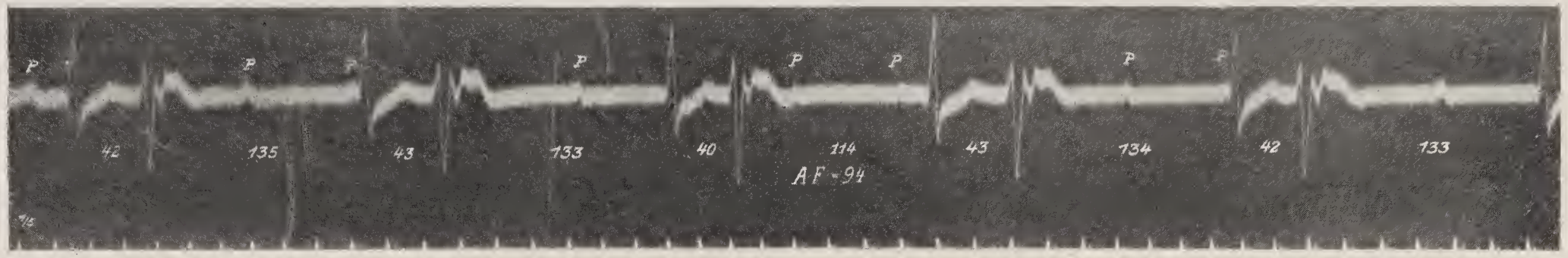

K E S mit fester Kupplung bei komplettem Block. Bigeminie.

Fig. 281 ($\times$ 4/5).

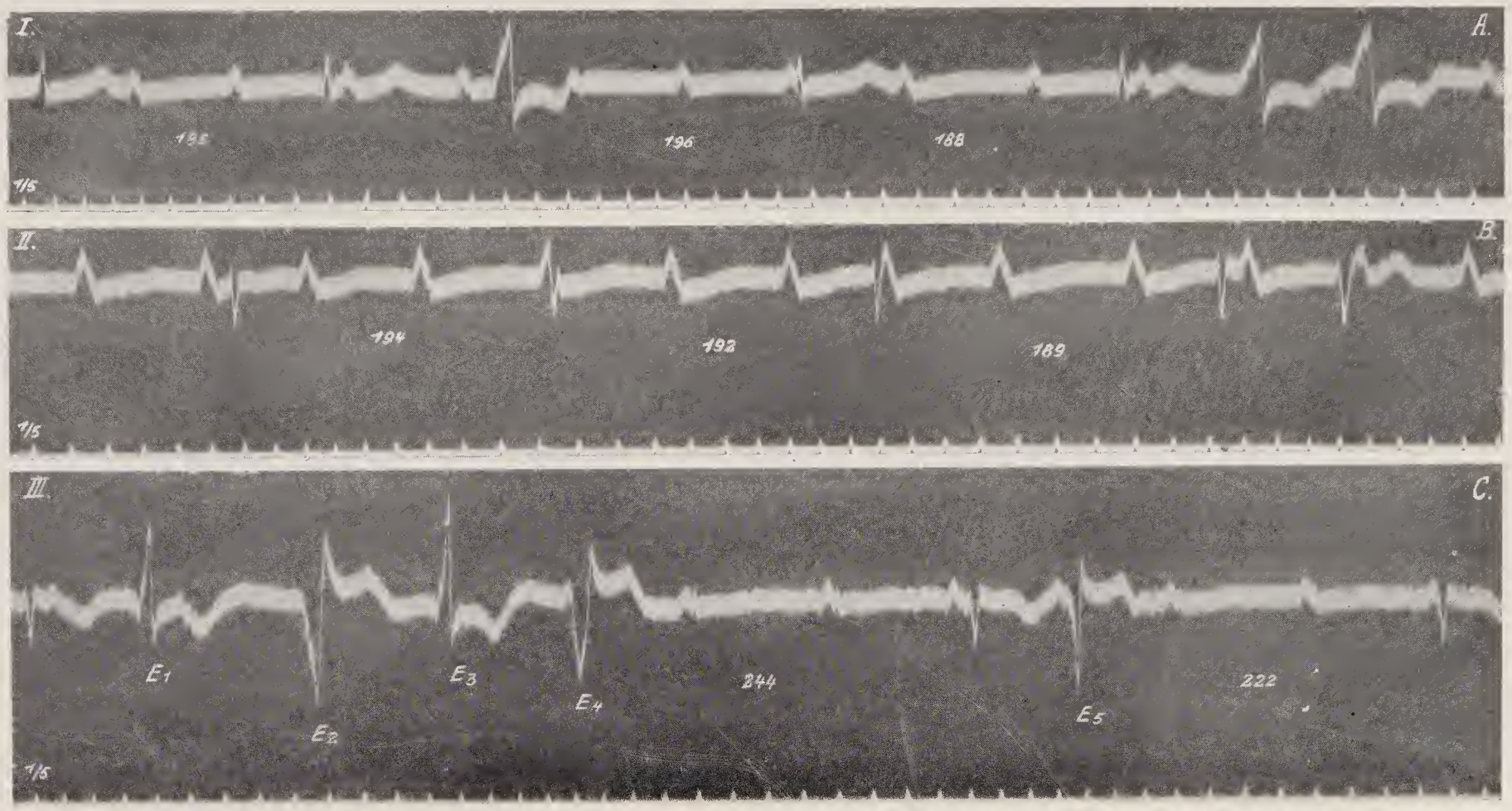

Abl. I, II und III. K E S bei komplettem Block vereinzelt und gehäuft. Die Extraperioden länger als die automatischen. Hemmung der automatischen Reizbildung.

Fig. 282.

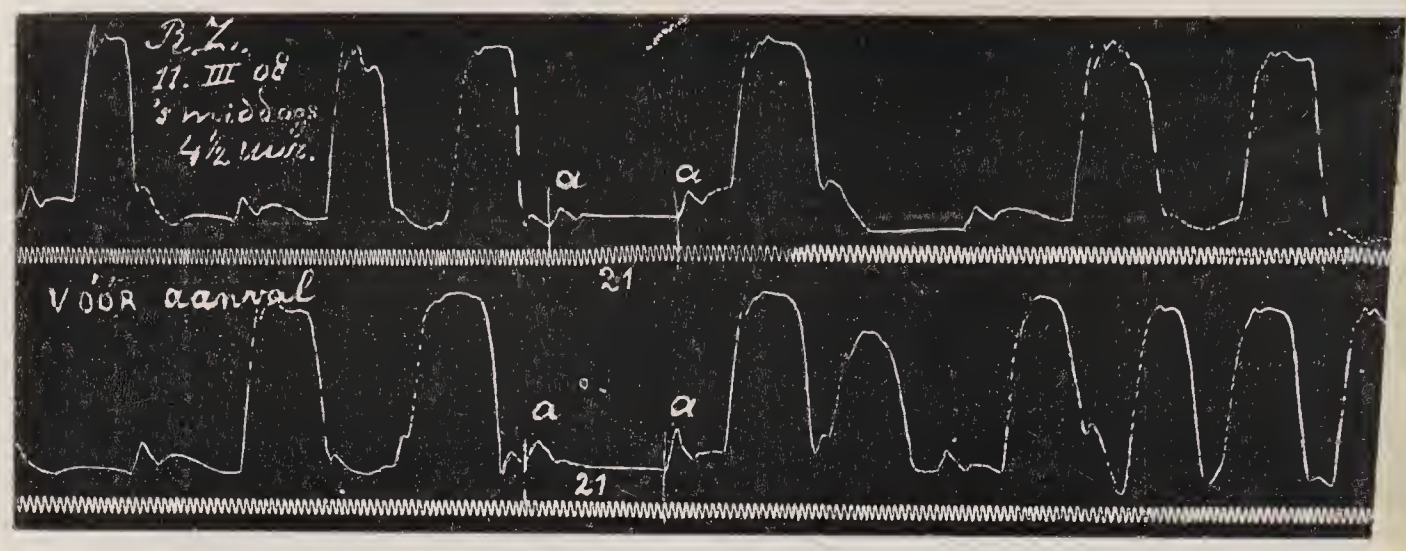

(Aus *Wenckebach,* Unregelmäßige Herztätigkeit; Fig. 41 d.
Ventrikeltachysystolie (gehäufte E S) bei Herzblock als Ursache des Verschv
Nämlicher Fall wie Fig. 258.

Fig. 283.

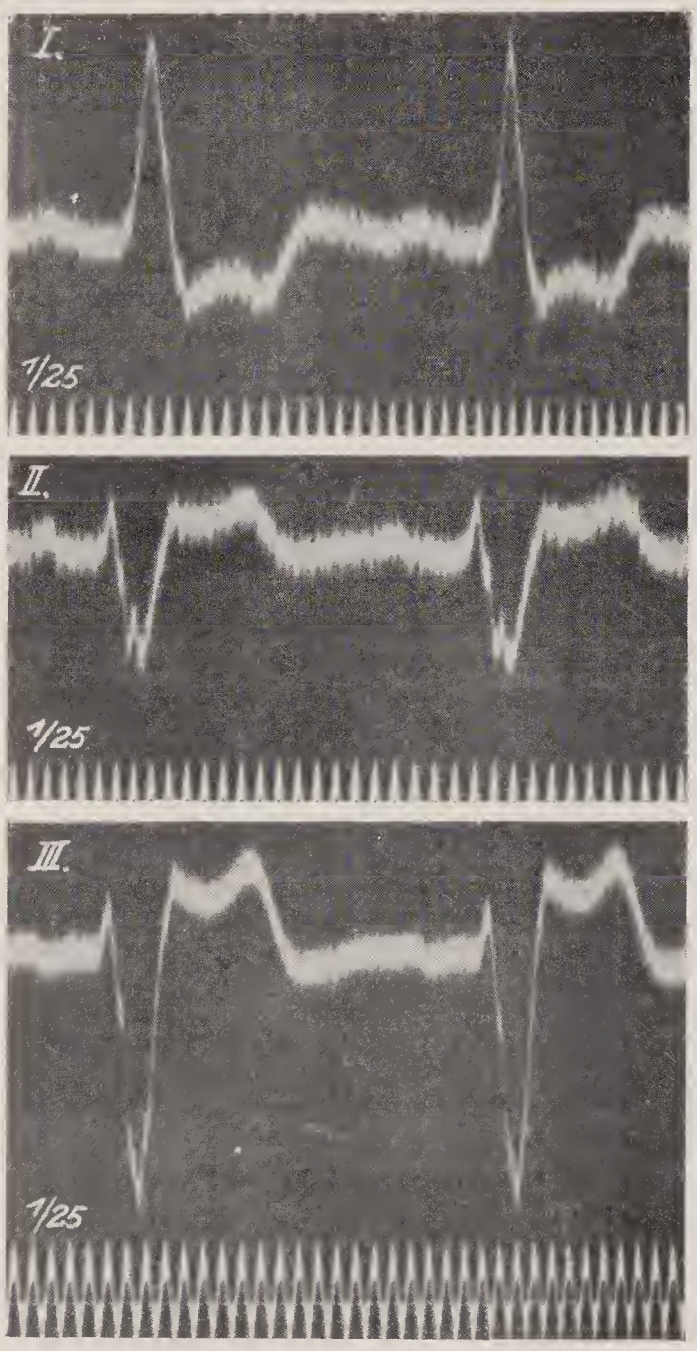

Rechter Schenkelblock bei einem Falle von rheumatischem Aortenvitium. (Insuffizienz und Stenose.)

P-R = 0,19 Sek.
Q R S = 0,16 Sek.

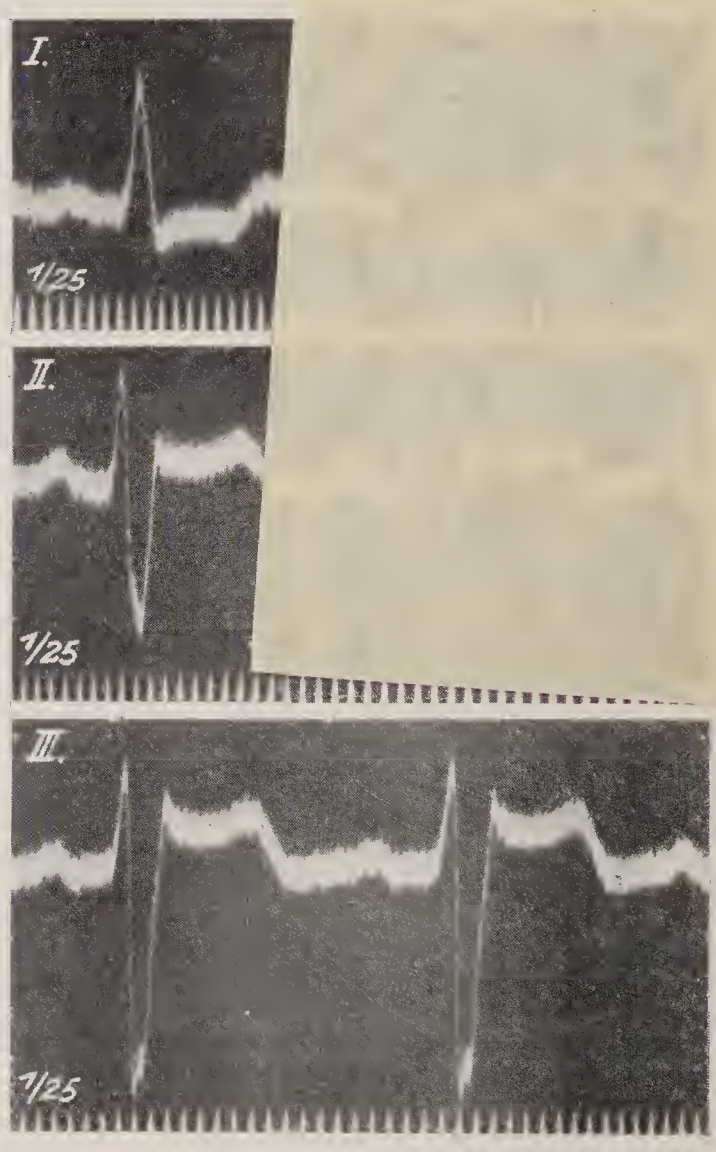

Rechter Schenkelblock bei einem Falle von Myodegeneratio.

P-R = 0,19 Sek.
Q R S = 0,14 Sek.

Fig. 285.

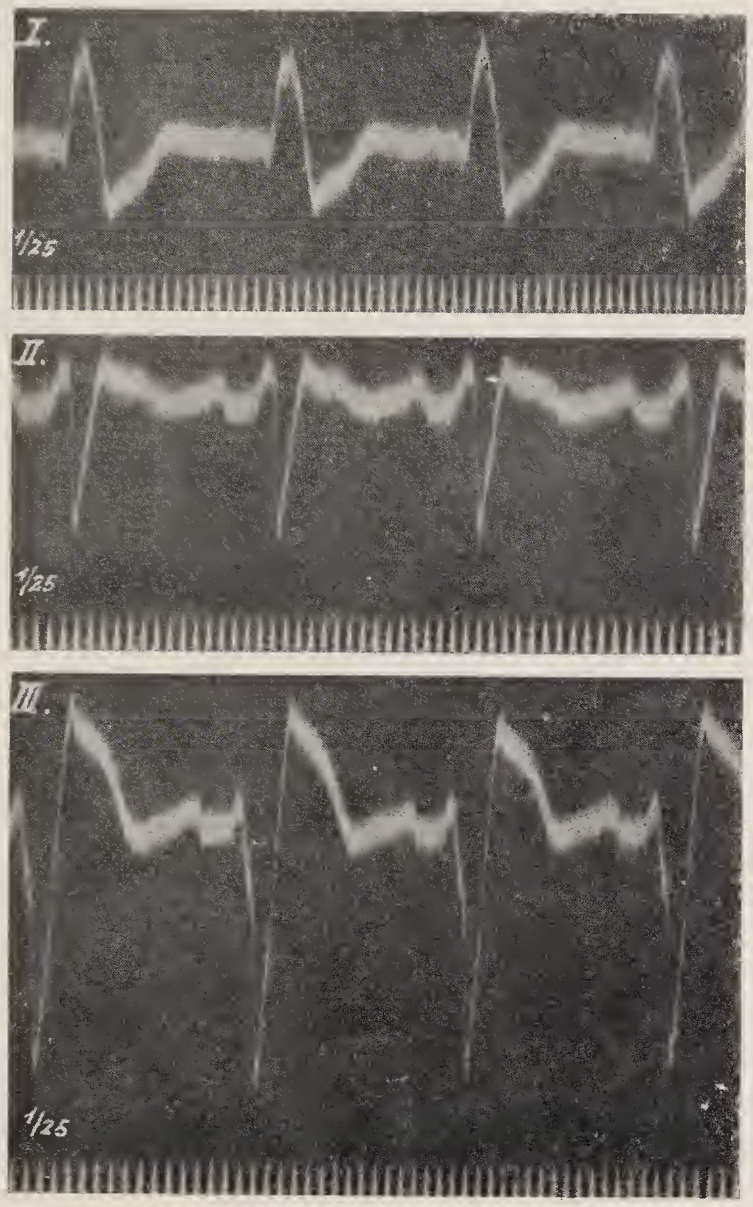

Fig. 287.

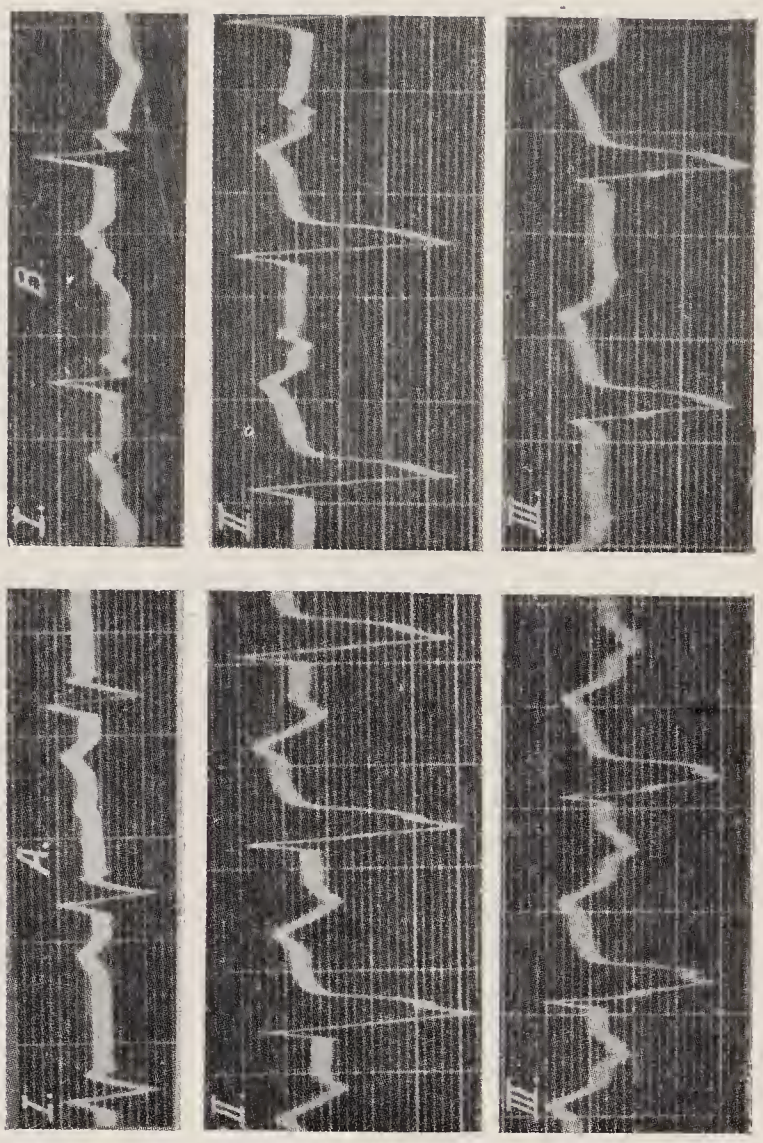

Fig. 286.

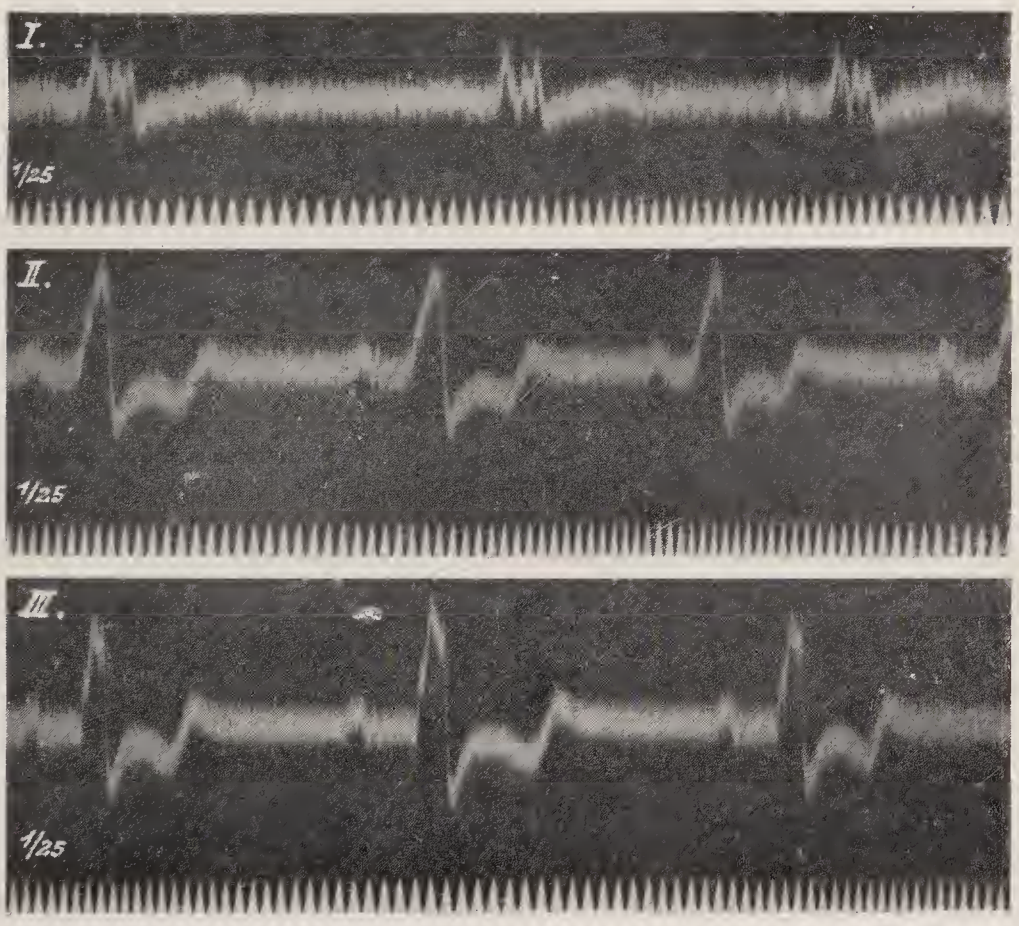

Fig. 285. Rechter Schenkelblock bei einem Falle von Myodegeneratio.

P-R = 0,14 Sek.
Q R S = 0,16 Sek.

Fig. 286. Linker Schenkelblock bei einem Falle von Angina pectoris.

In Abl. I sind Anfangs- und Endschwankung gleichgerichtet.

P-R = 0,17 Sek.
Q R S = 0,16 Sek.

Fig. 287. (Aus *Wilson* u. *Herrmann*, Heart, 8, 229, 1921; Fig. 27.)

Gruppe A. Nach Durchschneidung des rechten Schenkels: Lkg, konkordanter Typus.

Gruppe B. Nach Durchtrennung des vorderen Astes des linken Schenkels: Lkg von diskordantem Typus.

Fig. 288.

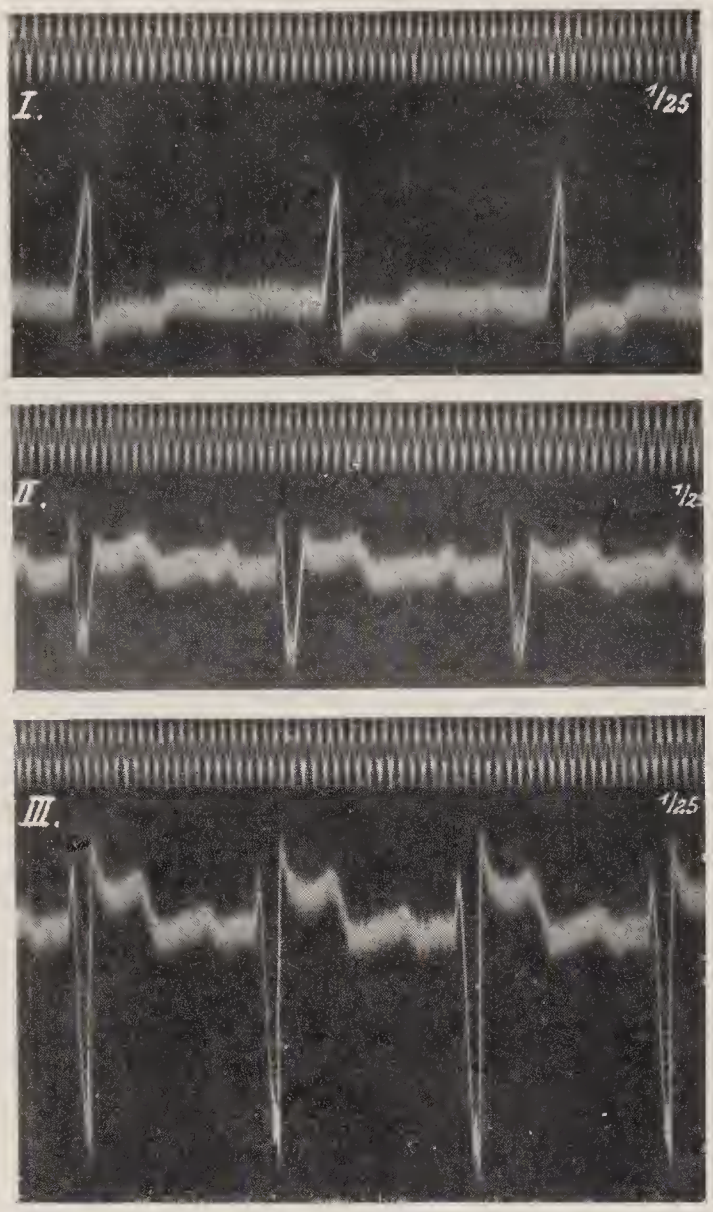

Fig. 288. Aorteninsuffizienz. Linksüberwiegen oder rechter Schenkelblock? QRS = 0,1 Sek. T gegensinnig zu R u. S. Spitzenspaltung in S_{II} und S_{III}.

Fig. 289.

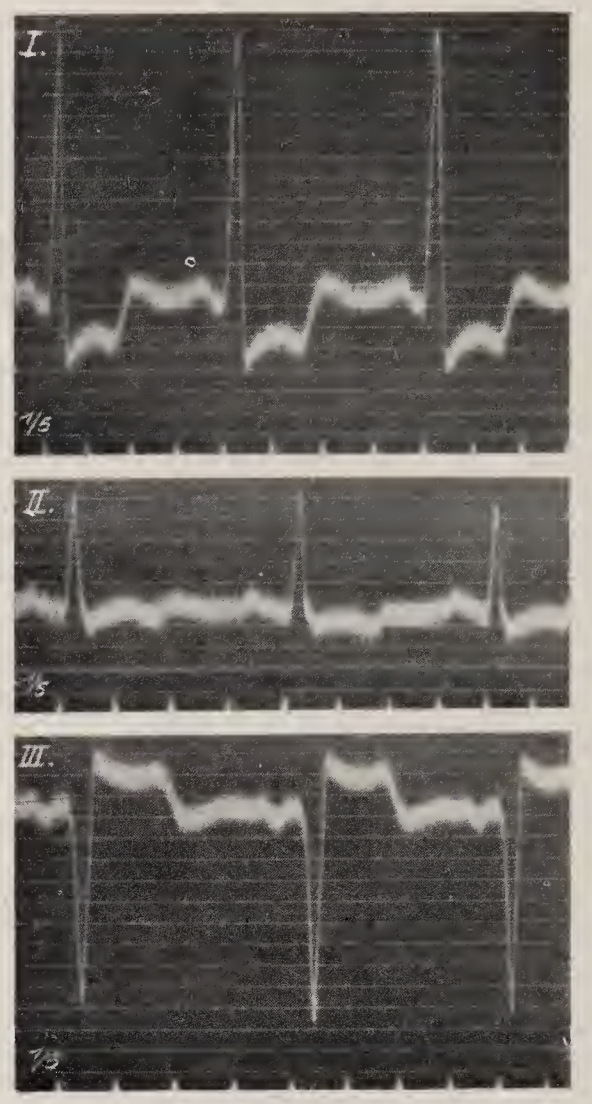

Fig. 289. Aorteninsuffizienz. QRS = 0,1—0,12. T gegensinnig zu R u. S. Keine Knotenbildung.

Fig. 290.

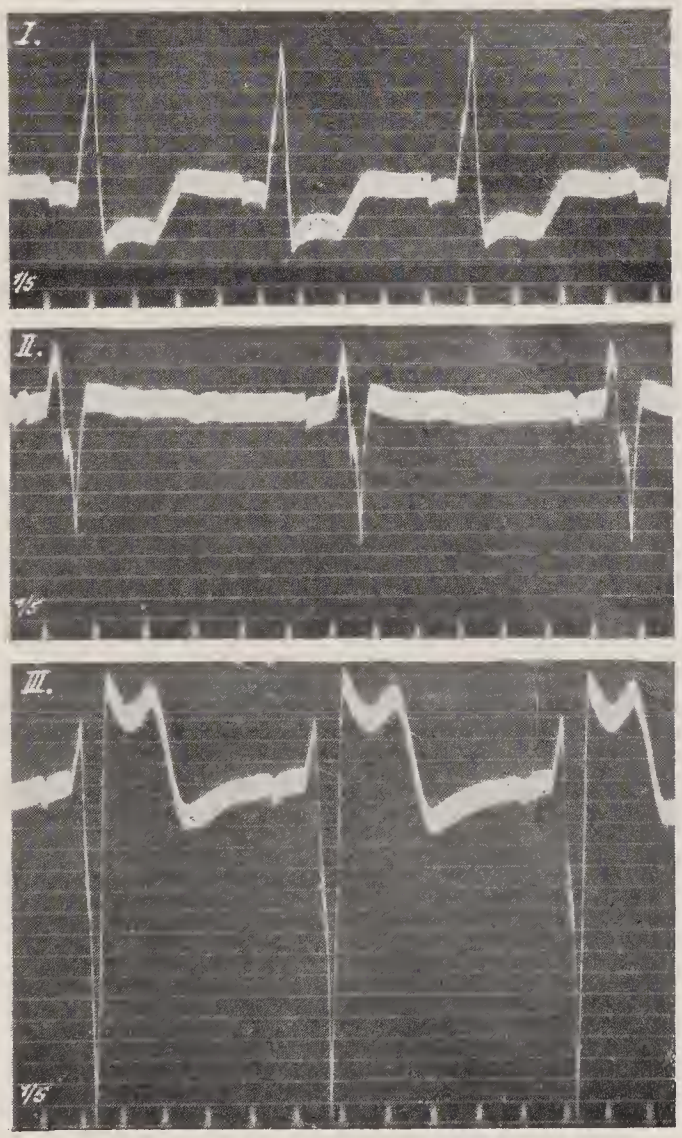

Fig. 290 (× 4/5). (Aus *Winterberg,* Z. f. d. g. exp. Med., 8, 131, 1919.) Nämlicher Fall wie Fig. 250 und 256. Ekg vom Typus des Lkg.

Fig. 291 (× 2/3). Nämlicher Fall wie Fig. 290. (*Winterberg,* Fig. 15.) Ekg vom Typus des Dkg. Aufnahme 8 Monate nach Fig. 290.

Fig. 291.

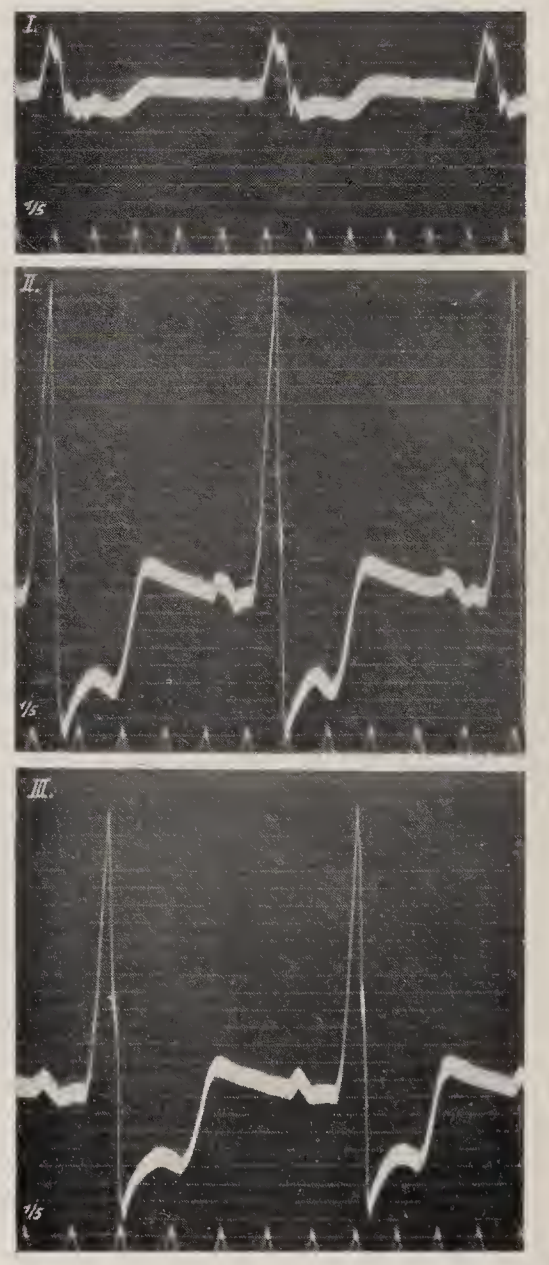

Fig. 292 ($\times$ 2/3).

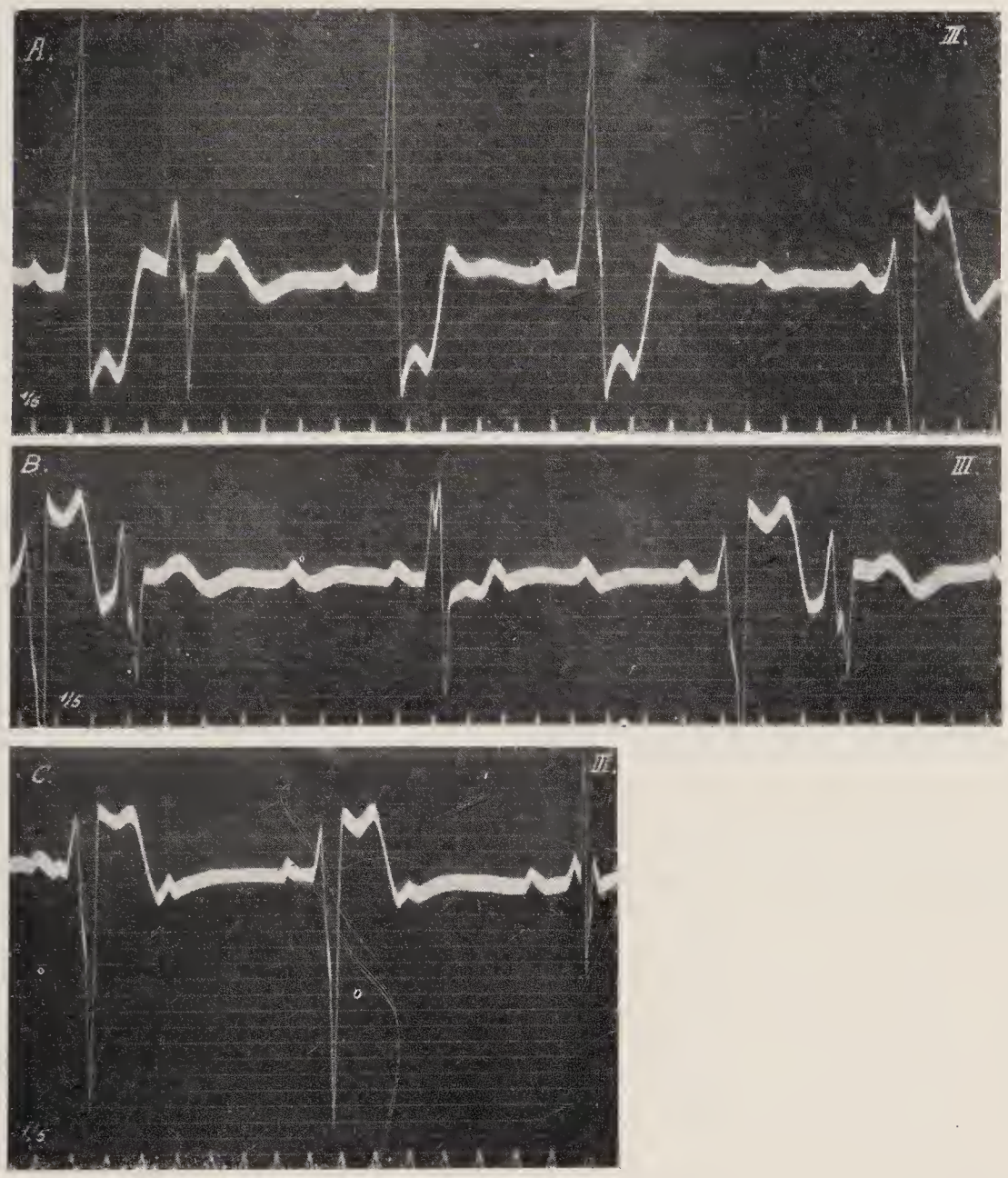

Nämlicher Fall wie Fig. 250, 256, 290 und 291. (*Winterberg,* Fig. 4b, 4b′ und 4c.) Nach Stiegensteigen. Alle Kurvenstücke (A, B und C) in Abl. III. Auftreten von fünf formverschiedenen Kammerkomplexen, darunter die extremen Typen der rechts und links Blockierung (vgl. Fig. 290 und 291).

Fig. 293 ($\times$ 2/3).

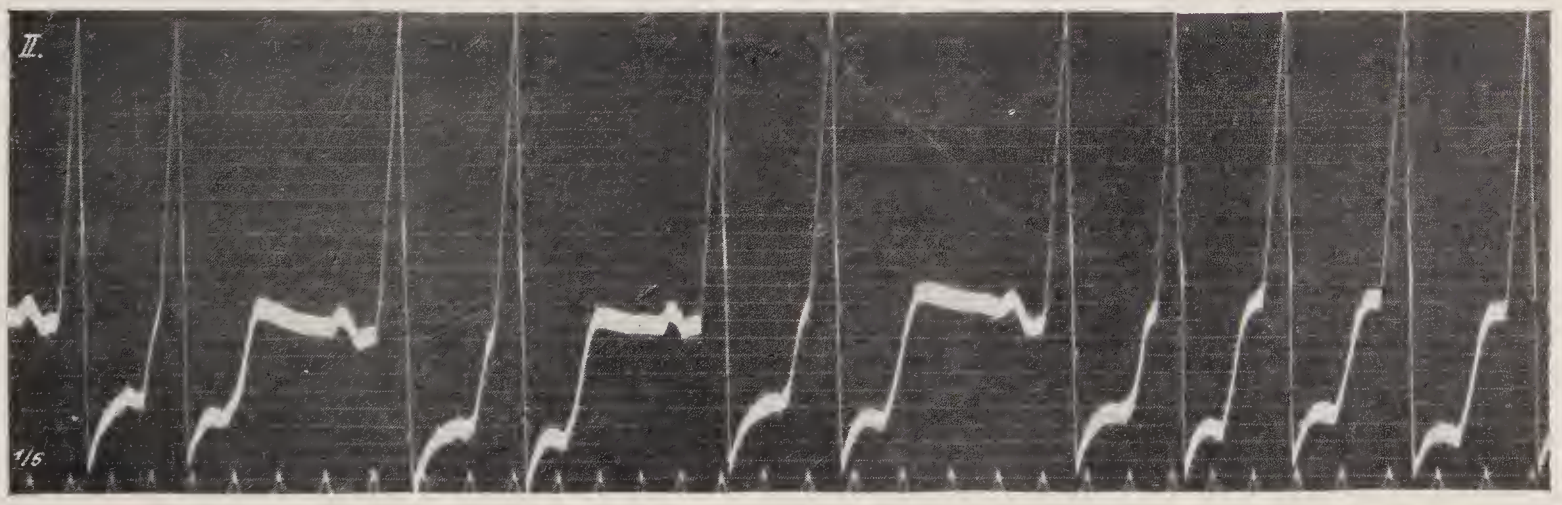

Abl. II. (*Winterberg,* Fig. 15d.) Nämlicher Fall wie Fig. 290—292. Aufnahme am gleichen Tage wie Fig. 291. Nach Arbeitsversuchen tritt an diesem Tage keine Formänderung des Ekg ein (s. Fig. 291).

Fig. 294 ($\times$ 4/5).

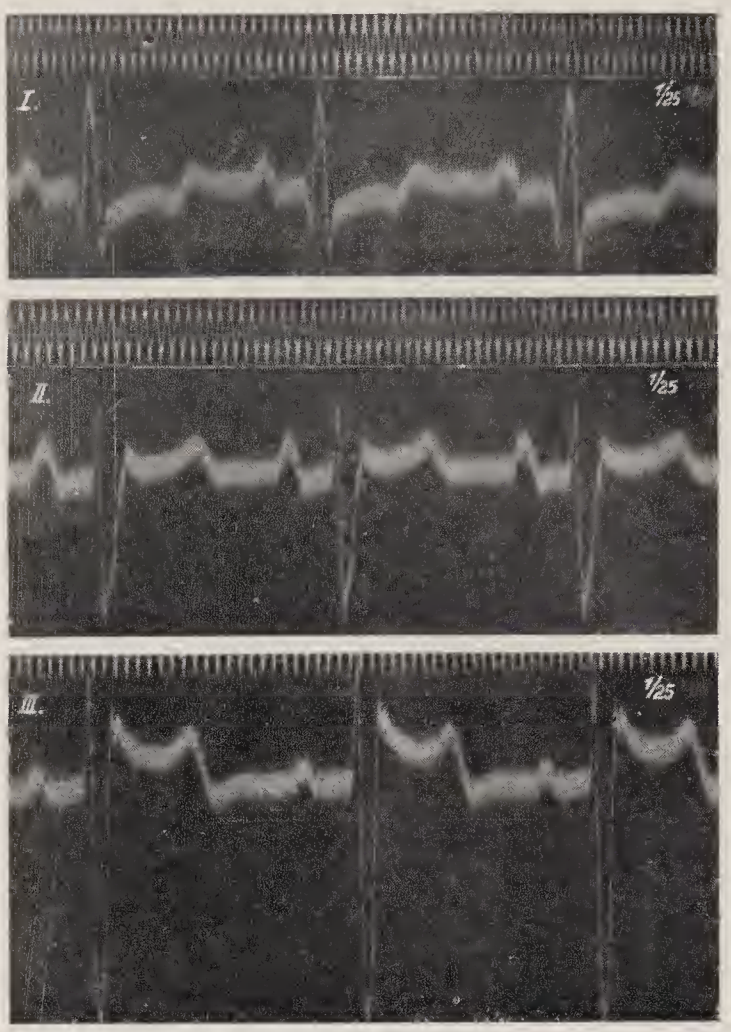

Nämlicher Fall wie Fig. 248, 263, 265, 266. Ekg vom Typus des rechten Schenkelblocks. Q R S = 0,12 Sek. P-R = 0,22 Sek. T gegensinnig zu R bzw. S.

Fig. 295 ($\times$ 4/5).

Nämlicher Fall wie Fig. 294. Nach 5 Kniebeugen. Übergang in 2:1 Block ohne Änderung von P-R (Typus II).

Fig. 296 ($\times$ 4/5).

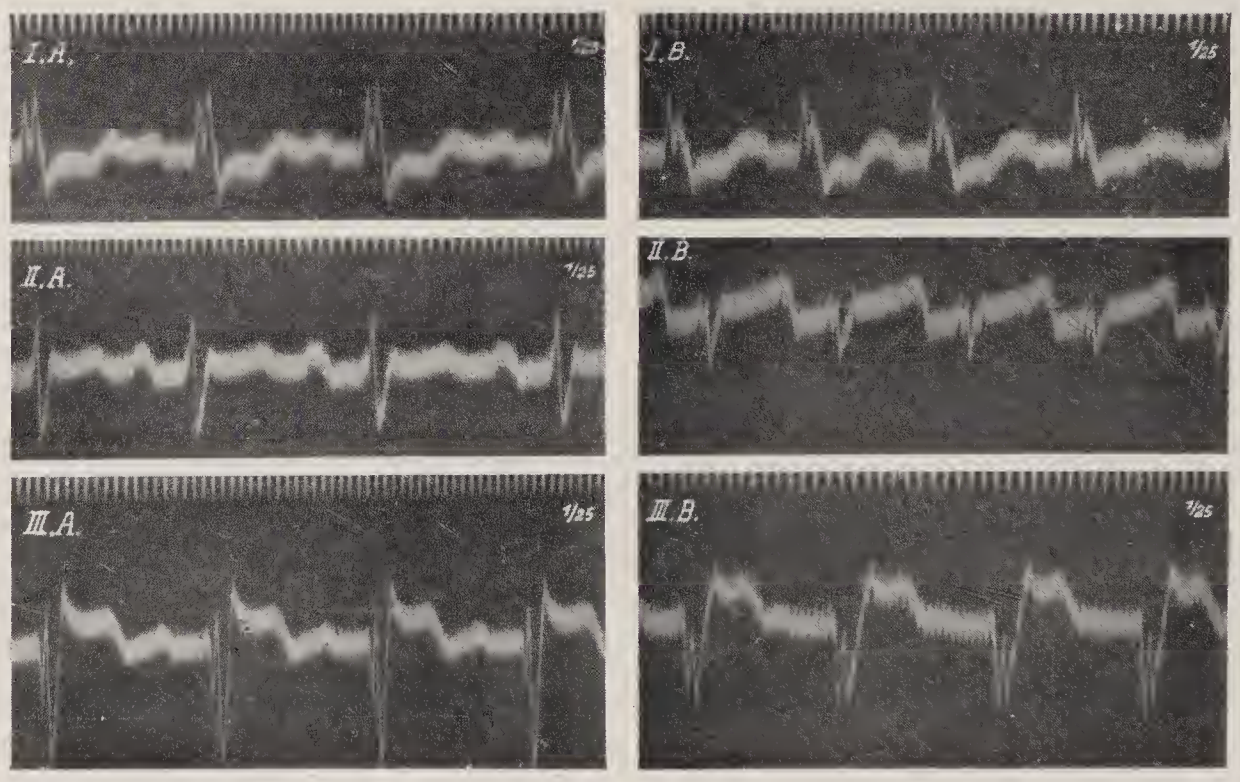

Nämlicher Fall wie Fig. 294 und 295. A in Ruhe, B nach 25 Kniebeugen.

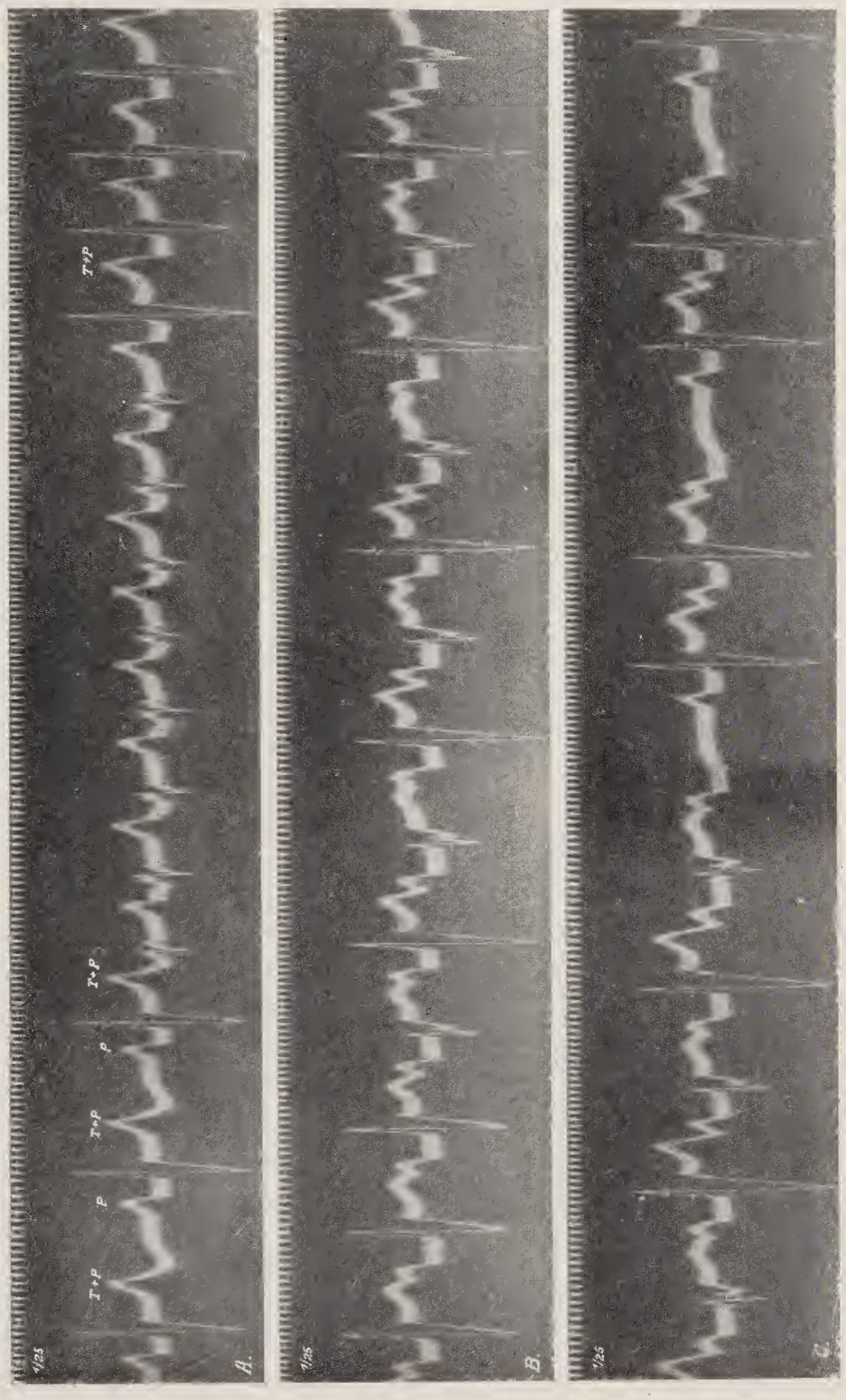

Fig. 297 ($\times$ 2/3). Abl. II. Arbeitsversuch (30 Kniebeugen und Verlauf).

Nämlicher Fall wie Fig. 248, 263, 265, 266, 294—296. Abl. II. A. Deblockierung und Formwechsel des Ekg. B. Alternieren der beiden Formen. C. Nach einem Vs Ausfall Verschwinden der zweiten Form und 3 : 2 Block.

Fig. 298.

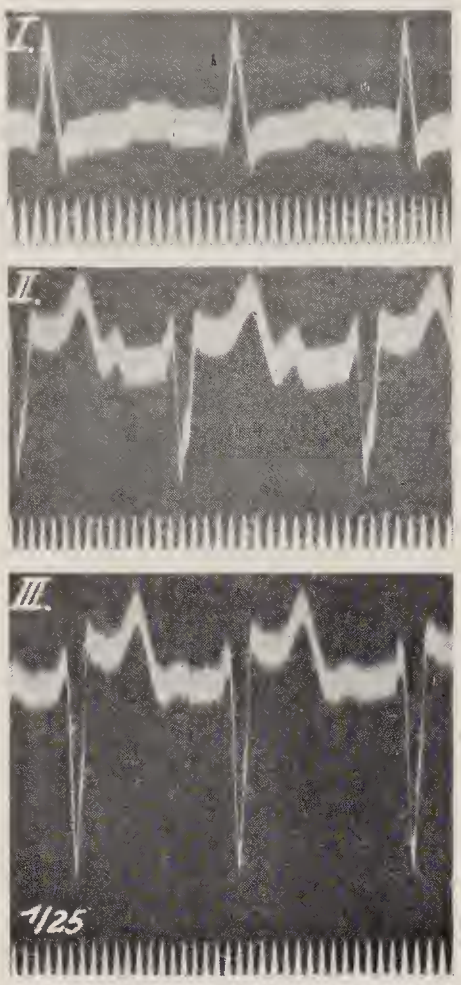

Fig. 299.

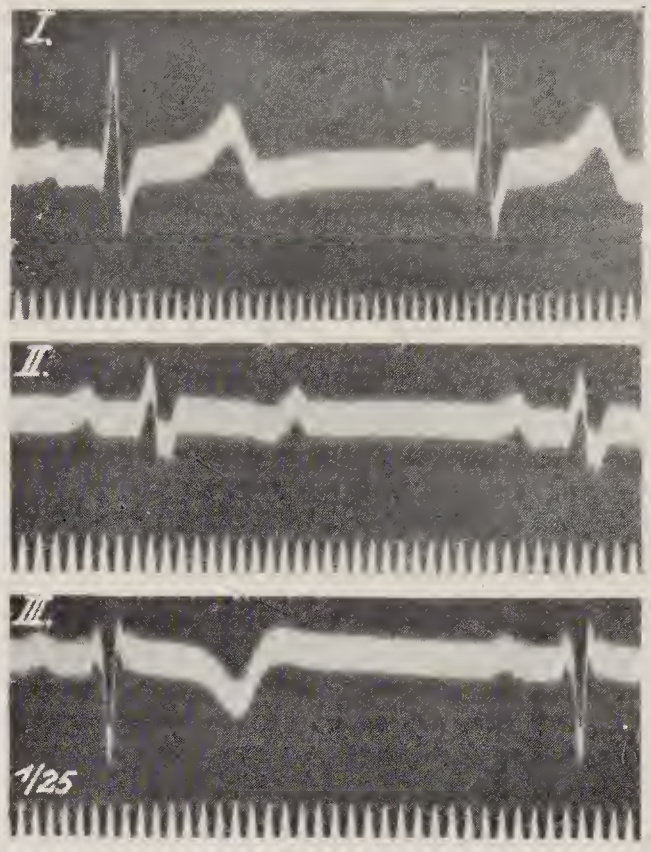

Fig. 300.

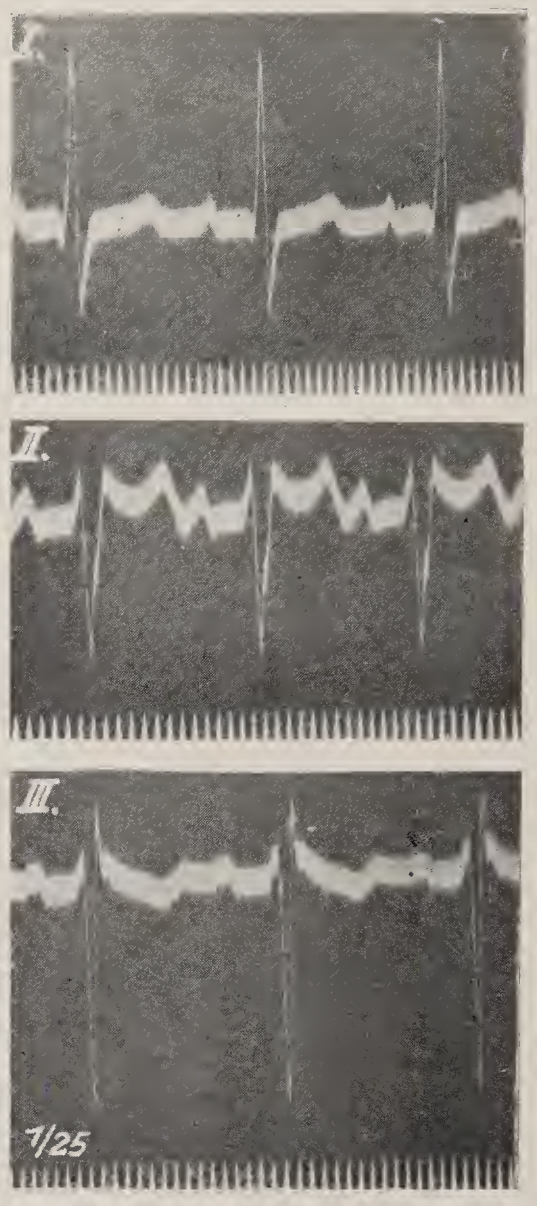

Fig. 301.

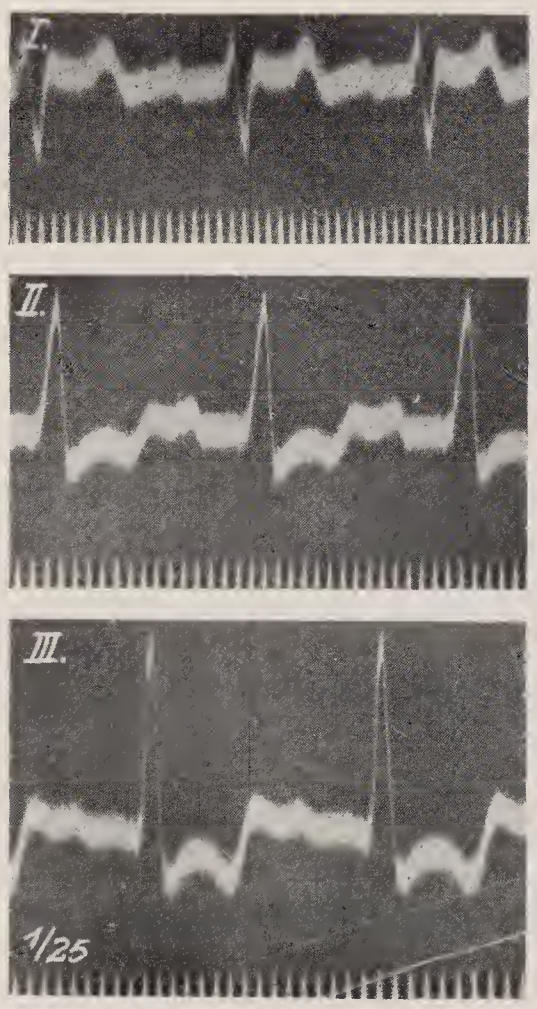

Fig. 302.

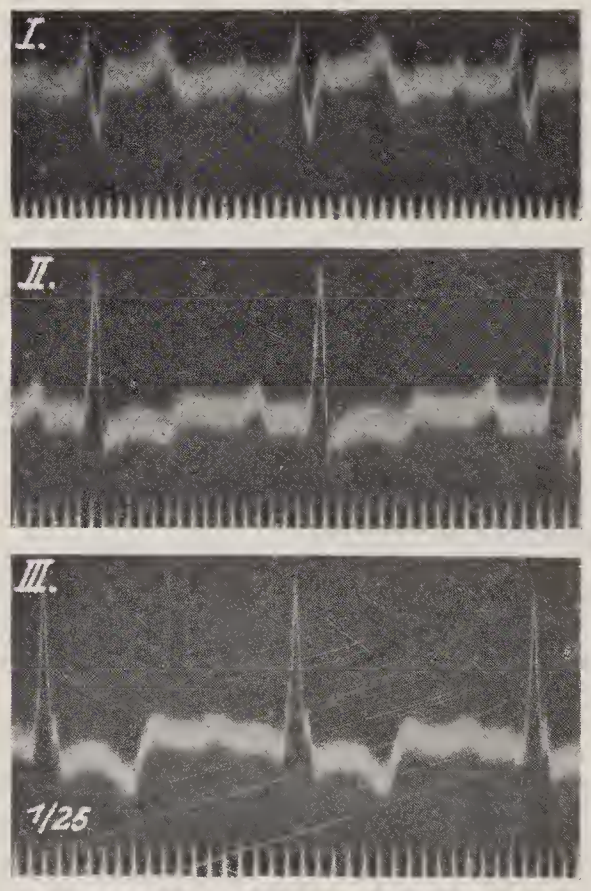

Fig. 303.

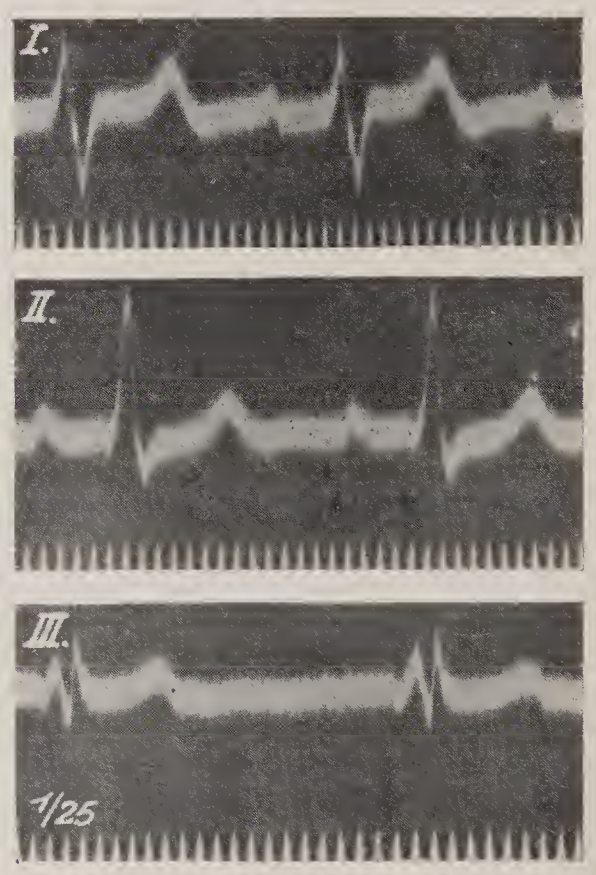

Fig. 298—303. Nämlicher Fall wie Fig. 245 und 247. *(Grassberger-Winterberg.)* Die Abbildungen zeigen die im Verlaufe von 4 Monaten beobachteten Hauptformen des Ekg, welche teils dem Typus des Lkg (298—300), teils dem des Dkg (301—303) entsprechen.

Fig. 304 (× 2/3).

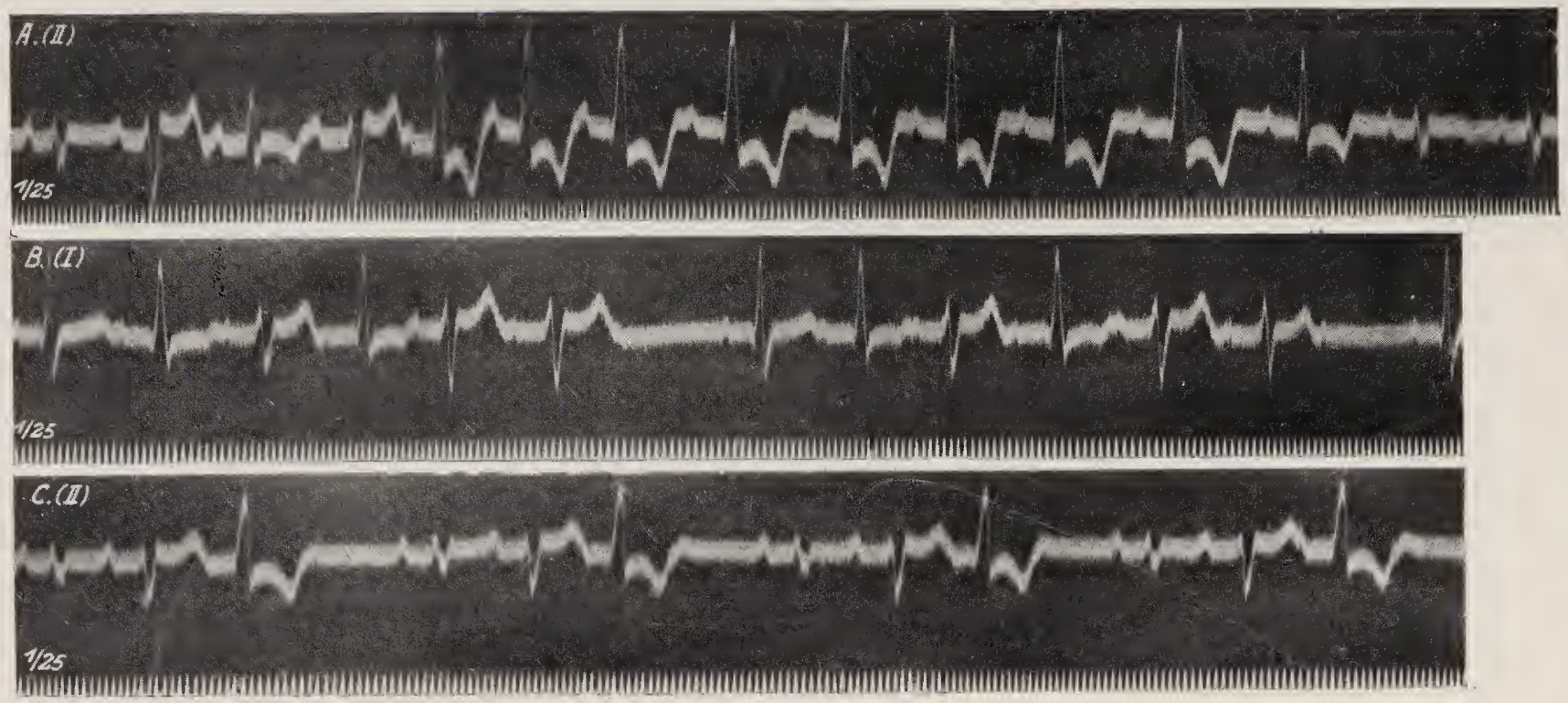

Nämlicher Fall wie Fig. 298—303.
(Grassberger-Winterberg.)

A. (Abl. II.) Spontaner Formwechsel der Kammerkomplexe in Ruhelage. B (Abl. I) und C (Abl. II) nach 10 Kniebeugen. Regelmäßig nach einem Vs Ausfall sich wiederholende, gleichgebaute Gruppen formverschiedener Ekge.

Fig. 305 (× 3/5).

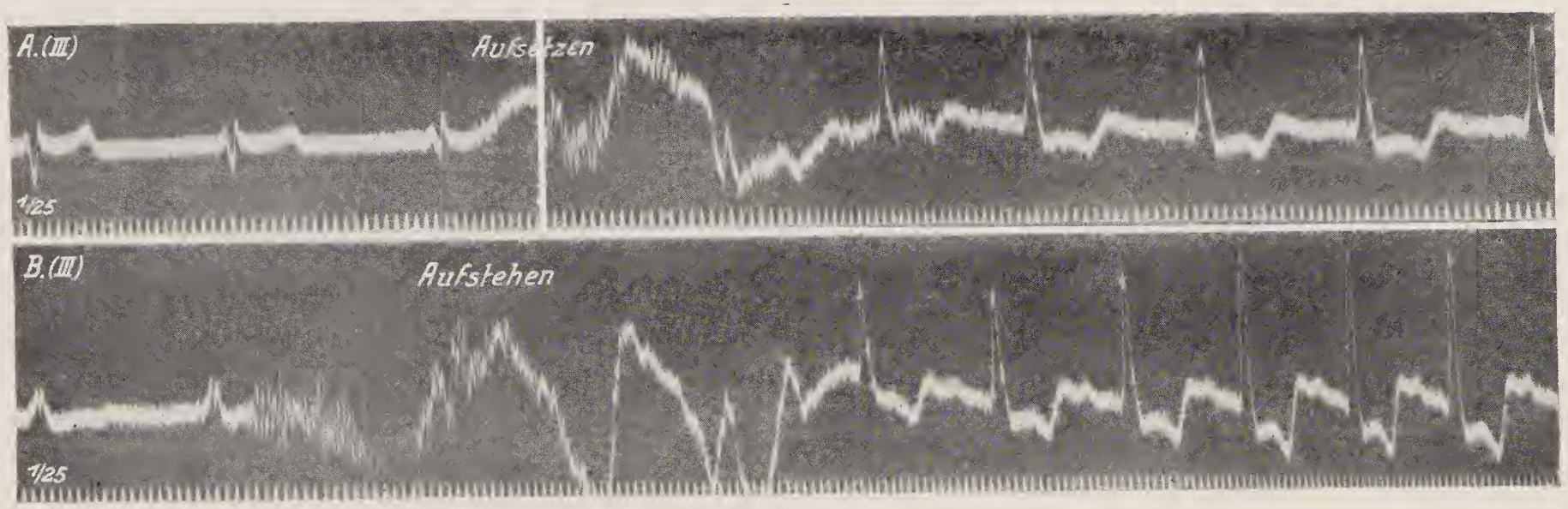

Nämlicher Fall wie Fig. 298 bis 304.
(Grassberger-Winterberg.)

A. Formänderung des Ekg beim Aufsetzen (Abl. III).

B. Beim Aufstehen. In A ist das durch das Aufsetzen deformierte Kurvenstück zum Teil weggelassen.

Fig. 306 ($\times$ 3/5).

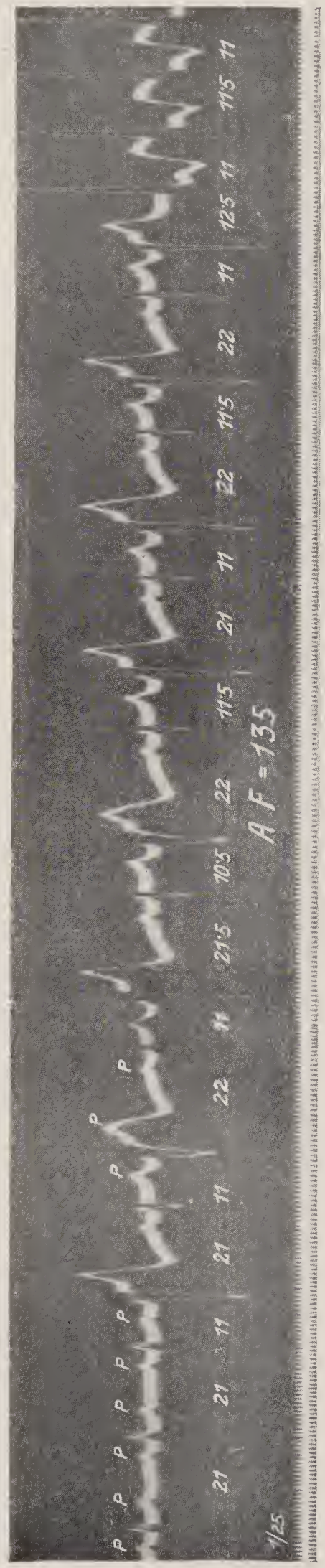

Nämlicher Fall wie Fig. 298—305 (Abl. III). Nach 10 Kniebeugen anfangs 2 : 1 Block, dann 3 : 2 Block (Typus II). Zuletzt Übergang in Vollrhythmus, wobei die Kammerkomplexe aus dem Lkg in den Dkg Typus umschlagen.

Fig. 307.

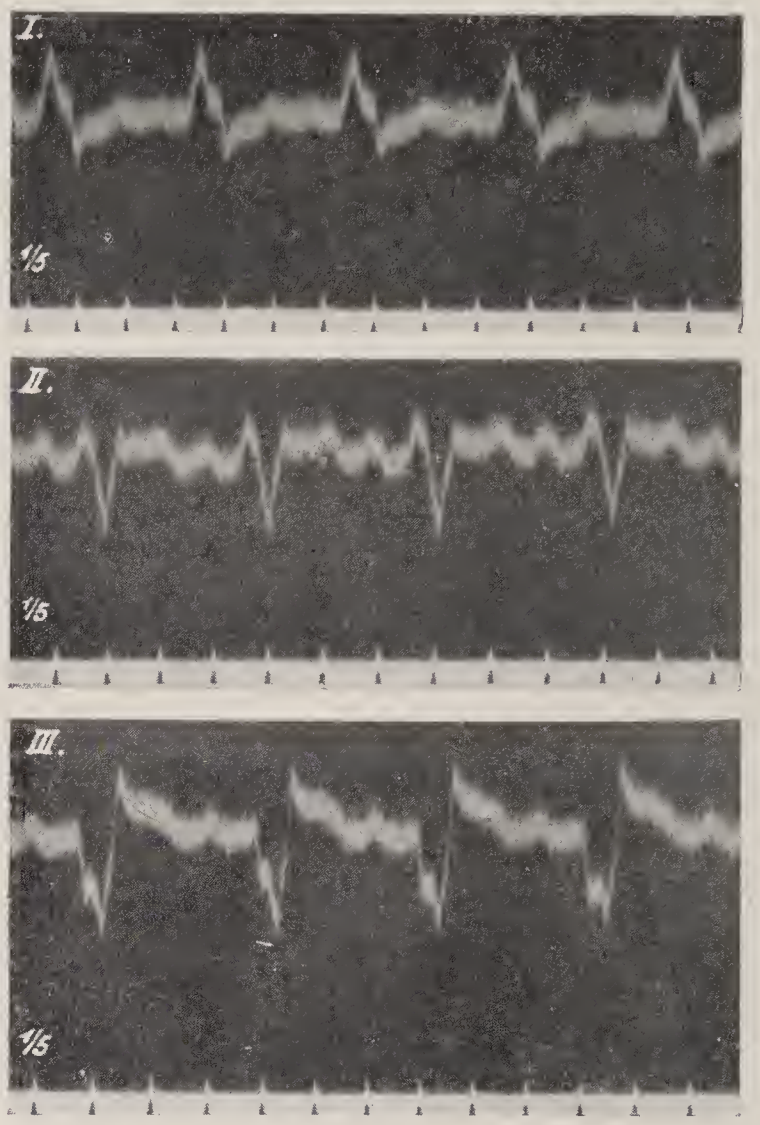

Ekg in einem Falle von Myokarderkrankung. Verzweigungsblock. P-R in Abl. III = 0,2 Sek.

Fig. 308.

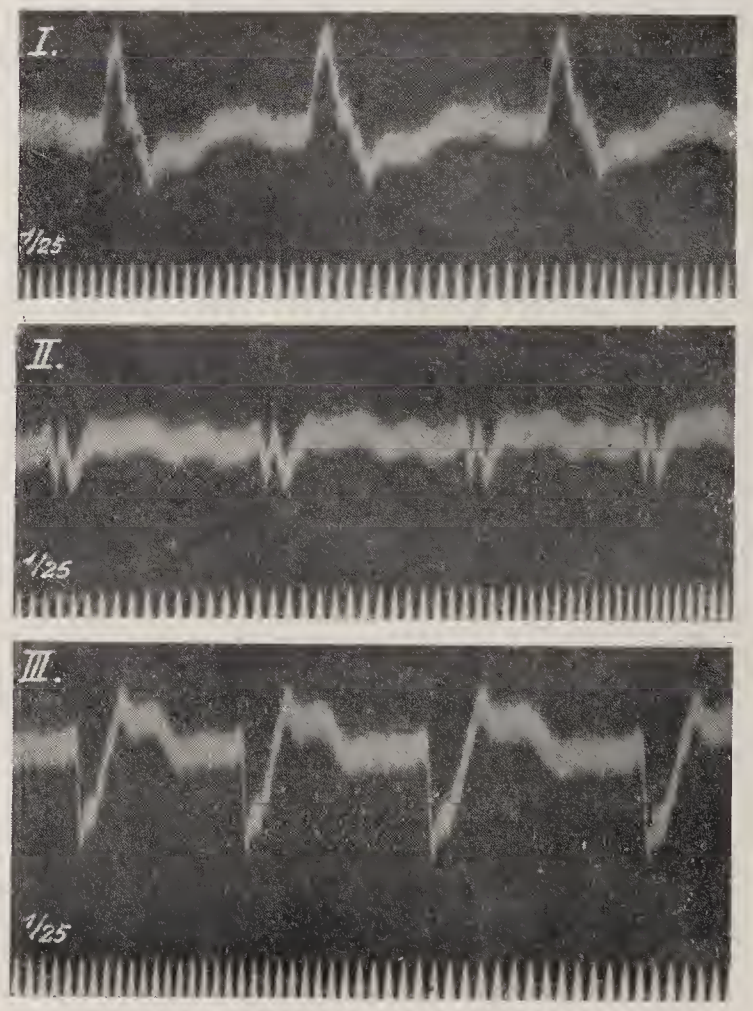

Myodegeneratio. Verzweigungsblock.

Fig. 309.

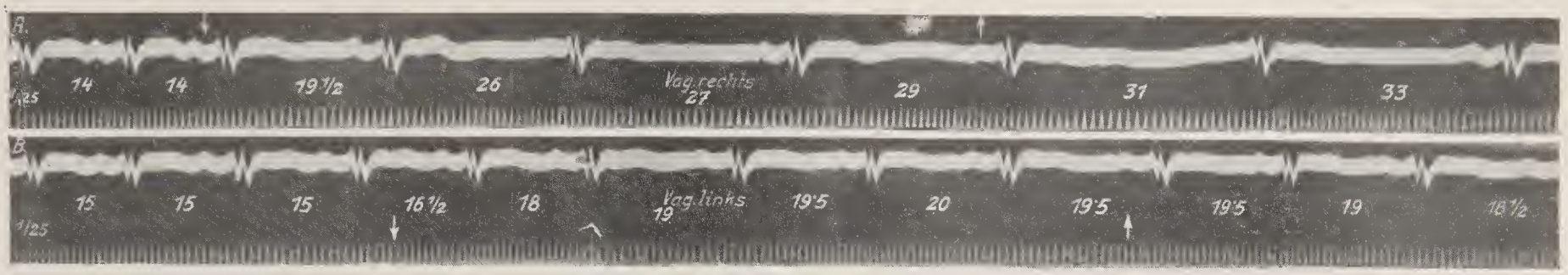

Nämlicher Fall wie Fig. 308 (Abl. II). Vagusdruck rechts (A) und links (B) mit starker, lange anhaltender Wirkung.

Fig. 310.

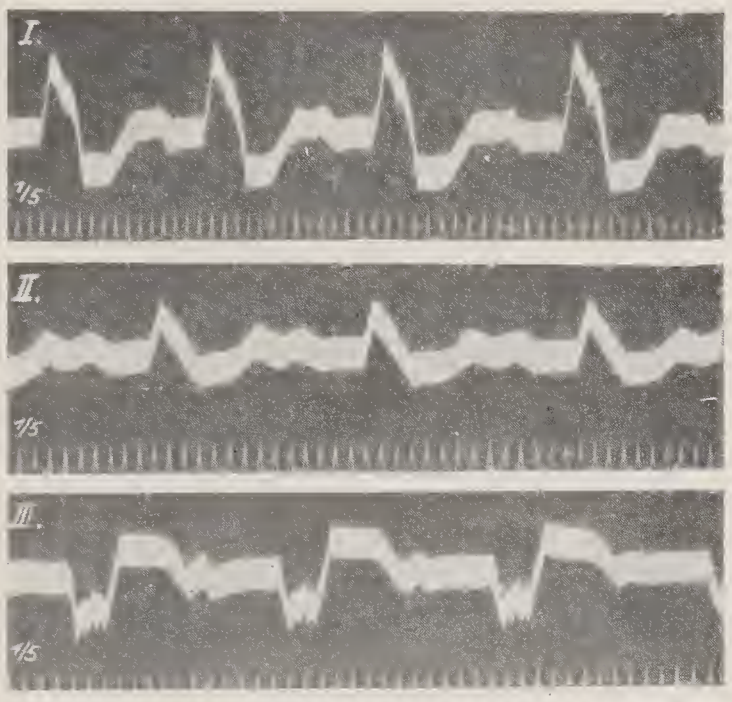

Verzweigungsblock. Myodegeneratio.
P-R = 0,2 Sek.

Fig. 311.

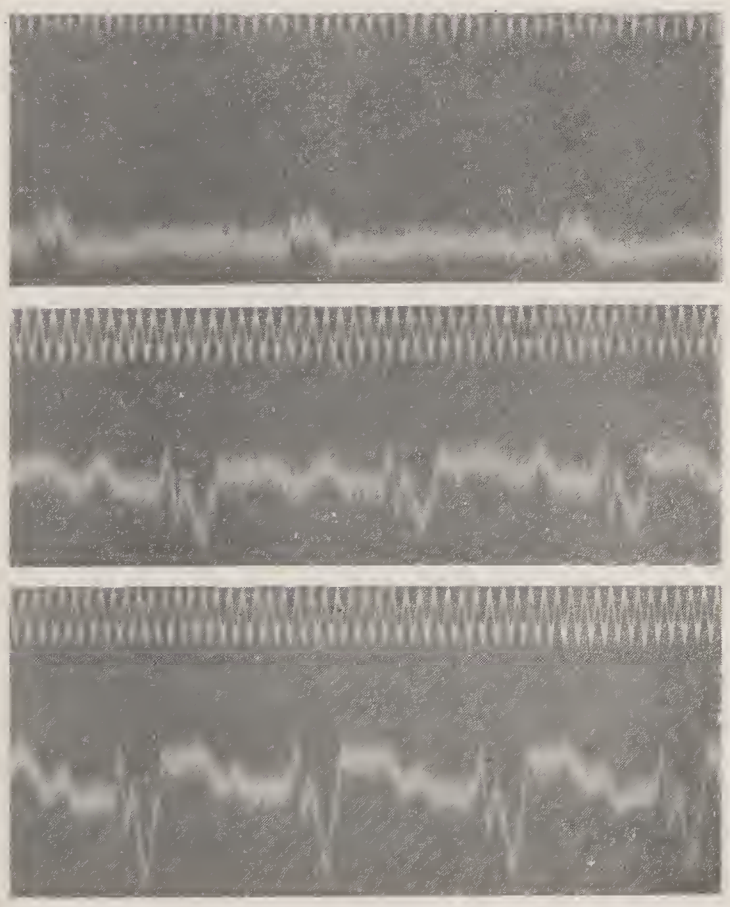

Verzweigungsblock. P-R = 0,22 Sek.

Fig. 312.



Verzweigungsblock. Kleine Ausschläge.

Fig. 313.

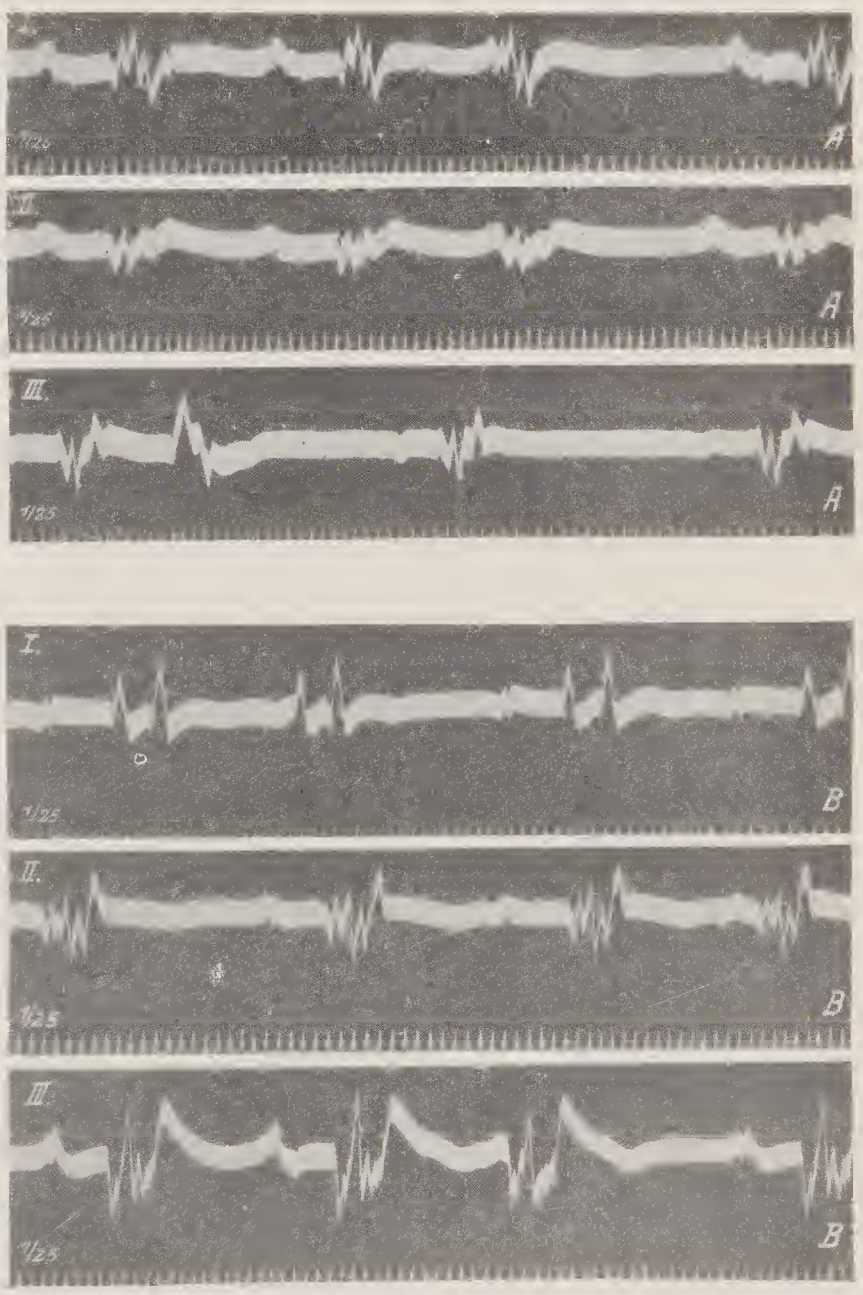

Myokarditis. Verzweigungsblock. A. Abl. I, II, III.
B. Thoraxableitung (Nadelelektroden).
I. Zweiter und fünfter Interkostalraum rechts.
II. Zweiter Interkostalraum rechts und Herzspitze.
III. Fünfter Interkostalraum rechts und Herzspitze.

Fig. 314.

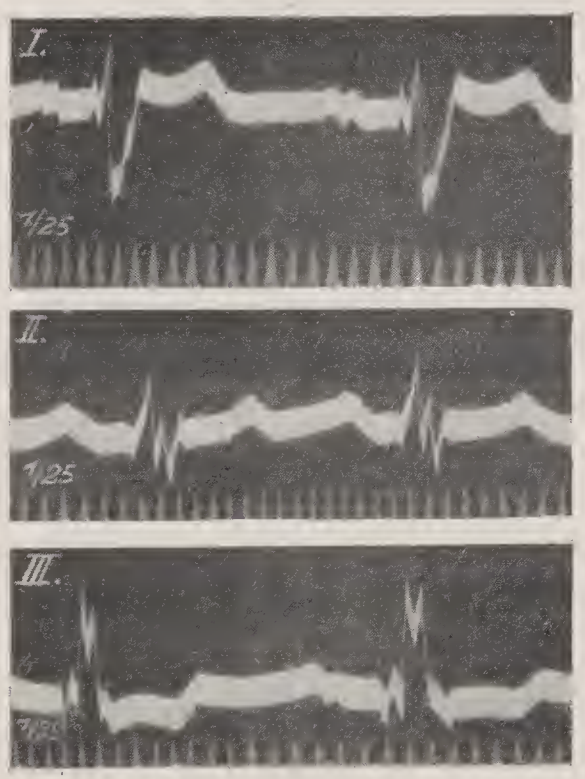

Atypisches, dem Dkg nahestehendes Ekg bei Myokarditis.

Fig. 315.

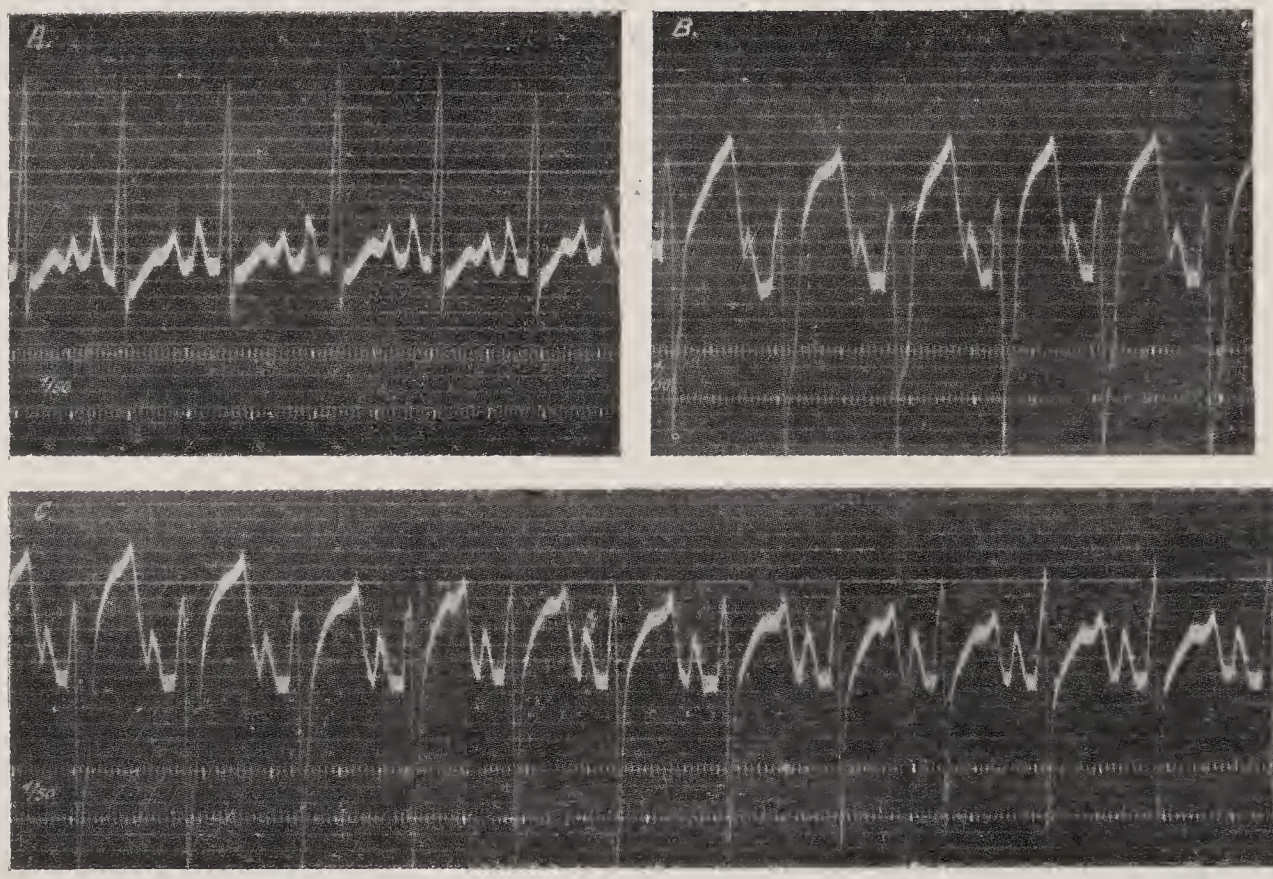

(Aus *Rothberger* u. *Winterberg,* Z. f. d. g. exp. Med., 5, 264, 1917; Fig. 18c × ⅔.)

Hundeherz. Abl. A-Ö.

A vor, B nach Druck auf den rechten Schenkel (Lkg). C. Rückbildung zur Normalform.

Fig. 316.

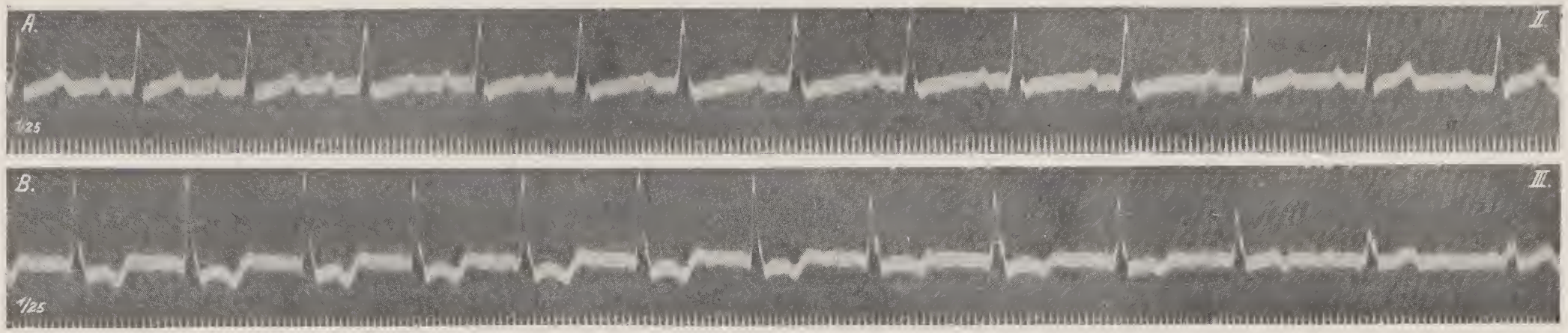

Fig. 317.

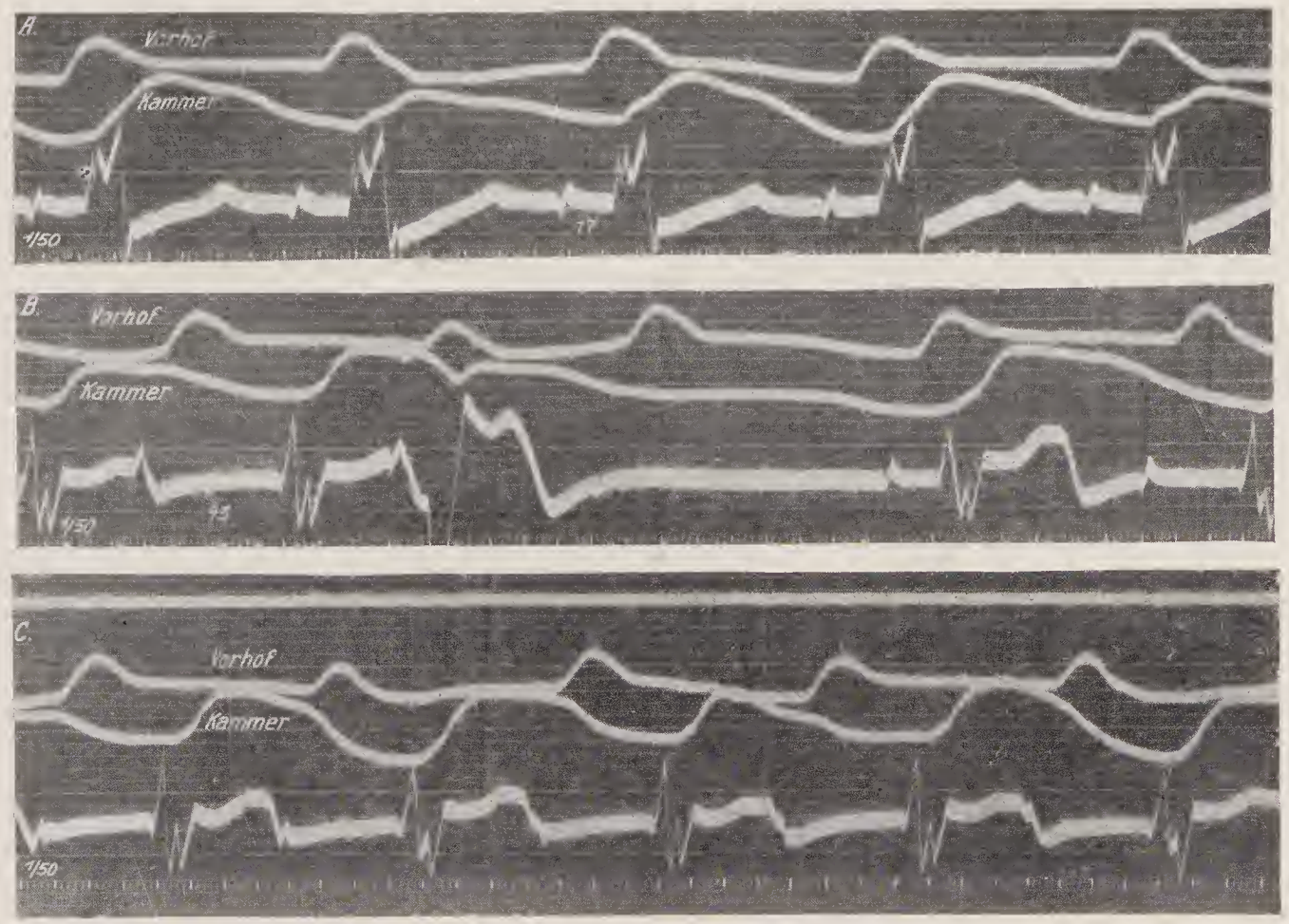

Fig. 316 ($\times$ 2/3). Nämlicher Fall wie Fig. 298—306. A = Abl. II, B = Abl. III. Allmählich sich vollziehende Übergänge in der Form der Kammerkomplexe.

Fig. 317. (Aus *Scherf* u. *Shookhoff,* Wien. Arch. f. inn. Med., 11, 425, 1925; Taf. III.) Hundeversuch. Suspensionskurven von r. Vorhof und r. Kammer. Ekg (Abl. A-Ö). A. Dkg nach Durchschneidung des linken Schenkels. B. Verlängerung des P-R Intervalls durch Druck auf den rechten Schenkel von 0,17 auf 0,43 Sek., das sich nach der postextrasystolischen Pause wieder auf 0,17 Sek. verkürzt, dann abermals auf 0,43 Sek. ansteigt (C).

Fig. 318.

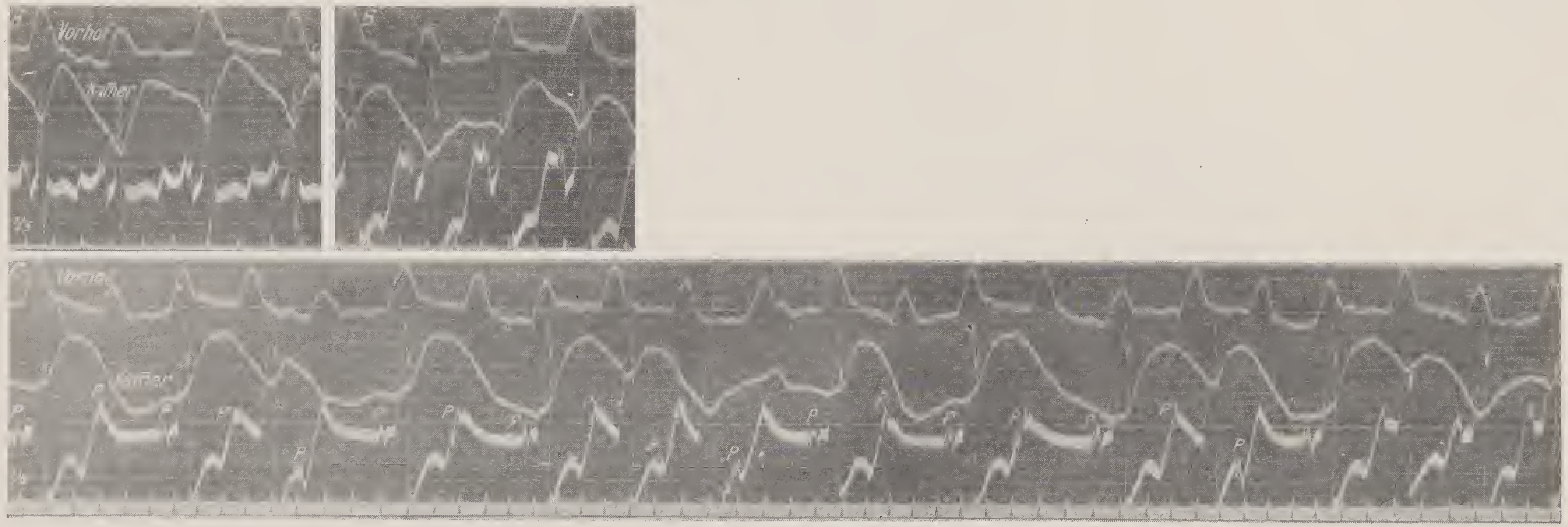

(Aus *Scherf* u. *Shookhoff*, Wien. Arch. f. inn. Med., 11, 425, 1925, Taf. IV.)
A. Sinusrhythmus nach Durchschneidung der Herznerven. B. Dkg nach Durchschneidung des linken Schenkels.
C. Erholung nach Druck auf den rechten Schenkel; Periodenbildung.

Fig. 319 ($\times \frac{2}{3}$).

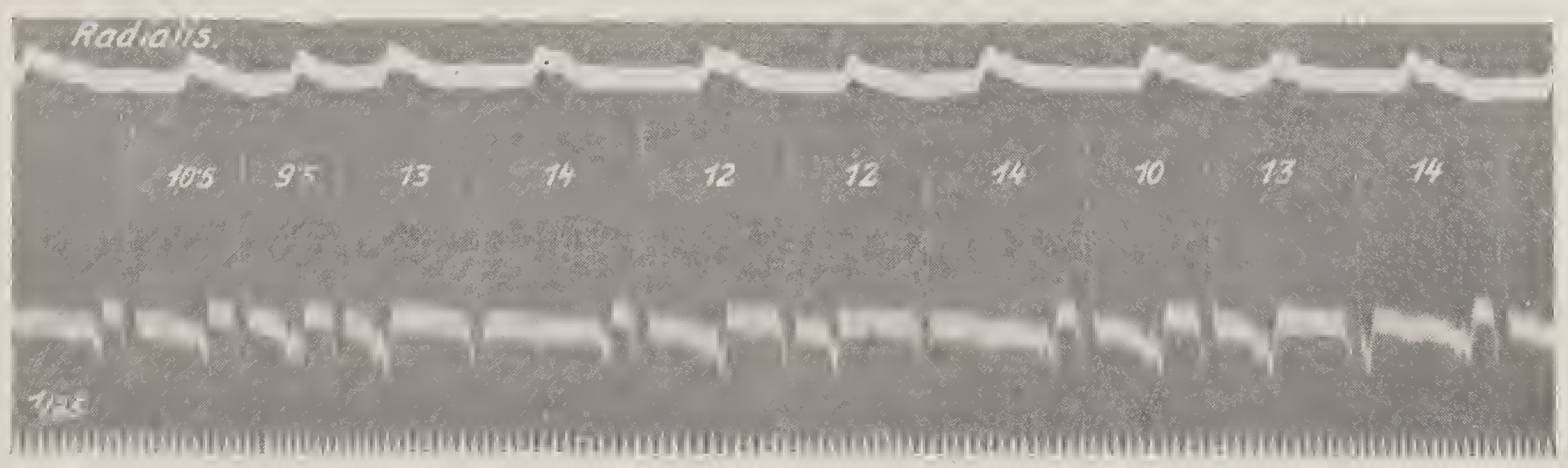

Nämlicher Fall wie Fig. 240, Taf. 102. Typus I des Vs Ausfalles. Jede Periode beginnt mit einer hohen R-Zacke, die dann allmählich kleiner wird,

Fig. 320.

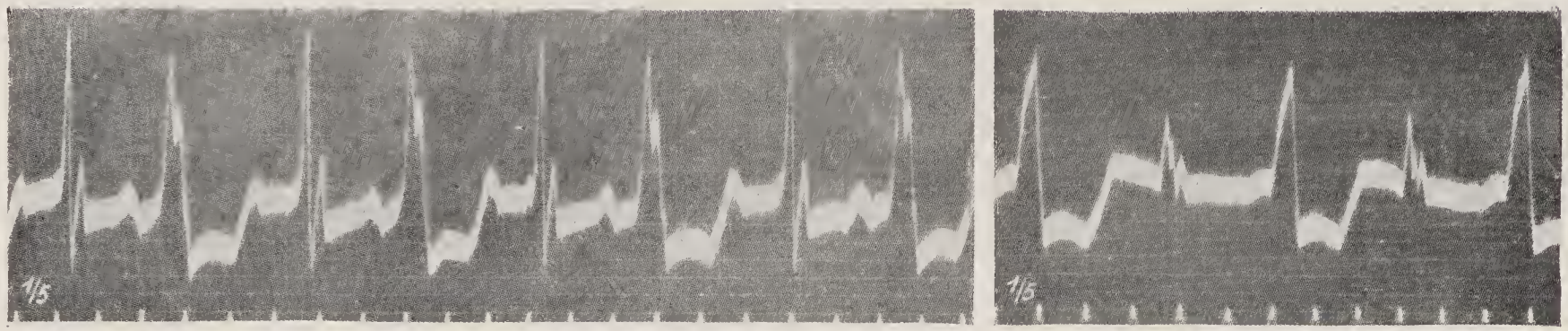

(Aus *Winterberg,* Z. f. d. g. exp. Med., 8, 131, 1919; Ausschnitt aus Fig. 12a u. 12b × 3/4.)

Abl. II links, Abl. I rechts. Nämlicher Fall wie Fig. 250, 256, 290—293. Das Alternieren der beiden Ekg-Formen stellte sich nach 10 Kniebeugen ein.

Fig. 321.

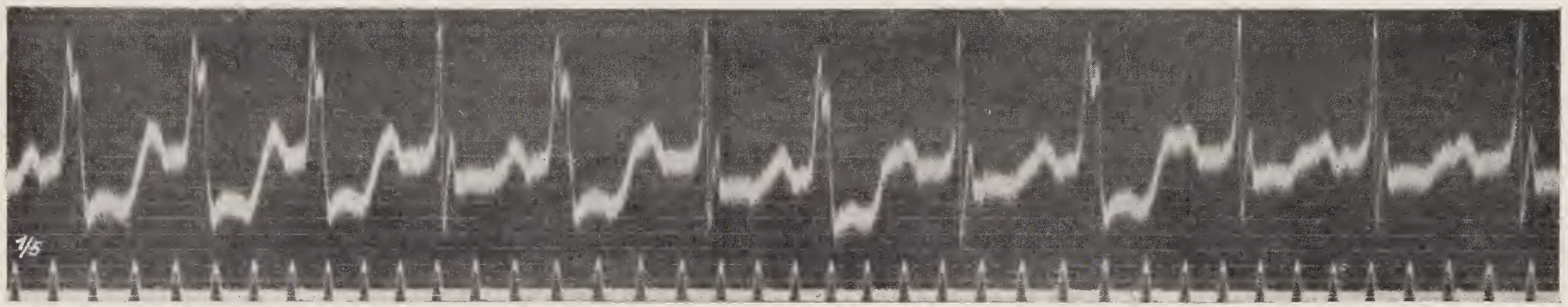

Nämlicher Fall wie Fig. 320. Kurzes Alternieren beim Übergang der einen in die andere Ekg-Form im Verlaufe eines Arbeitsversuches.

Fig. 322.

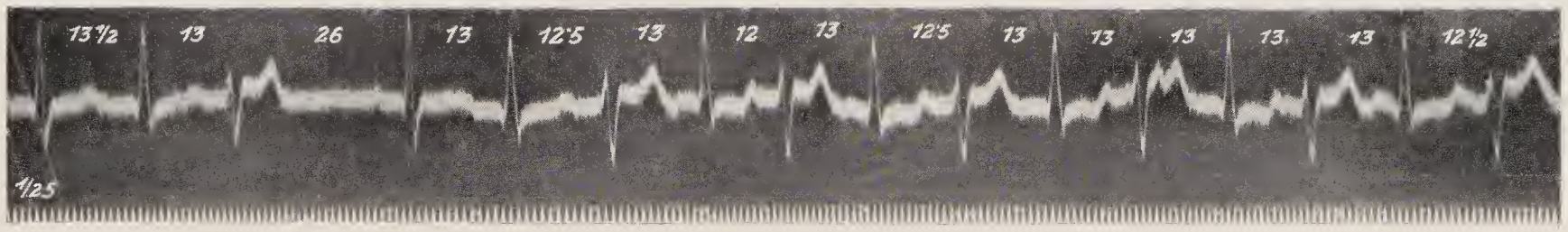

Nämlicher Fall wie Fig. 298—306 und 316. Alternierende Ekg-Formen nach 25 Kniebeugen.

Fig. 323.

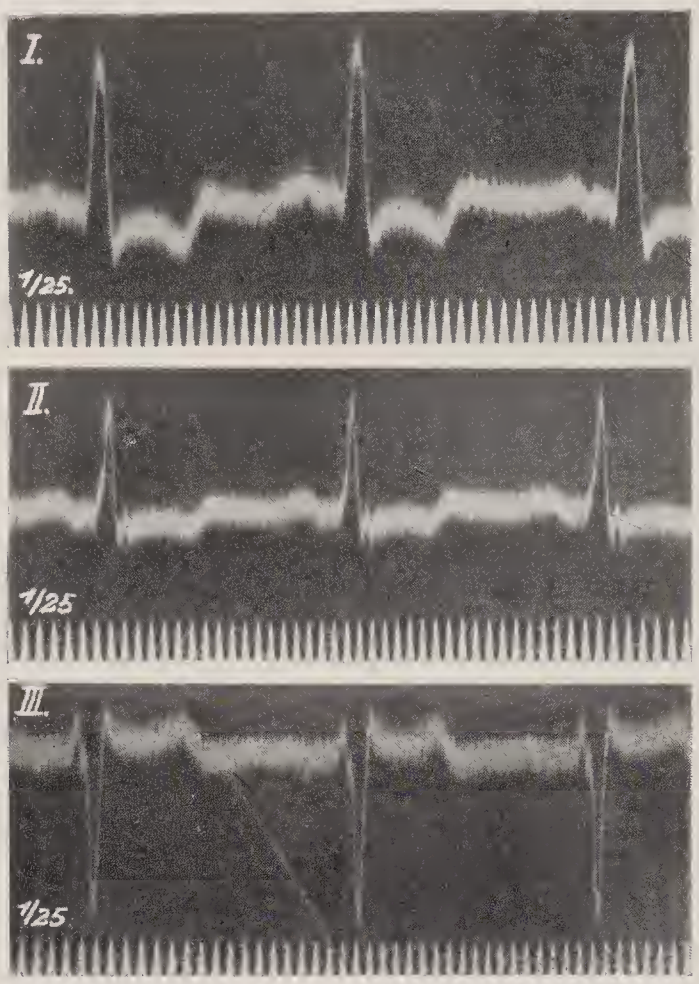

[Fall von Aorteninsuffizienz (Lues).
Angina pectoris.

Fig. 324.

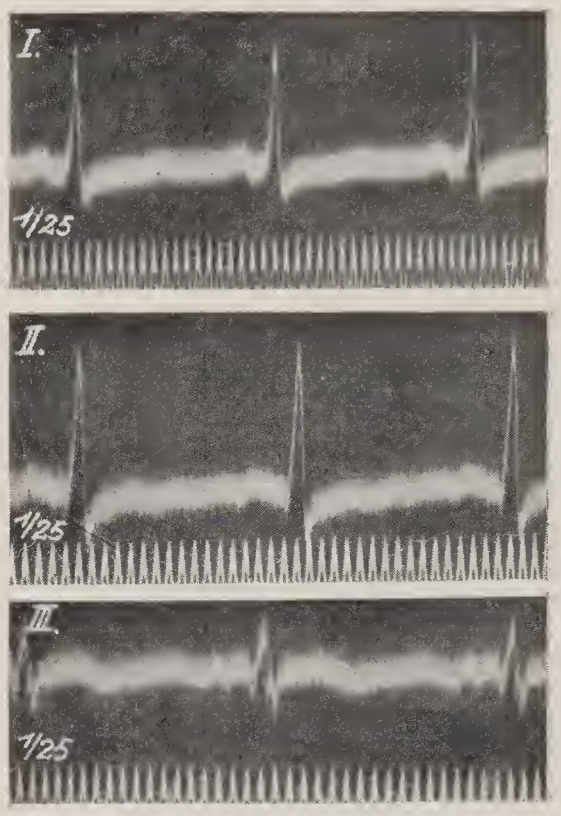

Myodegeneratio. Asthma cardiale.

Fig. 325.

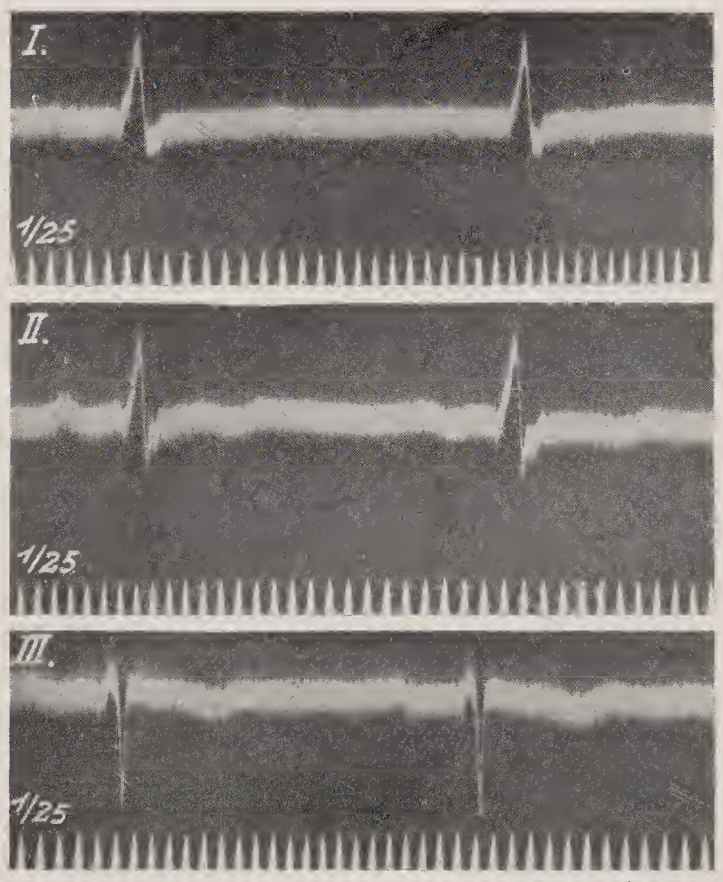

Myodegeneratio.

Fig. 326.

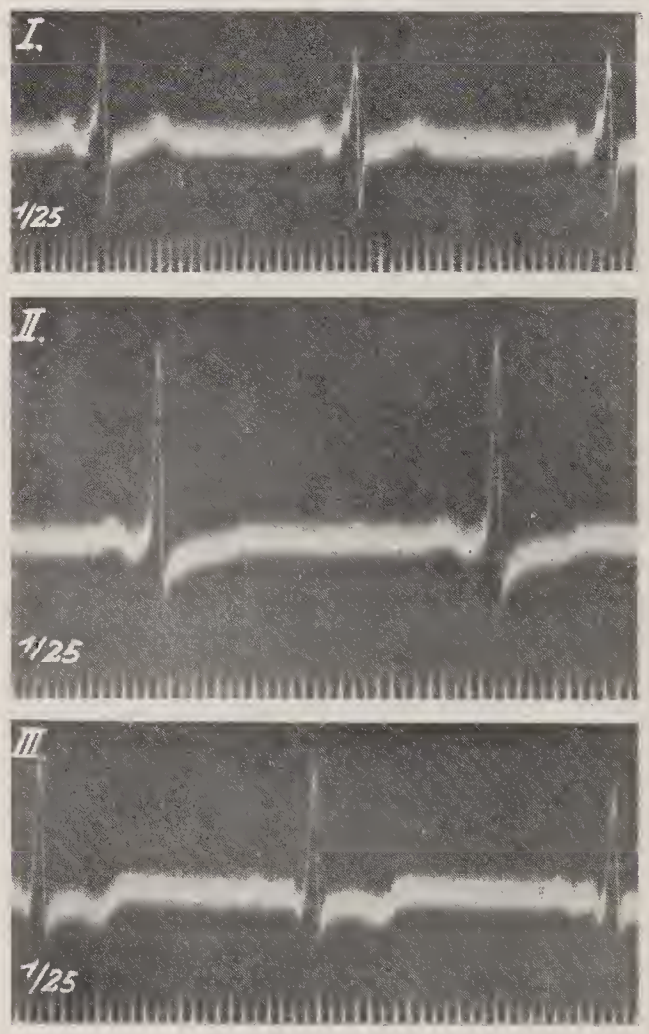

Angina pectoris.

Fig. 327.

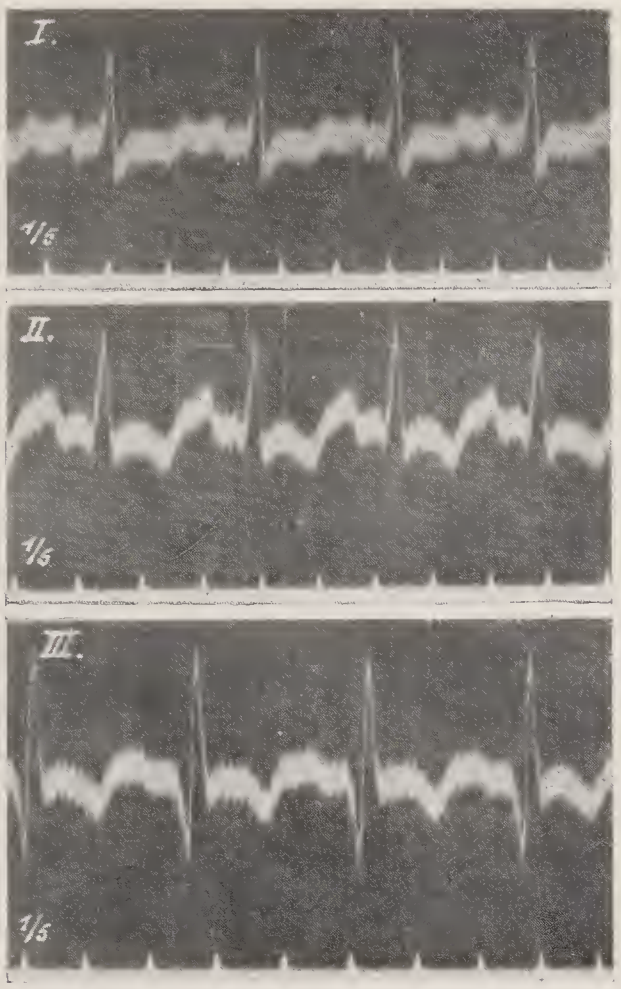

Myodegeneratio.

Fig. 328.

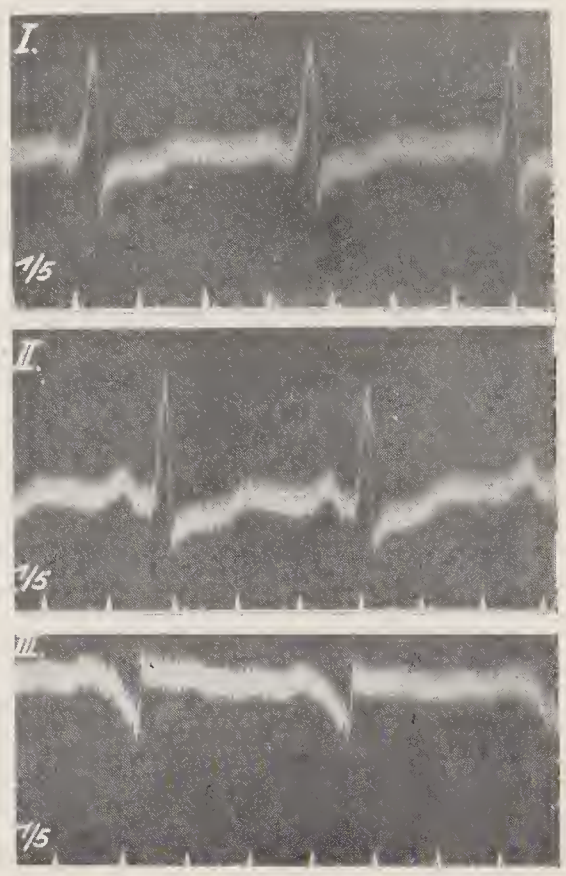

Myodegeneratio.

Fig. 329.

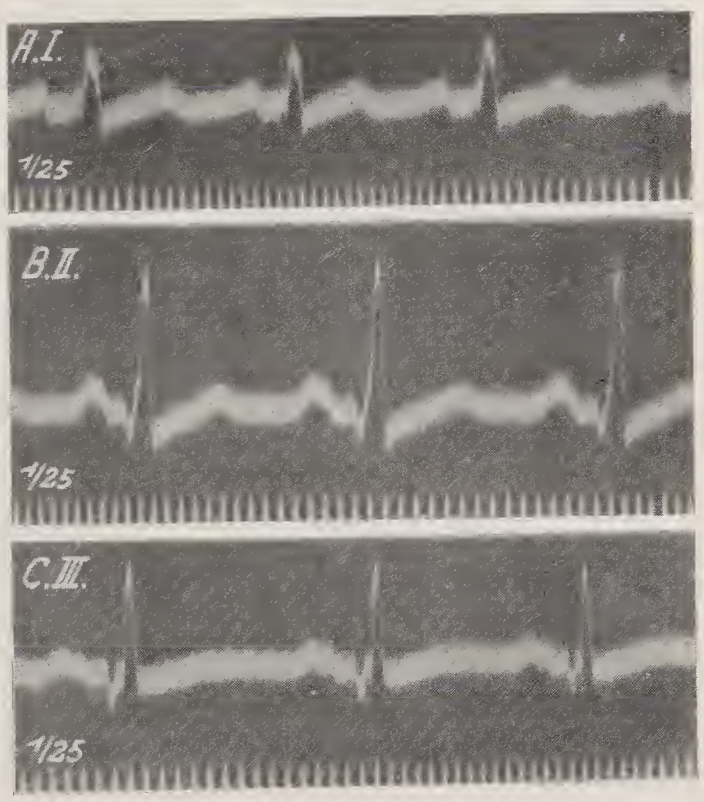

Angina pectoris.

Fig. 330.

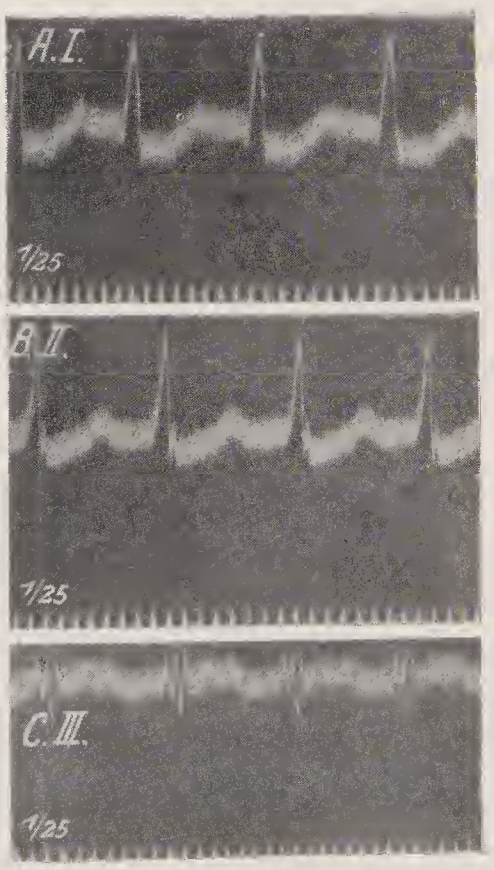

Myodegeneratio.

Fig. 331.



Myodegeneratio.

Fig. 332.

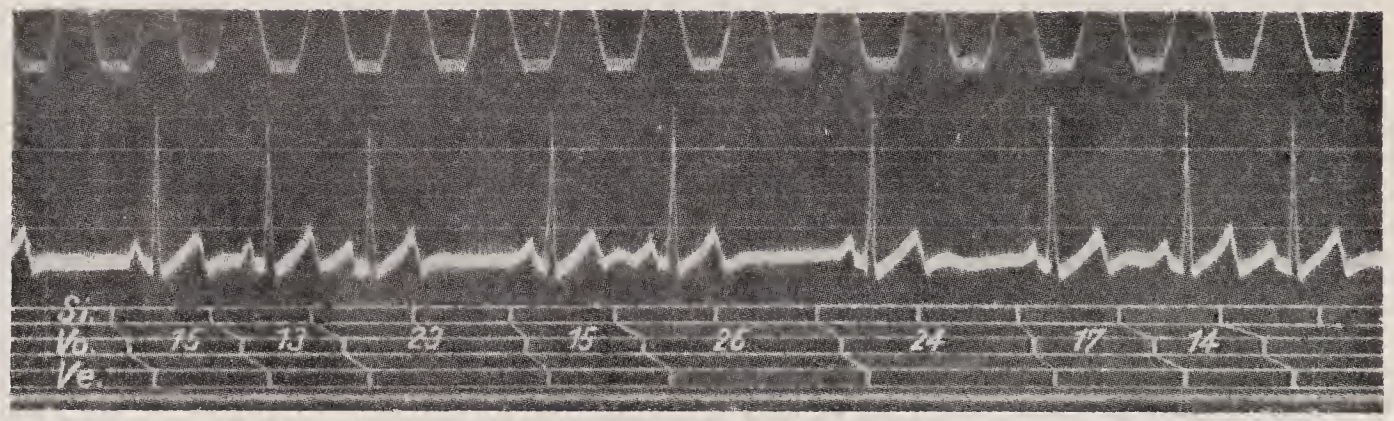

(Aus *Edens,* D. Arch. f. klin. Med., 136, 207, 1921; Fig. 1.)

Ekg eines Patienten mit Sinusblock: Vorhof- und Kammerallorhythmie zeigen den Aufbau der Periodik des Typus I.

Fig. 333.

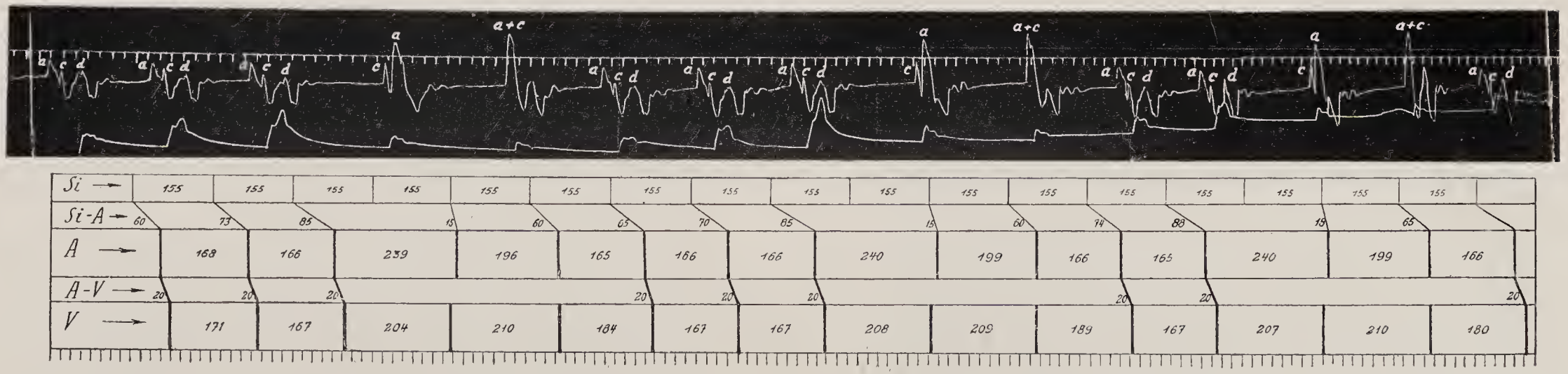

(Beobachtung von *Goteling Vinnis.*)

Regelmäßig gebaute Vorhofallorhythmie. Gruppen von 5 oder 4 Schlägen. Jede Gruppe enthält zwei oder drei kurze und zwei lange Perioden. Kammerescape. Versuch einer Analyse s. Brückenschema.

Fig. 334.

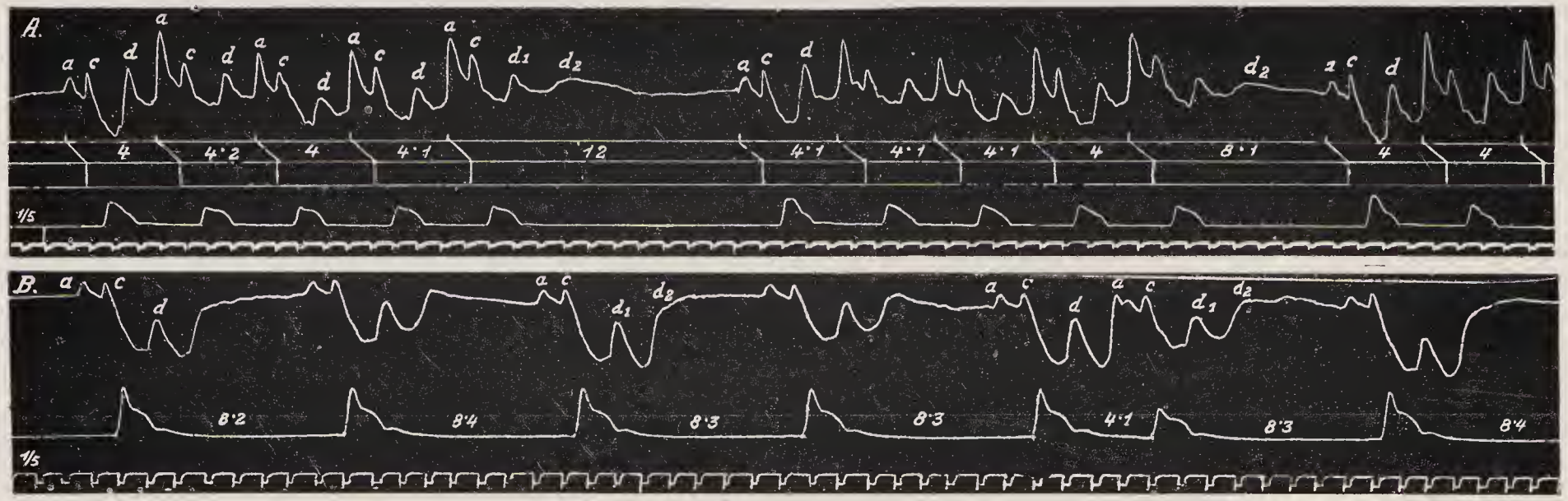

A. Von zwei Pausen unterbrochene, sonst regelmäßige Vorhoftätigkeit. Die Pausen sind drei-, bzw. zweimal länger als die Normalperioden. Sinusblock (3 : 1 und 2 : 1).
B. Bradykardie durch Blokkierung jedes zweiten Sinusreizes.

Fig. 335.

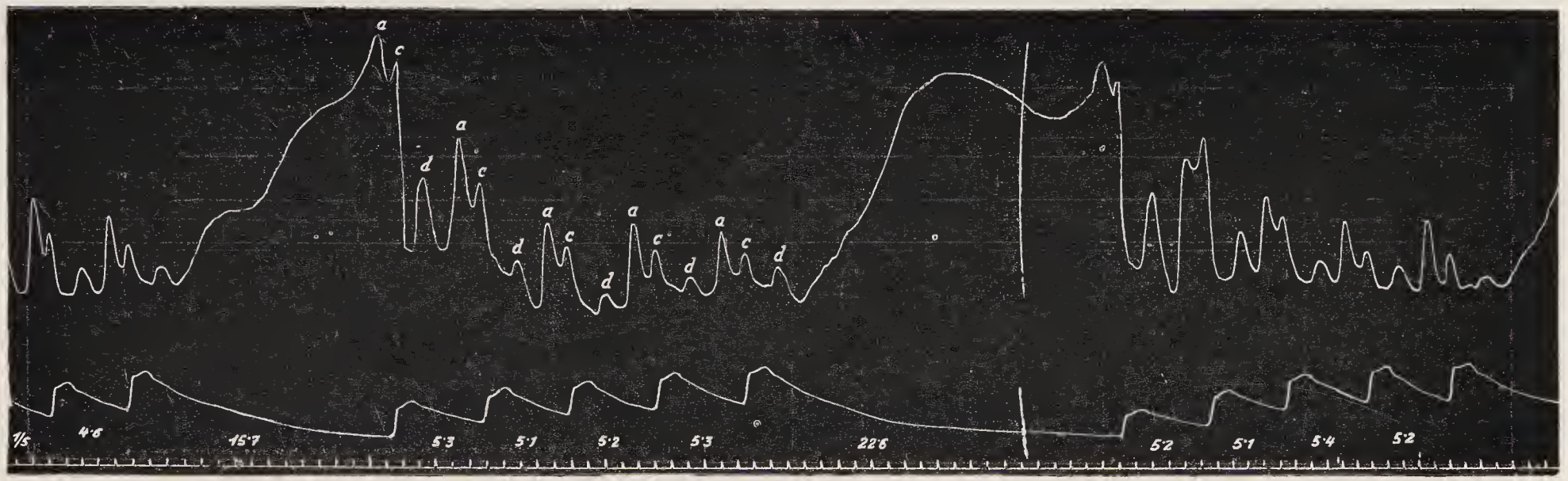

Nämliche Patientin wie Fig. 334. Ausfälle von drei und vier As. Der zweite Ausfall kein einfaches Multiplum der kurzen Perioden.

Fig. 336.

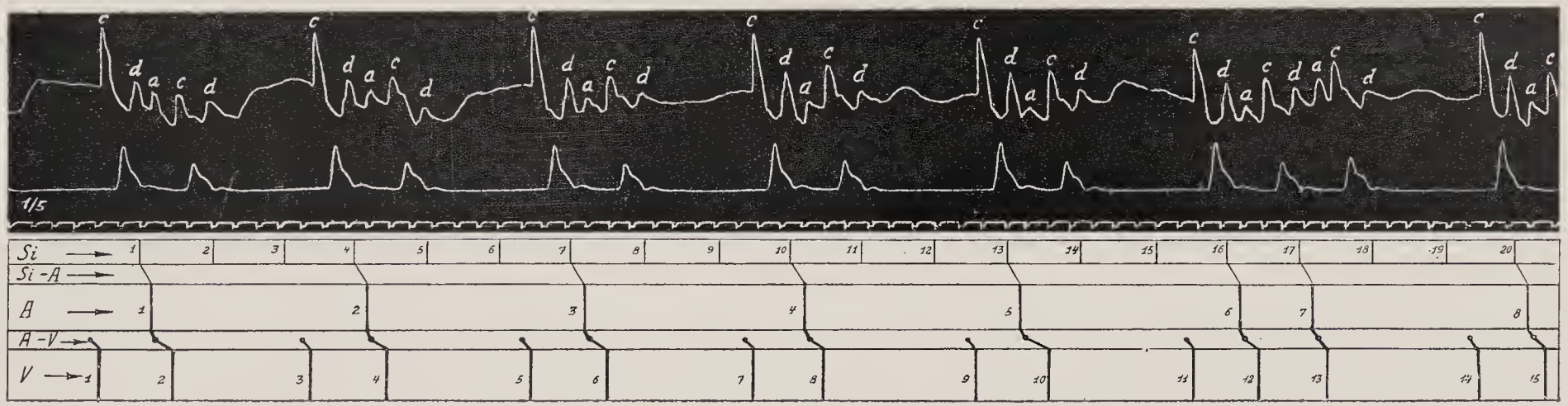

(Nämlicher Fall wie Fig. 334 und 335.) Nur jeder dritte Sinusreiz ist wirksam (Sinusblock 3 : 1). Die Kammer schlägt automatisch. Die automatische Periode ist kürzer als die Periode der wirksamen Sinus-Vorhofreize. Diese verknüpfen den Sinus- mit dem automatischen Rhythmus.

Fig. 337.

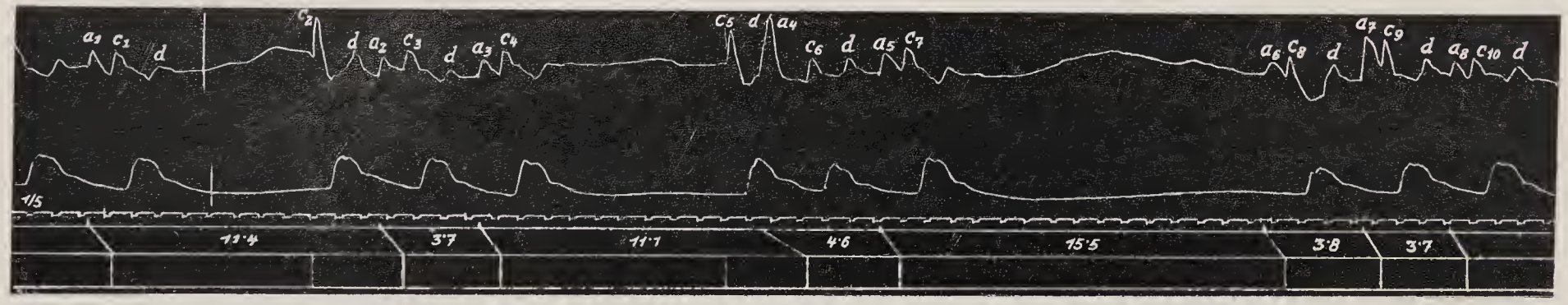

(Nämlicher Fall wie Fig. 334 bis 336.) Escape nach zwei kürzeren und kein escape nach der dritten längeren Pause. Verlängerung des Intervalles a_4—c_6.

Fig. 338 ($\times$ 3/4).

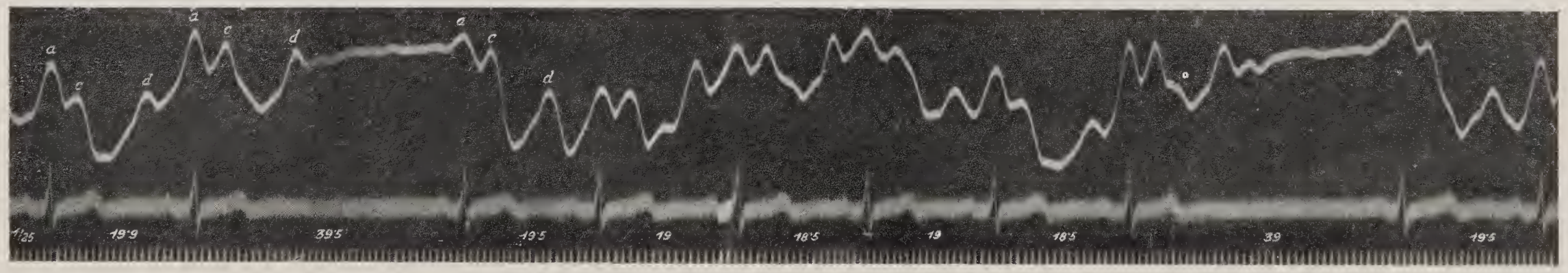

Ekg (Abl. II). Zwei As Ausfälle mit unverkürzter Ausfallsperiode (Typus II).

Fig. 339 ($\times$ 3/4).

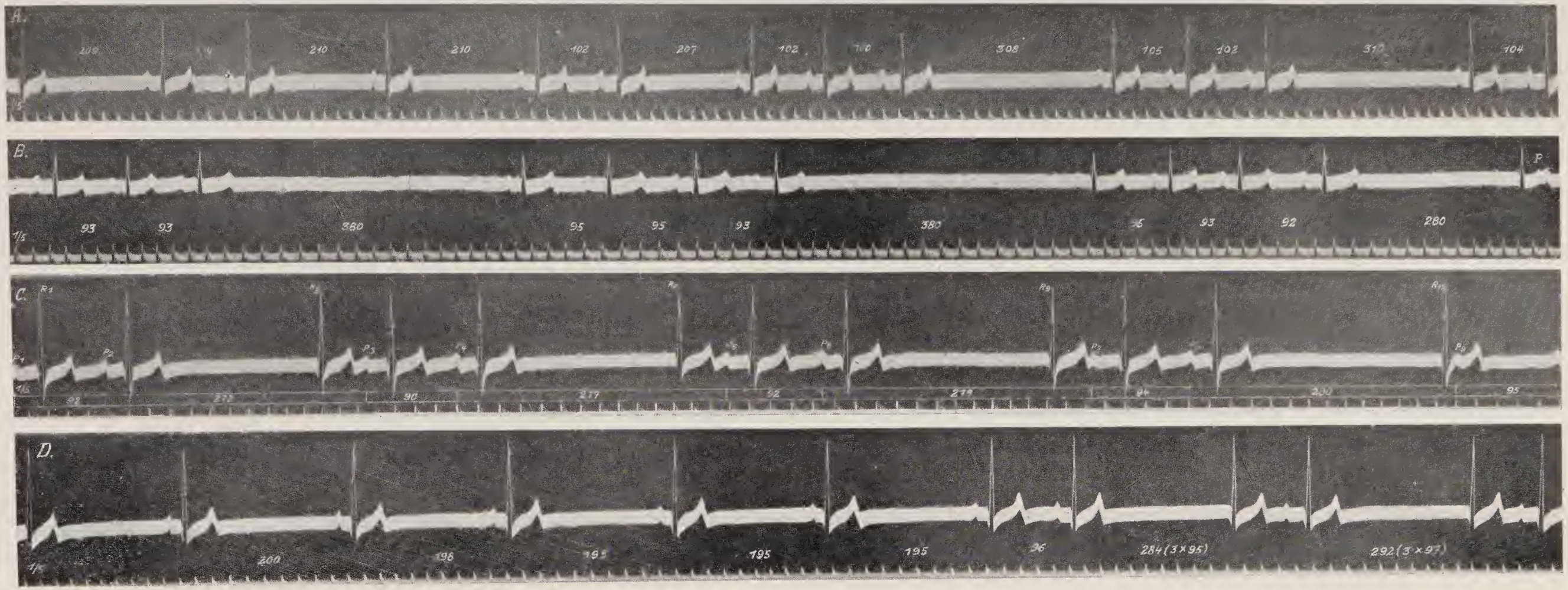

Abl. I. (Nämlicher Fall wie Fig. 334—337.)

A. Ausfälle von ein oder zwei As. B. Ausfälle von vier und drei As. Escape nach dem kürzeren Stillstand. C. 4 : 2 Sinusblock. Regelmäßiges escape in den Pausen.
D. Sinusblock 2 : 1 mit Übergang in 3 : 1 Block mit escape.

Fig. 340.



Fig. 341.

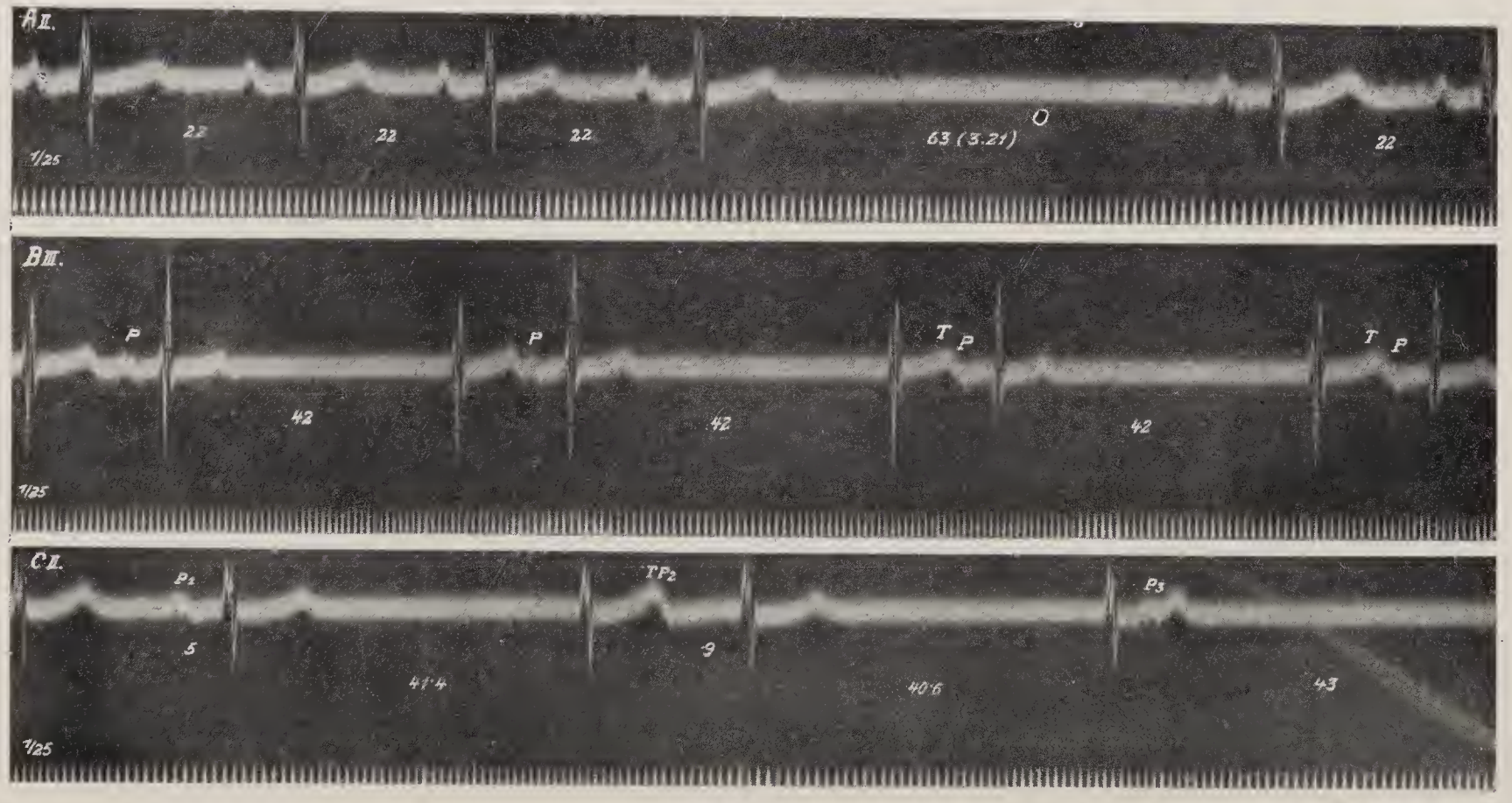

Fig. 340 ($\times$ 3/4). Nämlicher Fall wie Fig. 334—337 und 339.

Ausfall von 5 As. Escape.

Fig. 341 ($\times$ 4/5). Patientin mit Mitralstenose. Sinusblock nach Digitalis.

A. Ausfall von 3 As (Abl. II).

B. 2 : 1 Sinusblock mit regelmäßigem escape in der Ausfallsperiode (Abl. III).

C. Verzögerung der Überleitung von P_2 und Blockierung von P_3 wegen des kurzen Abstandes R-P (Abl. II).

Fig. 342 ($\times$ 3/4).

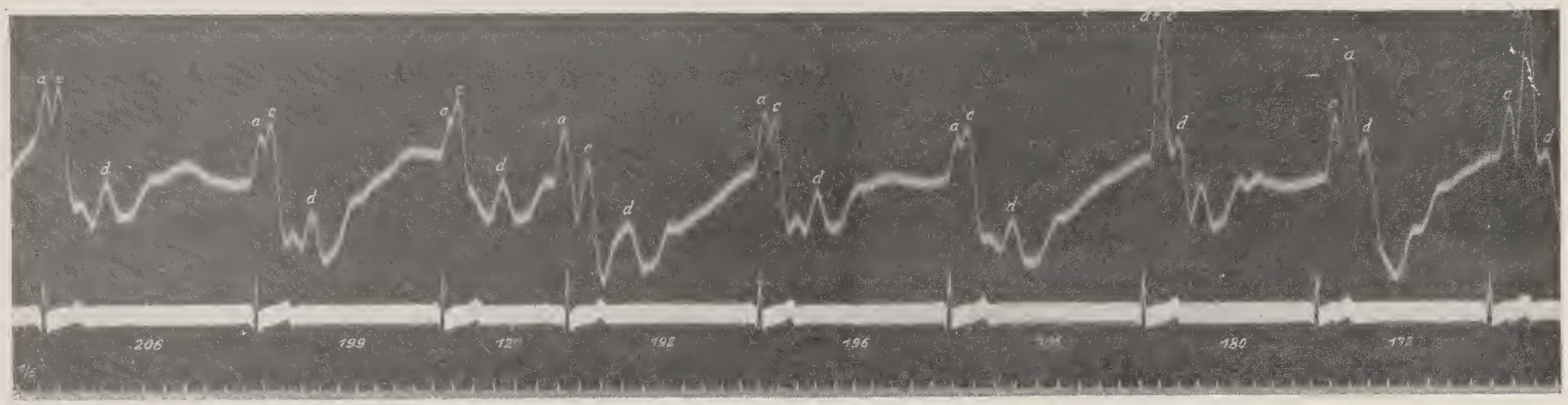

Nämlicher Fall wie Fig. 334—337, 339 u. 340. Sinusblock 2 : 1, häufiges, aber unregelmäßiges escape.

Fig. 343 ($\times$ 4/5).

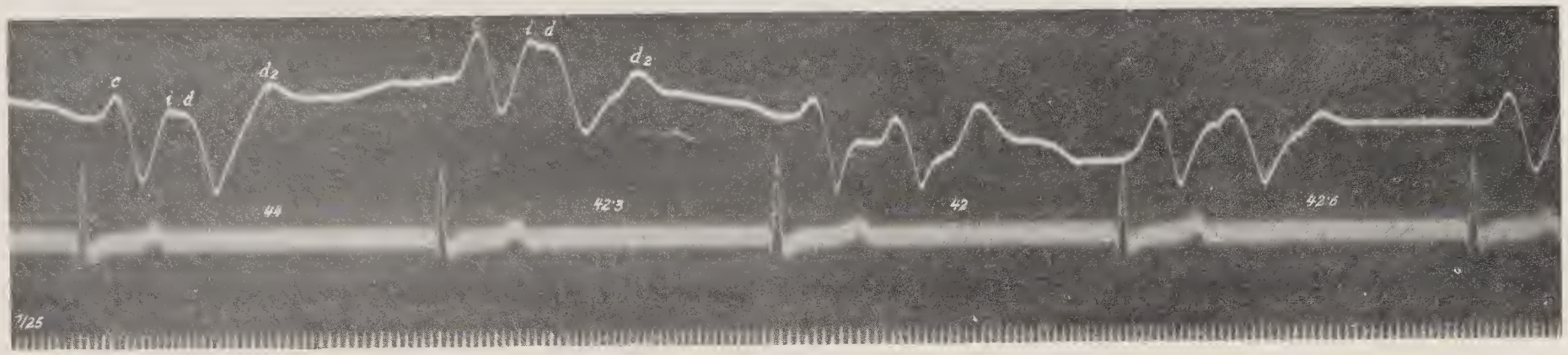

Vorübergehender kompletter Sinusblock. A-V Rhythmus mit Rückwärtsblockierung. (Nämlicher Fall wie Fig. 342.)

Fig. 344 ($\times$ 3/4).



Patient mit gonorrhoischer Gonitis.

A. Kombination von A-V und Sinusblock.

B. Sinusblock 2 : 1 nach intravenöser Atropininjektion.

Fig. 345.

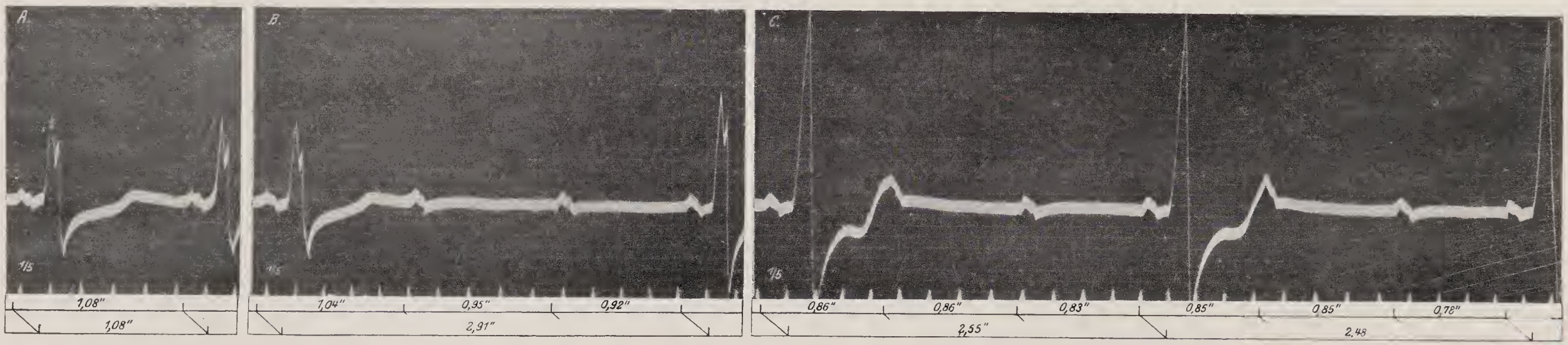

(Aus *Winterberg*, Z. f. d. g. exp. Med., 8, 131, 1919; Taf. VII, Fig. 25 a, b, c und Taf. VIII, Fig. 25 d.)

Nämlicher Fall wie Fig. 290—293, 320 und 321.

Entwicklung eines rudimentären Anfalles von *Adams-Stokes*. Unbehagen, Schwindelgefühl namentlich während der Registrierung von B und C. Formänderung des Kammerkomplexes. Zunahme der Vorhoffrequenz.

Fig. 346.



(Aus *Winterberg*, Z. f. d. g. exp. Med., 8, 131, 1919; Taf. VIII, Fig. 26a, b.) Nämlicher Fall wie Fig. 345.

A. Kurz vor dem Anfall. B. Entwicklung eines Anfalles mit leichter Trübung des Bewußtseins. Zunahme der Vorhoffrequenz wie in Fig. 345.

Fig. 347 ($\times$ 2/3).

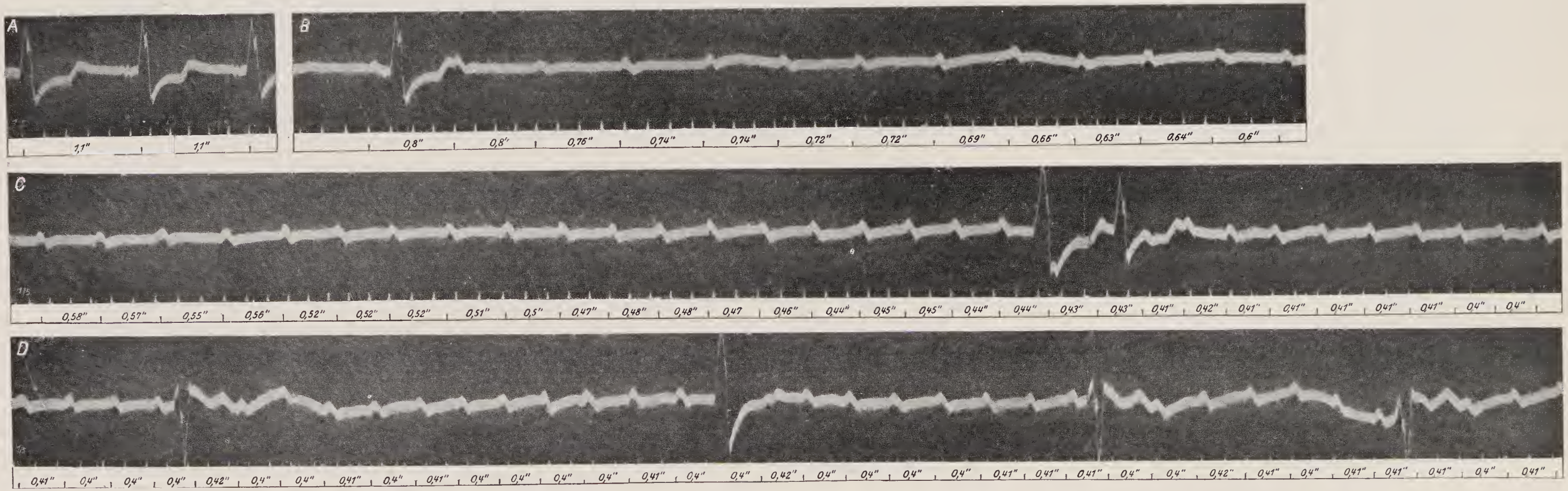

(Aus *Winterberg*, Z. f. d. g. exp. Med., 8, 131, 1909; Taf. VIII, Fig. 27a, b, c und Taf. IX, Fig. 27d.) Nämlicher Fall wie Fig. 345 und 346.

Schwerer *Adams-Stokes*scher Anfall mit vollständiger Bewußtlosigkeit.

A. Wenige Sekunden vor dem Anfall. B, C, D. Fortlaufende Kurvenstücke, den Anfall bis zum Eintritt von Krämpfen darstellend. Die Registrierung von B begann sogleich nach der Beobachtung der ersten Vs Ausfälle. Zunehmende Beschleunigung der Vorhoffrequenz.

Fig. 348.

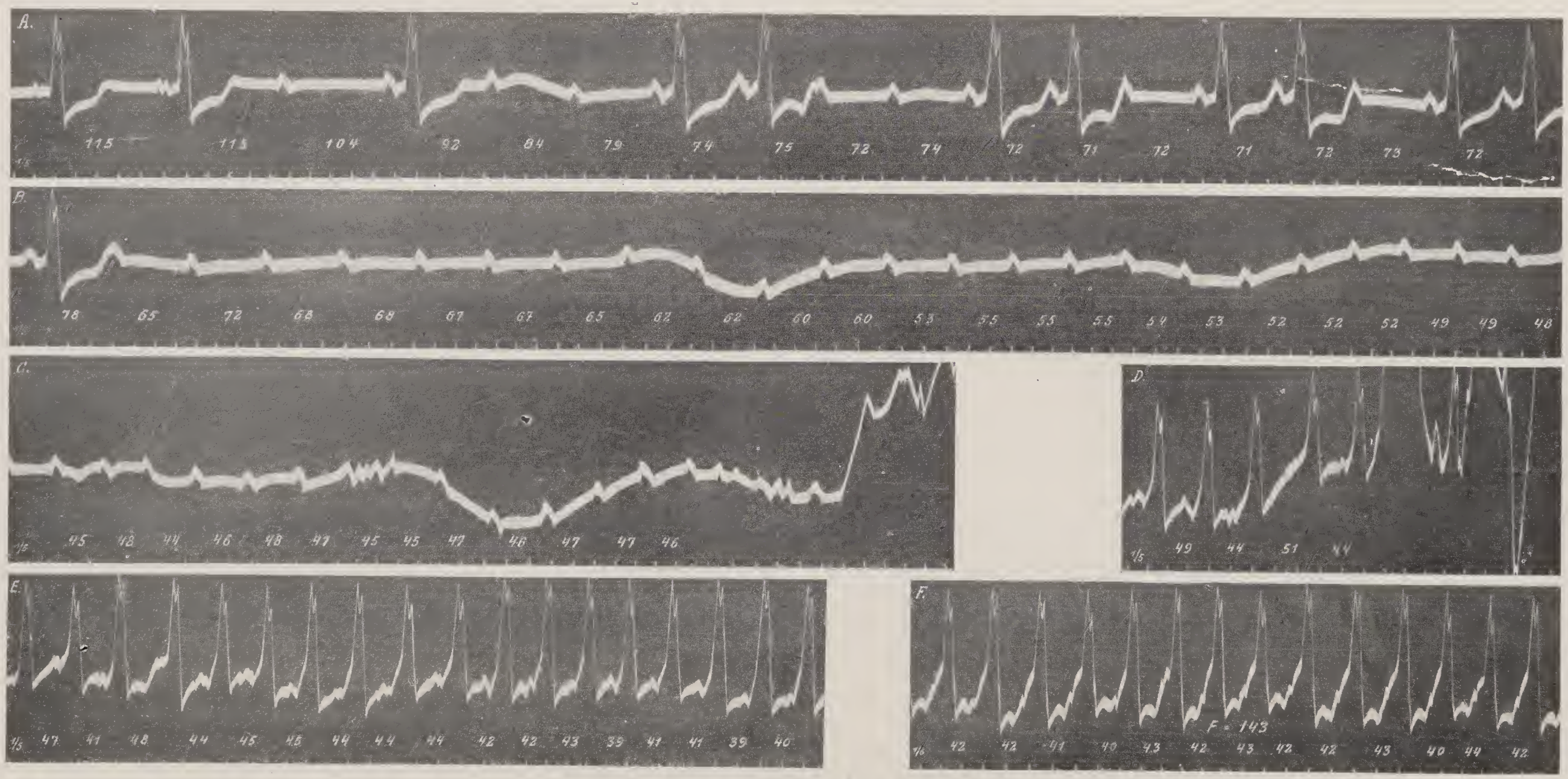

Nämlicher Fall wie Fig. 345—347.

A. Schwerer Anfall aus voller Überleitung mit Steigerung der Vorhoffrequenz und Vs Ausfällen beginnend. B und C. Vollständiger bis zum Eintritt heftiger Krämpfe (23 Sek.) registrierter Kammerstillstand. D. Tachykardie nach Wiederbeginn der Kammertätigkeit. Eintritt von Erbrechen, Harn- und Kotabgang. E und F. Postparoxysmale Tachykardie.

Fig. 349.

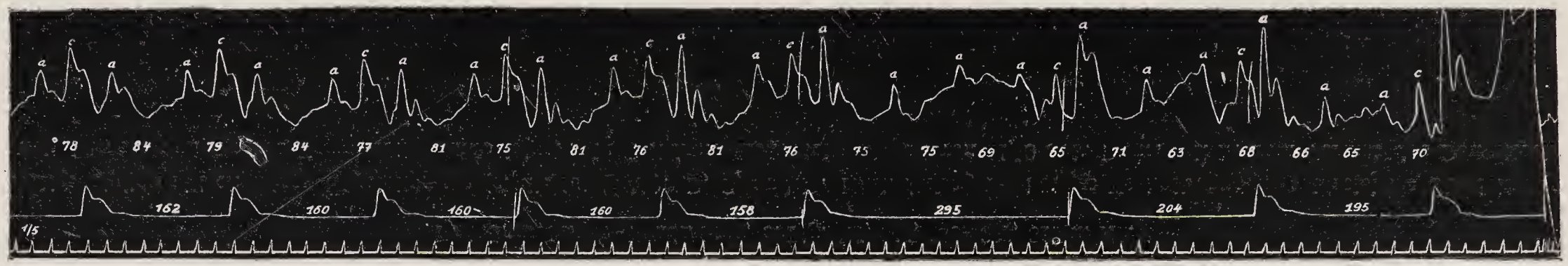

Radialis- und Jugularispuls. Partieller Block (2 : 1) geht bei Steigerung der Vorhoffrequenz in 4 : 1 und 3 : 1 Block über.

Fig. 350 (×⅔).



Nämlicher Fall wie Fig. 349.

A. 2 : 1 Block geht bei spontaner Steigerung der Vorhoffrequenz in 4 : 1 und 3 : 1 Block über. B. 2 : 1 Block; in C nach Stellung einer Rechenaufgabe (Marke im Beginn von C) sofort unter Vorhofbeschleunigung 3 : 1 Block und kurzer *Adams-Stokes*scher Anfall.

Fig. 351 ($\times$ 1/2).

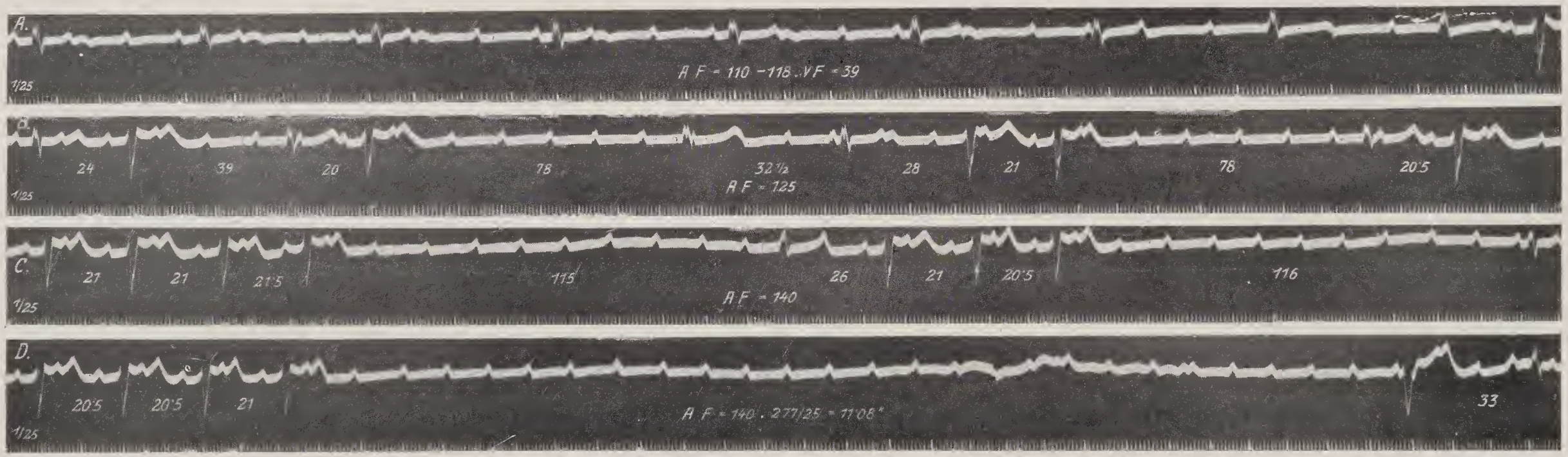

Fall *Grassberger-Winterberg,* s. Fig. 245, 247, 298—306, 316 u. 322.

A. Dissoziation mit einzelnen Überleitungen (s. die letzte Vs). B, C, und D. Nach Aufregung höhere Vorhoffrequenz, zahlreichere Überleitungen, denen kürzere und längere Kammerstillstände folgen. In C *Adams-Stokes*scher Anfall von 11,08 Sek. Dauer mit kurzem Verlust des Bewußtseins.



Fig. 352 ($\times$ 1/2).

(Aus der Hochschule für Tierarzneikunde in Wien, Prof. *Wirth*.)

Ekg eines Pferdes (Abl. Vorderbrust—Unterbrust nach *Nörr*) mit *Adams-Stokes*schen Anfällen und dauernd periodischer Herztätigkeit. Nach jeder Pause beginnt die Herztätigkeit mit einer automatischen Kontraktion, auf die eine Reihe frequenterer Kammerkontraktionen (E S?) folgt. In B ein Kammerstillstand von 18,4 Sek., der gerade noch ohne Bewußtseinsverlust vertragen wird.

Fig. 353.



Atmung und Radialispuls. Zeit in Sek. *Cheyne-Stokes*sches Atmen und *Adams-Stokes*sche Anfälle. Am Ende eines jeden längeren Atemstillstandes oder im Beginne der Hyperpnoe (Fig. 354) Herzstillstand, Ohnmacht und Krämpfe. Zeit in Sek.

Fig. 354.

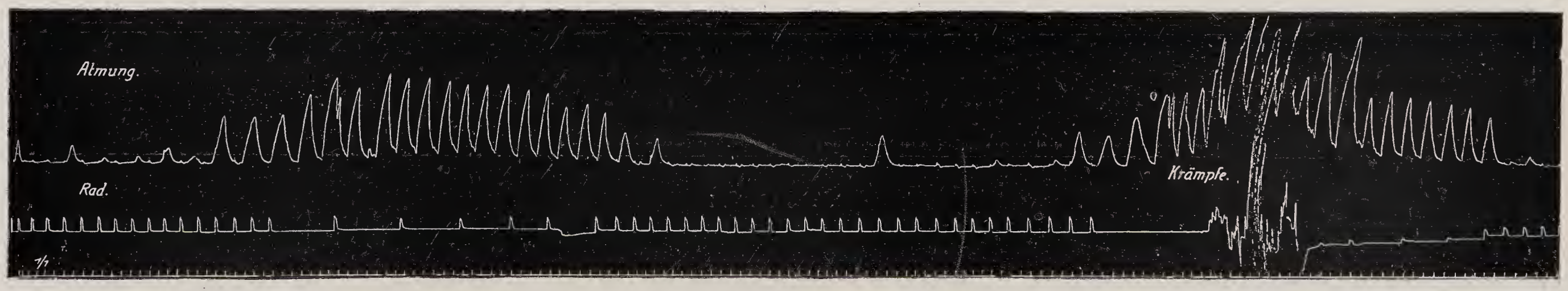

Nämlicher Fall wie Fig. 353. Nach einem kurzen und unvollständigen Atemstillstand (Anfang der Kurve) nur Pulsverlangsamung, nach der zweiten lang dauernden Apnoe schwerer *Adams-Stokes*scher Anfall mit heftigen Krämpfen. Zeit in Sek.

Fig. 355.

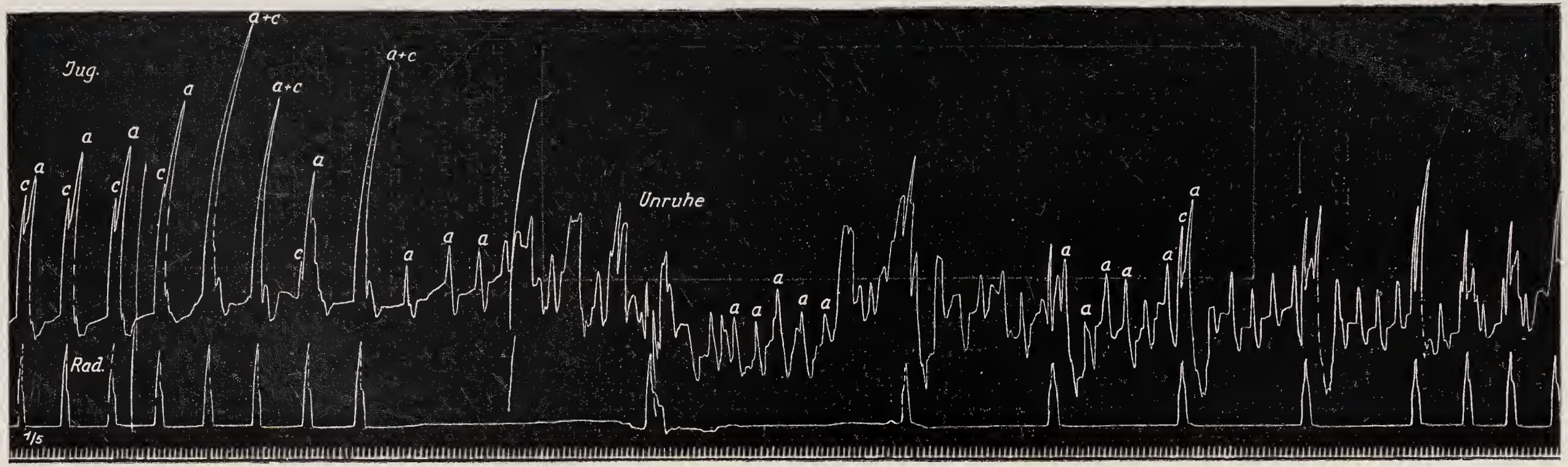

Fig. 355. Nämlicher Fall wie Fig. 353 und 354. Jugularis und Radialispuls. Zeit in 1/5 Sek. Es besteht Dissoziation: Stillstand und Verlangsamung der Kammer nach einer längeren Atempause. (Die Mitregistrierung der Atmung gelang nicht.) Die Vorhoffrequenz nimmt während des Kammerstillstandes etwas zu.

Fig. 356.

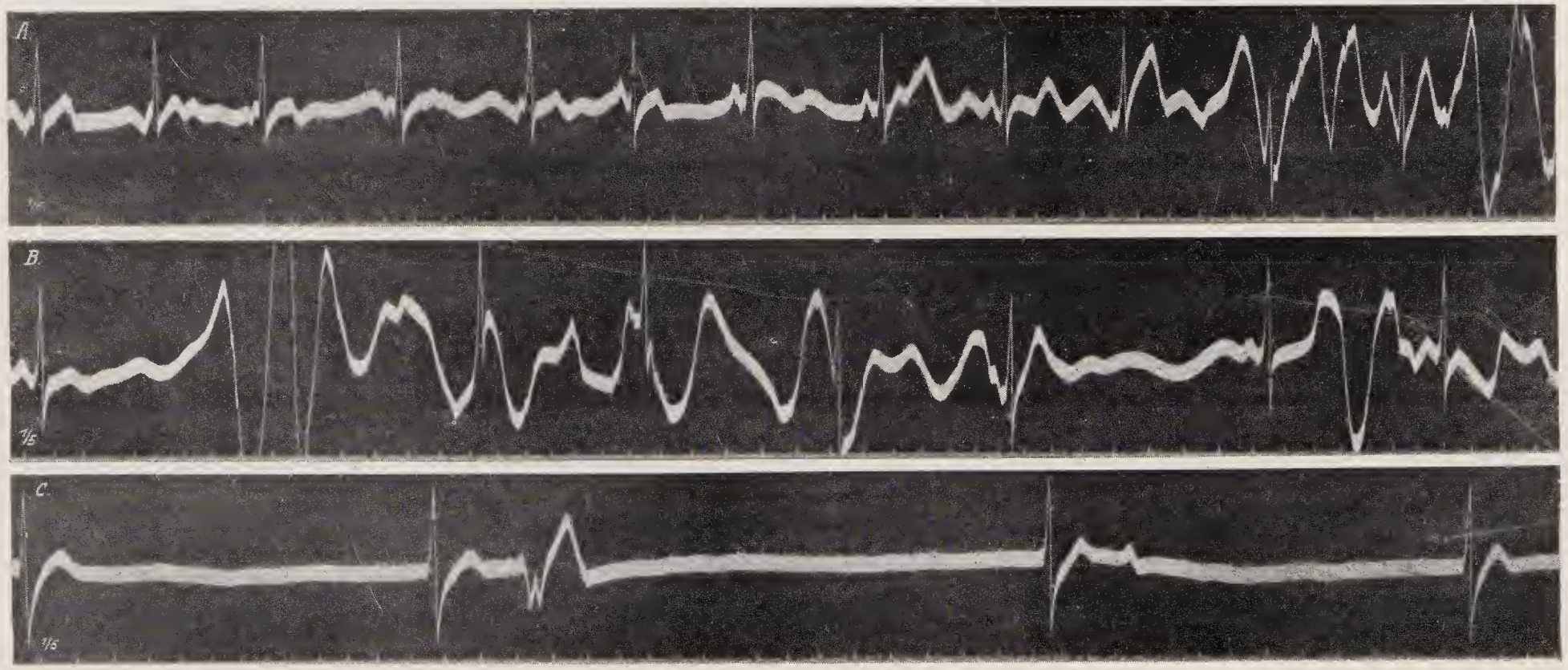

Fig. 356. Fall von *Kahler*. (W. Arch. f. inn. Med., 7, 207, 1923; Fig. 2.) Patientin mit Lues cerebri. Verzeichnung eines Anfalles von Ohnmacht und Krämpfen (A und B) mit folgender starker Pulsverlangsamung (C).

Fig. 357.

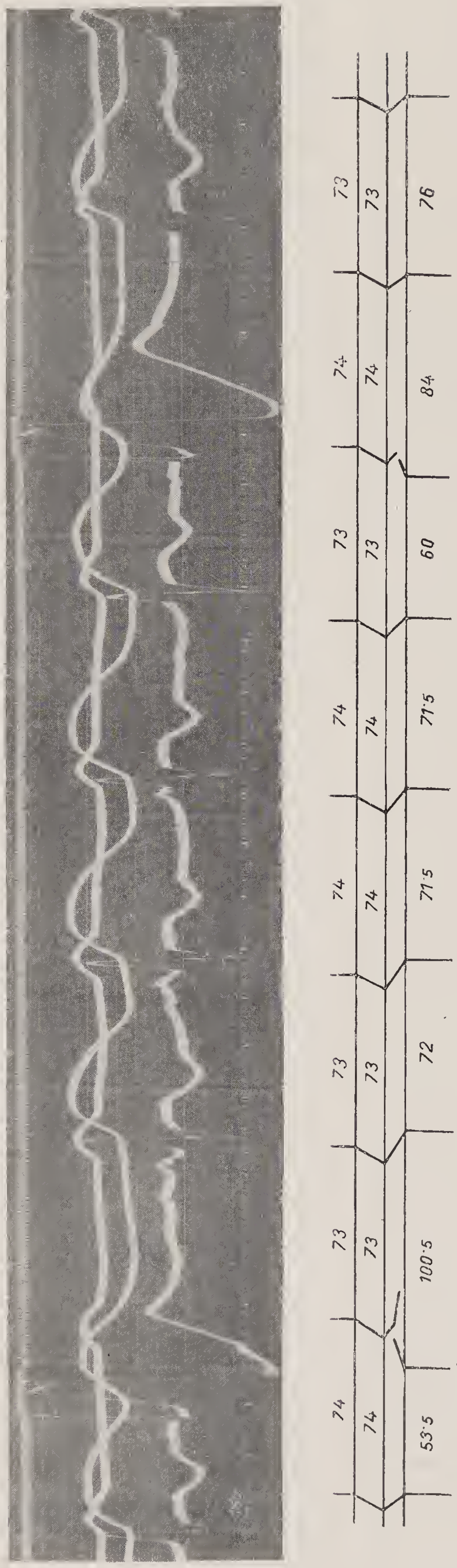

(Aus *Scherf* u. *Shookhoff,* Wien. Arch. f. inn. Med., 10, 97, 1925; Taf. V, Fig. 3 ($\times \frac{3}{4}$).

Suspensionskurven vom r. Vorhof und r. Kammer (Hund). A-V Rhythmus. Nach der ersten K E S geht die As der Vs voran (Hervortreten von P), weil die Knoten-Kammerleitung verlangsamt ist. Die Verlangsamung ist die Folge der kurz vorangegangenen Doppelbeanspruchung jenes Teiles der Knoten-Kammerbahn, der 1. rückläufig von der E S und 2. rechtläufig von dem kammerwärts blockierten Knotenimpuls benützt wurde (s. Diagramm). Nach der zweiten E S tritt P nicht hervor; die Leitungsstörung fehlt, weil die E S weniger vorzeitig ist und die von ihr rückläufig beanspruchte Bahn beim Eintreffen des Knotenreizes noch nicht leitungsfähig ist.

Fig. 358.

⟶



(Aus *Winterberg,* Studien über Herzflimmern. *Pflüg.* Arch., 117, 223, 1907, I. Fig. 4, Tab. X.)

Farad. Reizung des r. Vorhofes durch 3 Sek. Vhffl, Arrhythmie der Kammer, Blutdruckabfall. Das Flimmern überdauert den Reiz. Zeit in $^{1}/_{1}$ Sek.

Fig. 359.

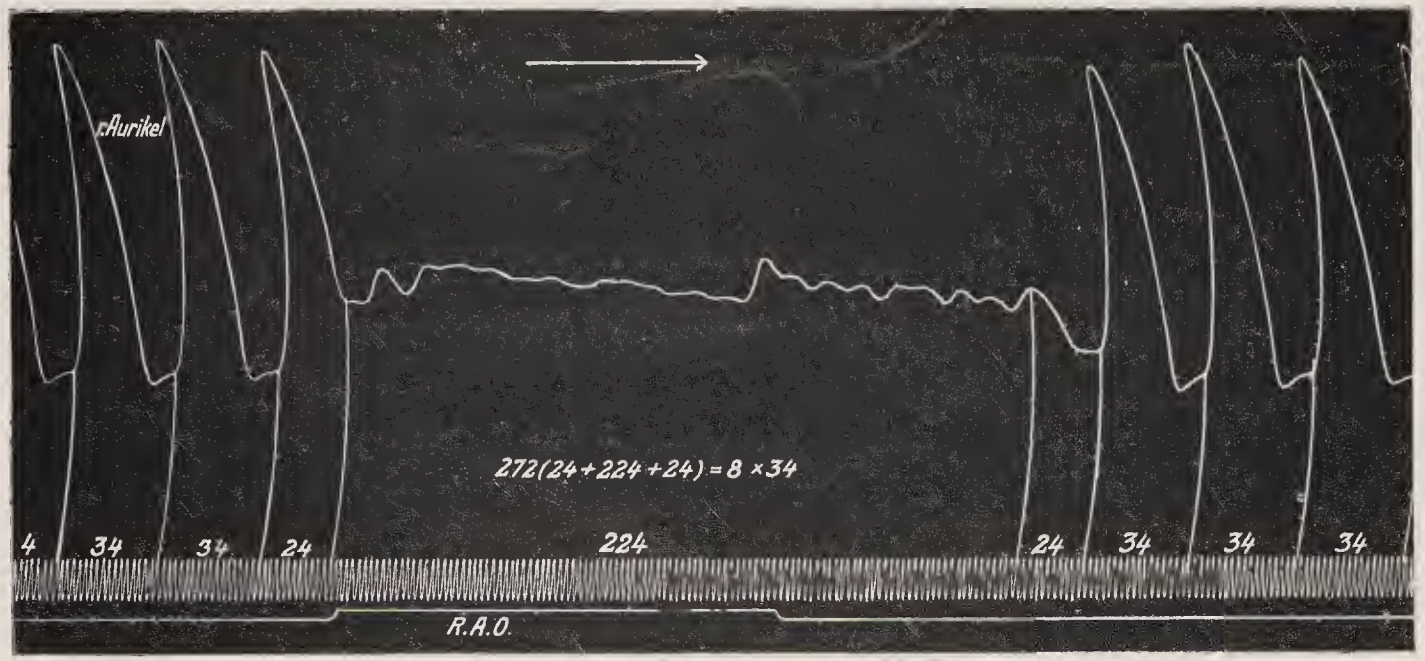

(Aus *Winterberg,* Studien über Herzflimmern. *Pflüg.,* 128, 471, 1909, III. Fig. 2.)
Vorhofflimmern bei mittlerer Kontraktionsstellung. Vollständige Erschlaffung (postundulatorische Pause) unmittelbar vor Wiedereintritt der regelmäßigen Vorhoftätigkeit. Erhaltung der physiologischen Reizperiode. Zeit in $^1/_{50}$ Sek.

Fig. 360.



Kardiogramm bei Vhffl mit tiefem Sitz der Anspannungszacke, die eine a-Welle vortäuscht.

Fig. 361.

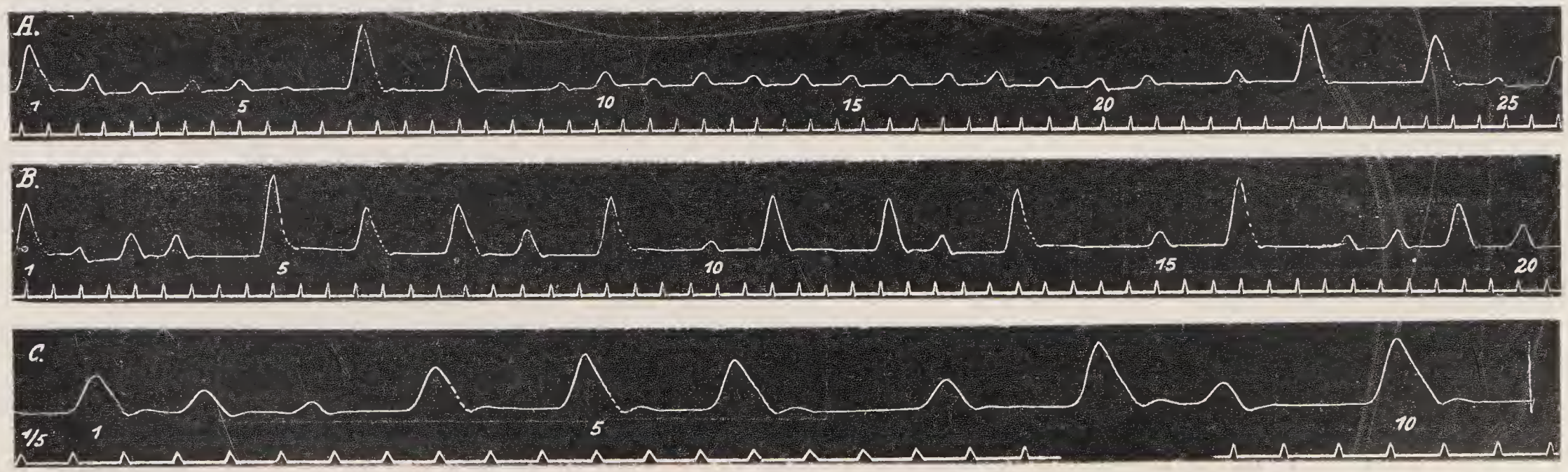

Arrhythmische und hochgradig inäquale Radialispulse bei Vhffl. Die Größe der Pulse zeigt keine gesetzmäßige Abhängigkeit von der Stärke des vorangehenden Pulses und der Länge der Diastole.

Fig. 362.

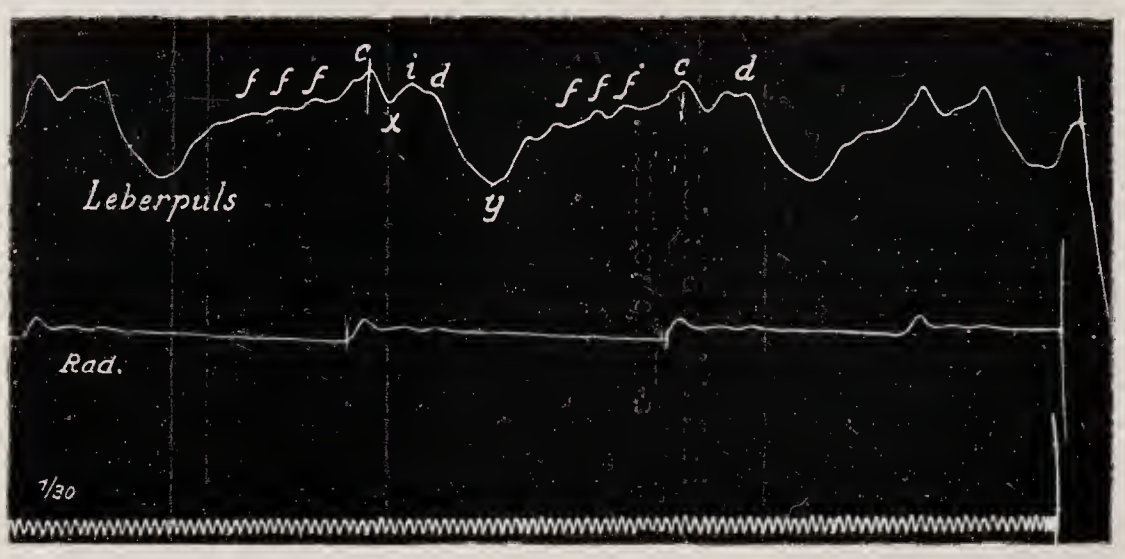

Flimmerwellen im Leberpuls bei einem Falle von Mitralinsuffizienz und -stenose.

Fig. 363.

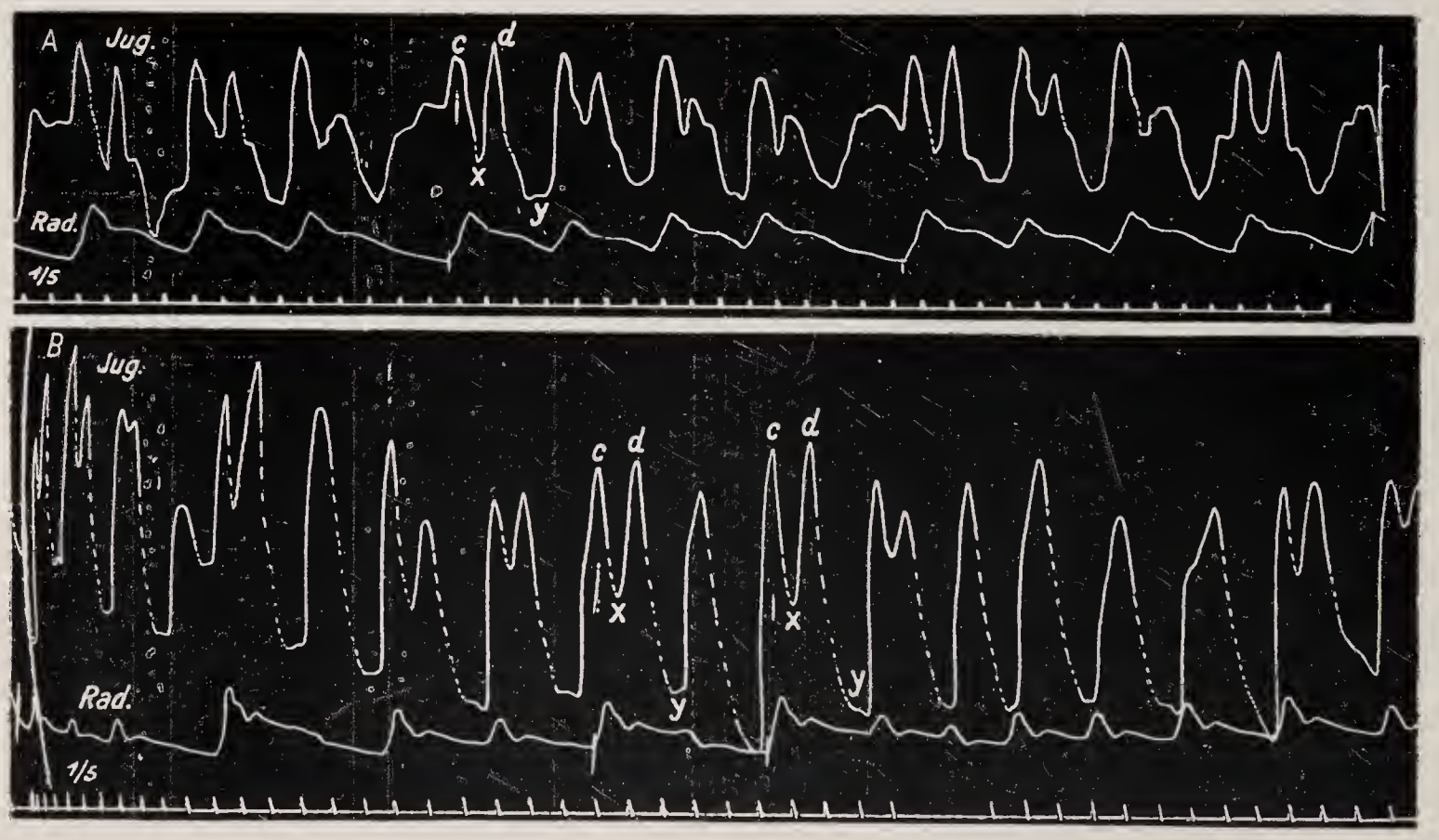

Jugularis- und Radialispuls von zwei Patienten mit Vhffl. In A ist der systolische Kollaps überall deutlich. In B ist x nur bei den kräftigen Pulsen gut entwickelt, sonst rudimentär oder fehlend. y ist in beiden Fällen immer tiefer als x.

Fig. 364.

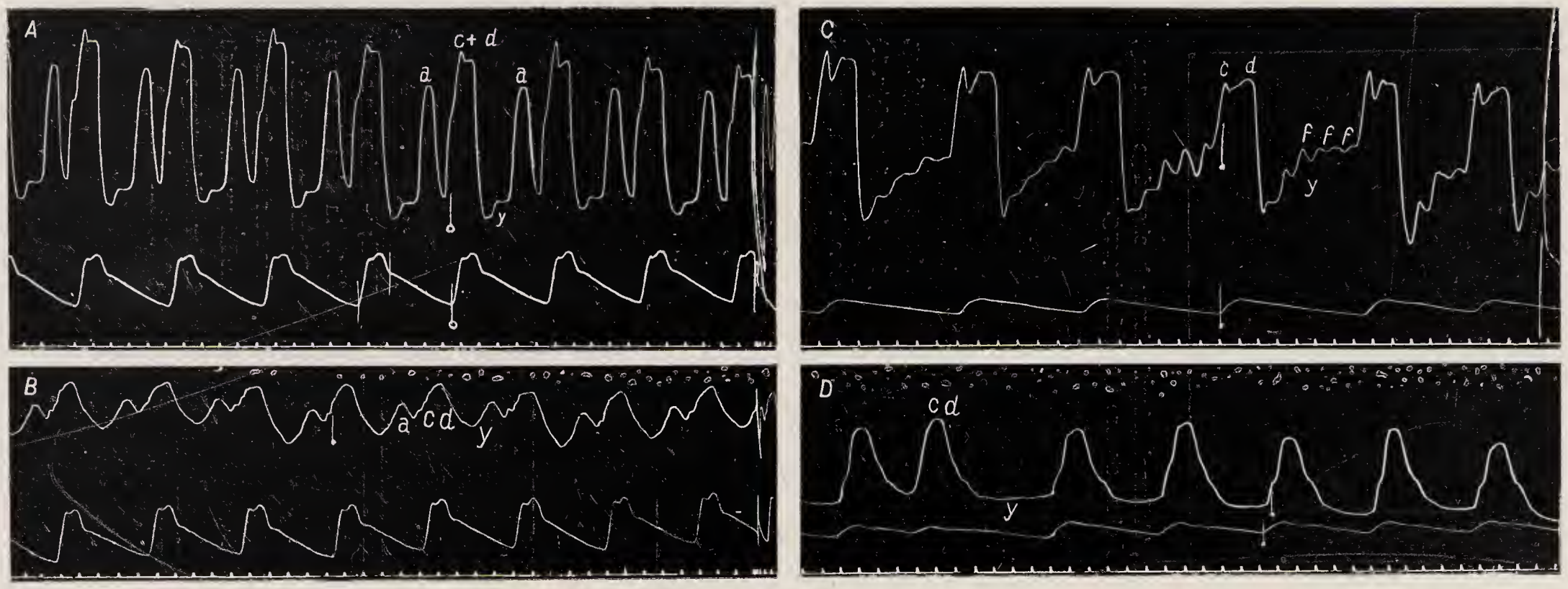

A, C. Jugularis- und Radialispuls. B, D. Lebervenen- und Radialispuls. Mitralstenose und Trikuspidalinsuffizienz. A, B bei regelmäßigem Puls, C, D nach Eintritt von Vhffl. Sowohl im Jugularis- (A) wie im Leberpuls (B) ist eine deutliche Vorhofwelle (a) sichtbar; x fehlt vollständig; c und d verschmolzen. Reiner positiver Venenpuls. In C und D bei unregelmäßigem Puls fehlt a ebenfalls sowohl im Hals- (C) wie im Lebervenenpulse (D). Gut ausgeprägte Flimmerwellen (f) in C. Durch Vhffl. komplizierter positiver Venenpuls.

Fig. 365.

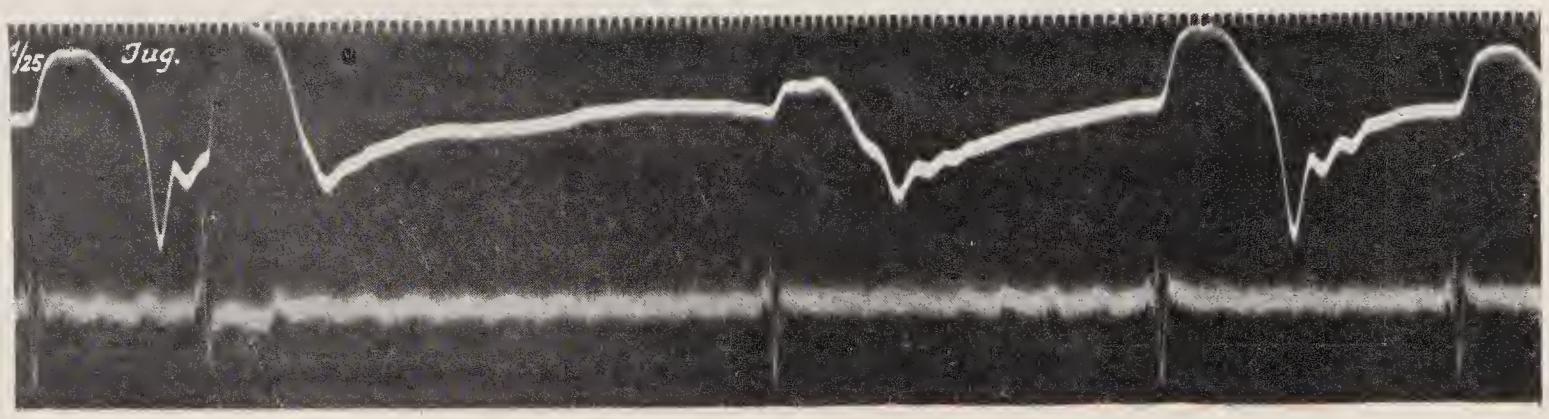

Phlebogramm und Ekg. Mitralvitium und Trikuspidalinsuffizienz; starke Stauung der Halsvenen; positiver Venenpuls.

Fig. 366.



Jugularis- und Radialispuls; kombiniertes Vitium, Trikuspidalinsuffizienz; hochgradige Stauung. Sehr kurzer diastolischer Kollaps ohne andere Venenbewegung.

Fig. 367.

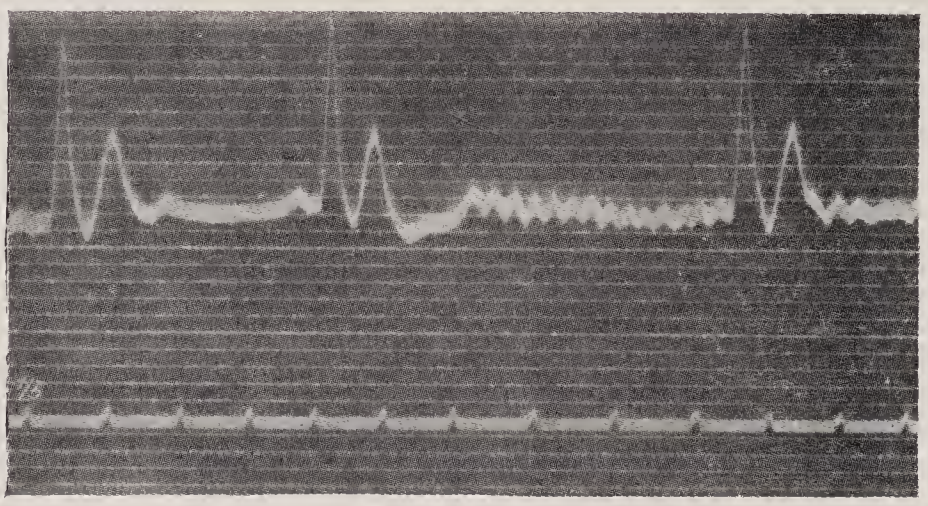

(Aus *Rothberger* u. *Winterberg, Pflüger,* 131, 387, 1910; Fig. 1.)

Hundeherz. Vhffl ausgelöst durch mechanische Reizung. Auftreten von f-Wellen.

Fig. 368.

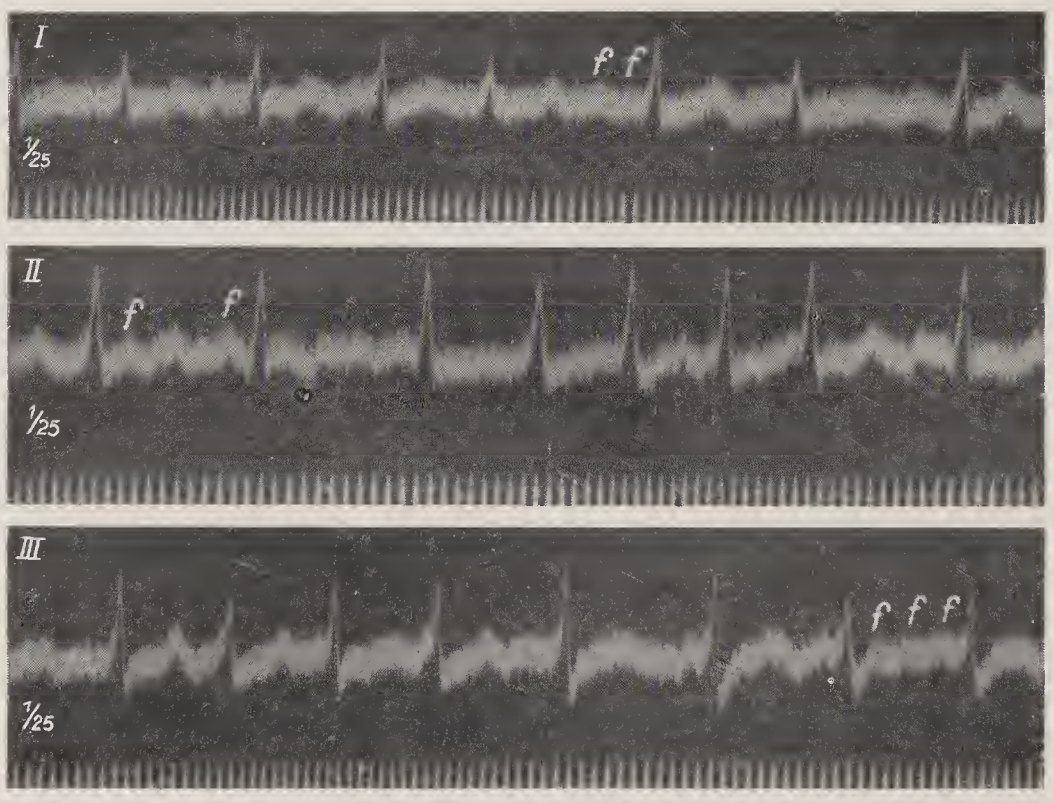

Vhffl; f-Wellen in allen Abl., in den längeren Diastolen deutlich. Kammerkomplex durch die Flimmerwellen auch in der Initialgruppe (R) leicht entstellt.

Fig. 369.

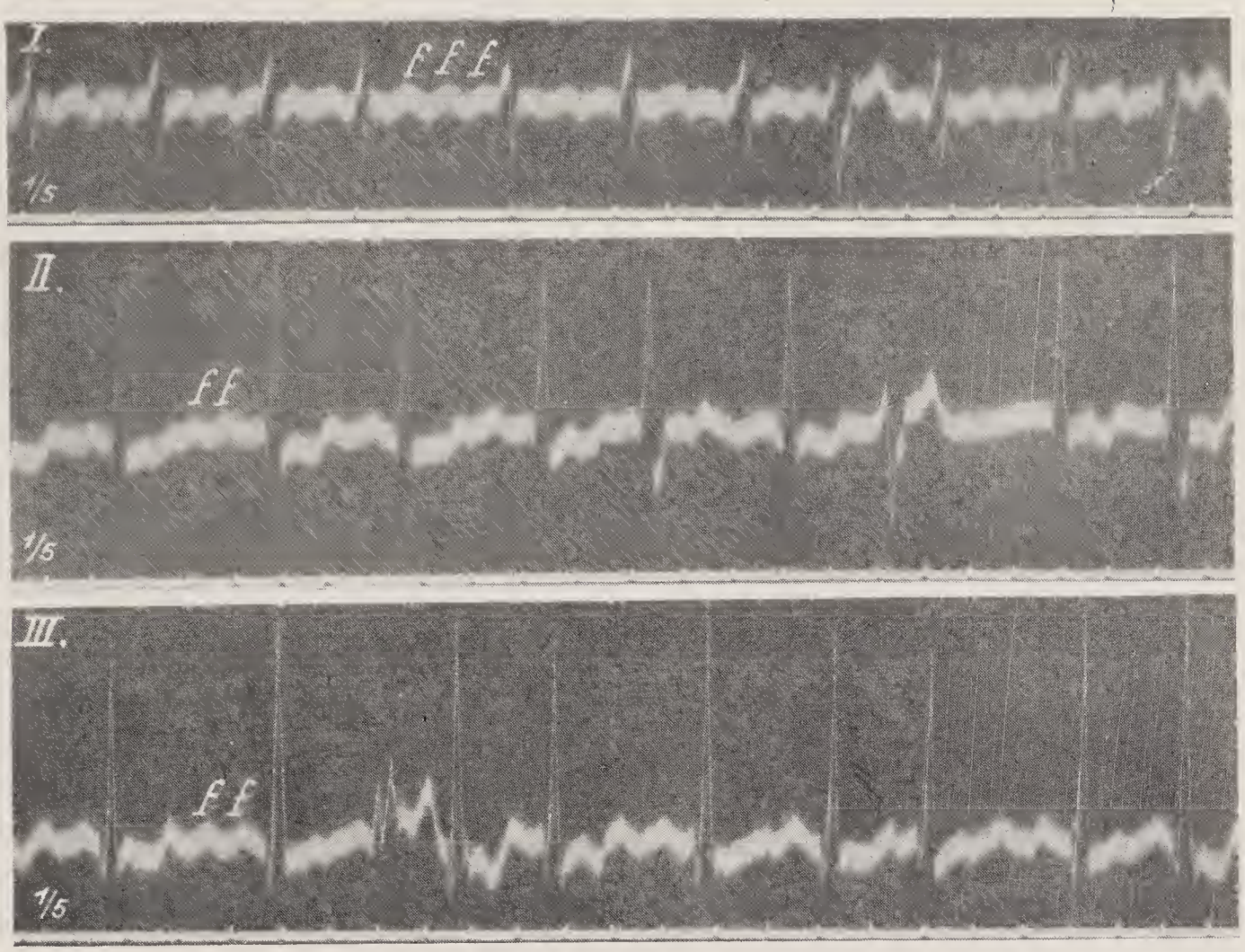

f-Wellen in allen Abl. sehr deutlich. Kammerkomplex vom Typus des Rechts-Überwiegens. Einzelne ventrikuläre E S. Mitralvitium.

Fig. 370.

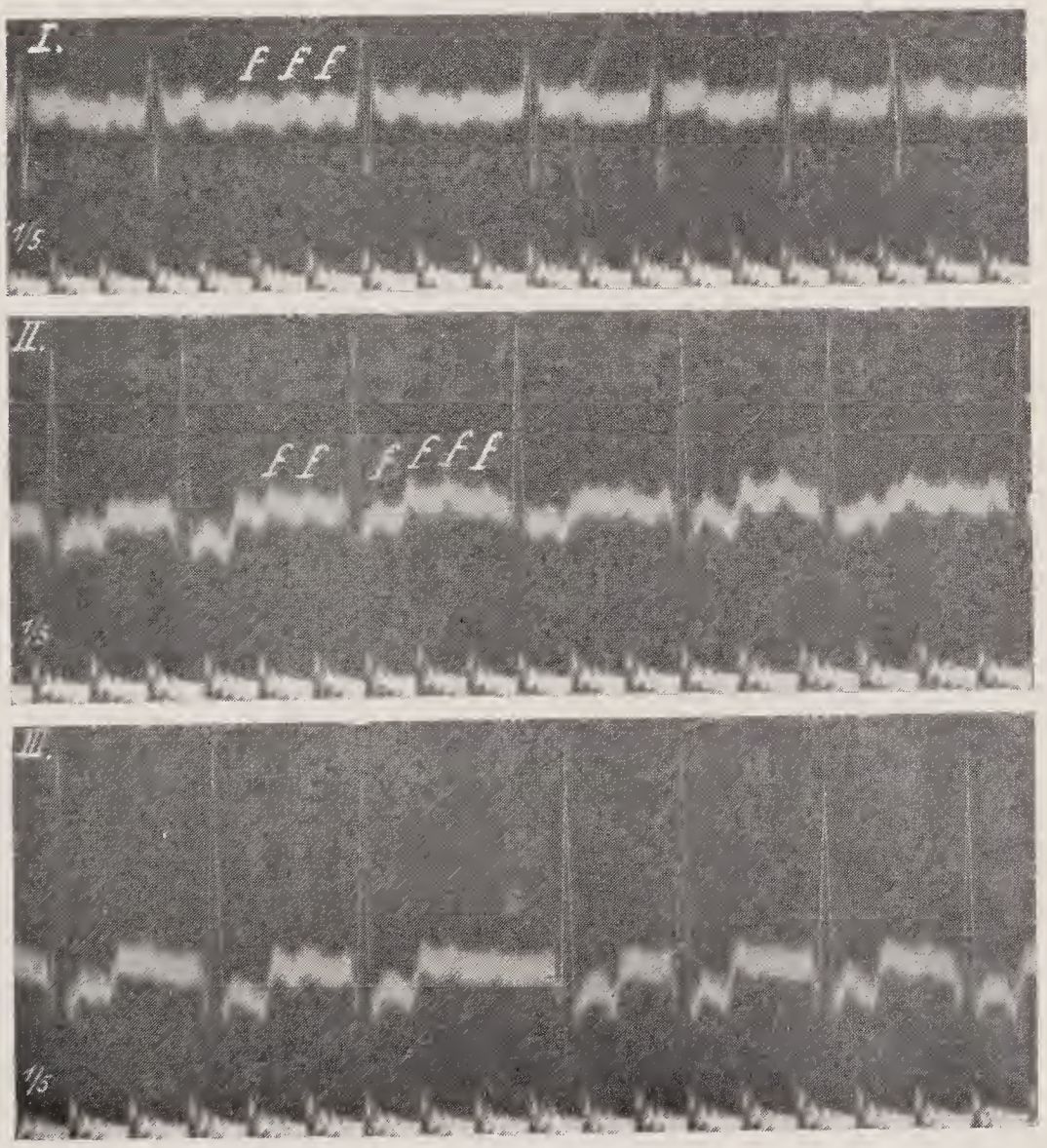

f-Wellen in Abl. I und II am deutlichsten; Kammerkomplex zeigt Rechts-Überwiegen (Mitralstenose).

Fig. 371.



Fig. 372.

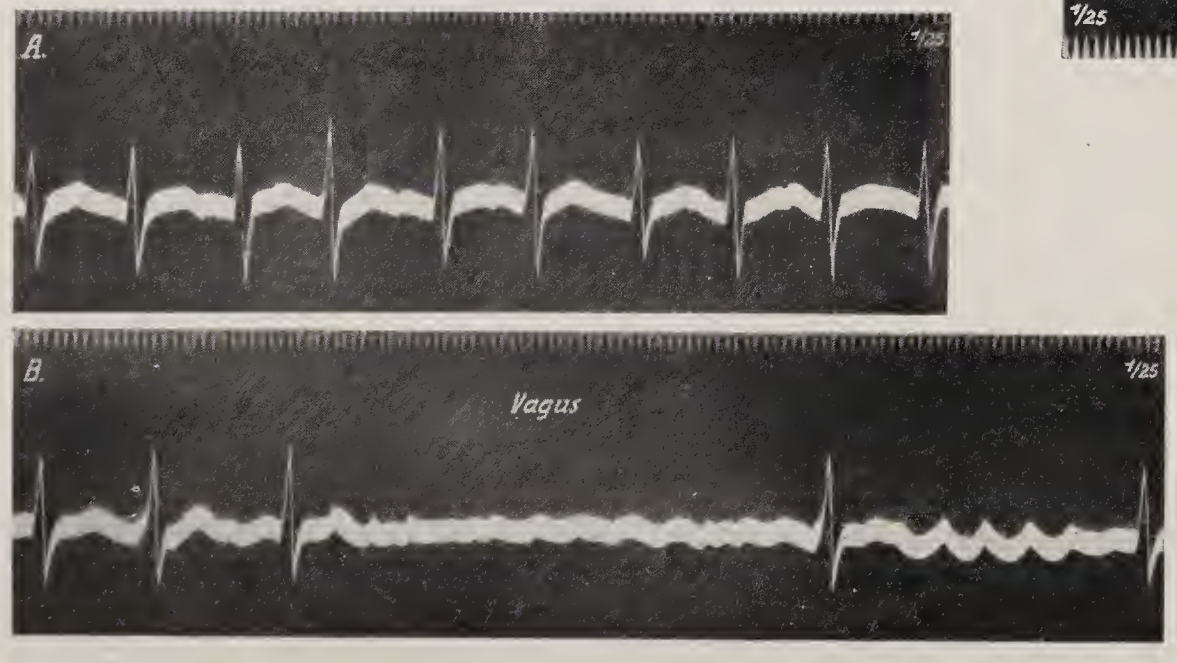

Fig. 373.

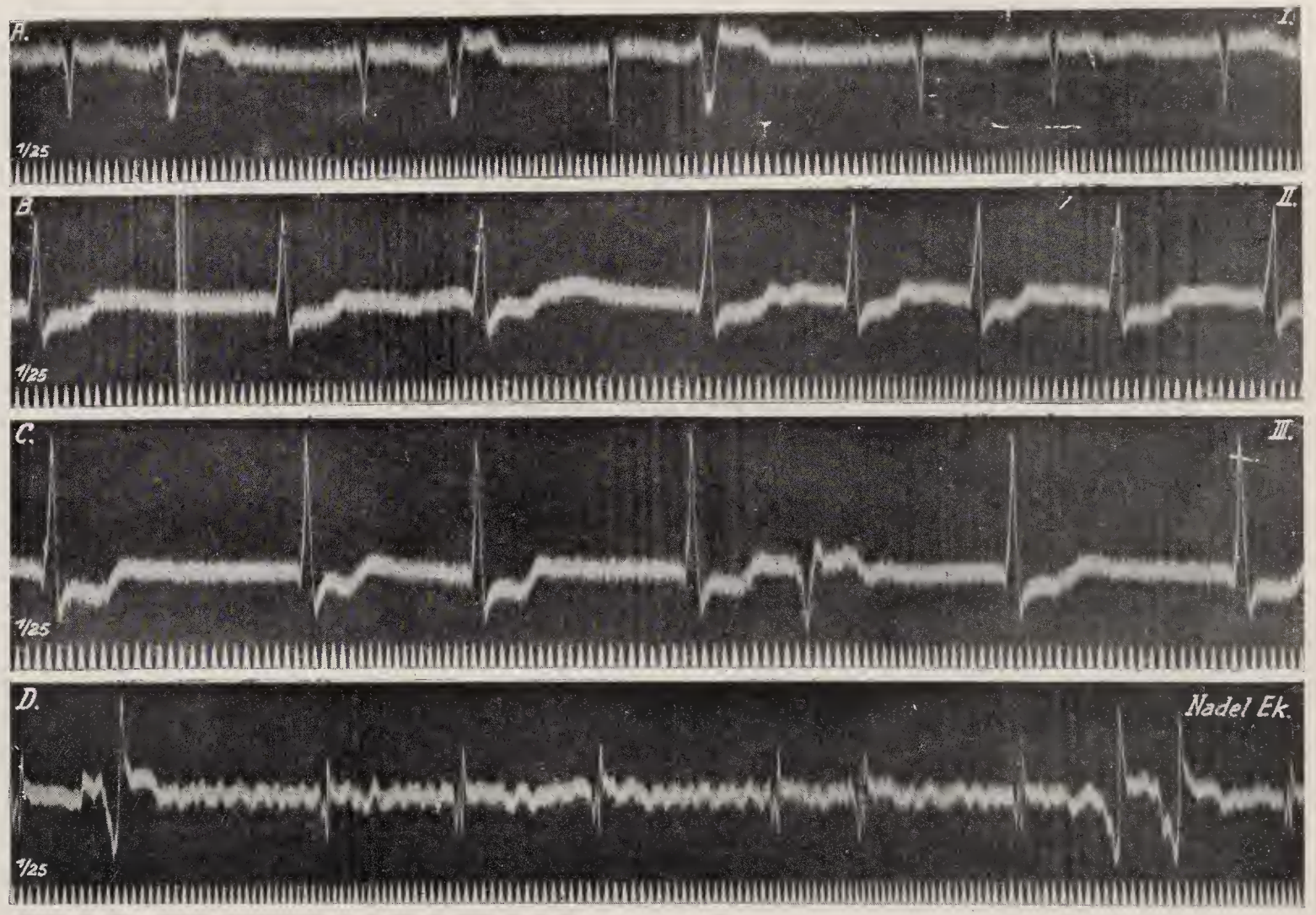

Fig. 371 ($\times$ 4/5). Vhffl. mit Tachykardie. Abl. II. A. Kammerfrequenz 196 p. M. Arrhythmie gering. Keine deutlichen f-Wellen, aber Deformierung von T. B. Nach dreitägiger Digitalisbehandlung: Tachykardie geringer, Arrhythmie deutlicher; sonst wie A. C. Nach sechstägiger Digitalisbehandlung: Arrhythmie und f-Wellen gut ausgeprägt.

Fig. 372 ($\times$ 3/4). Abl. II. Vhffl. Tachykardie. A. f-Wellen undeutlich; Formänderungen in der Strecke S—R. B. Bei Karotisdruck starke Verlangsamung und Hervortreten der f-Wellen.

Fig. 373 ($\times$ 3/4). Vhffl. bei langsamer Kammertätigkeit. In den Extremitätenableitungen (A, B, C) keine f-Wellen, starke Arrhythmie. Kammerkomplex vom Typus des Rechts-Überwiegens. Zahlreiche E S. D. Nadelelektroden (zweiter und fünfter Interkostalraum rechts), f-Wellen deutlich.

Fig. 374.



Vhffl. Thoraxableitung. Nadelelektroden (zweiter und fünfter Interkostalraum r.).

Fig. 375 ($\times$ 3/4).

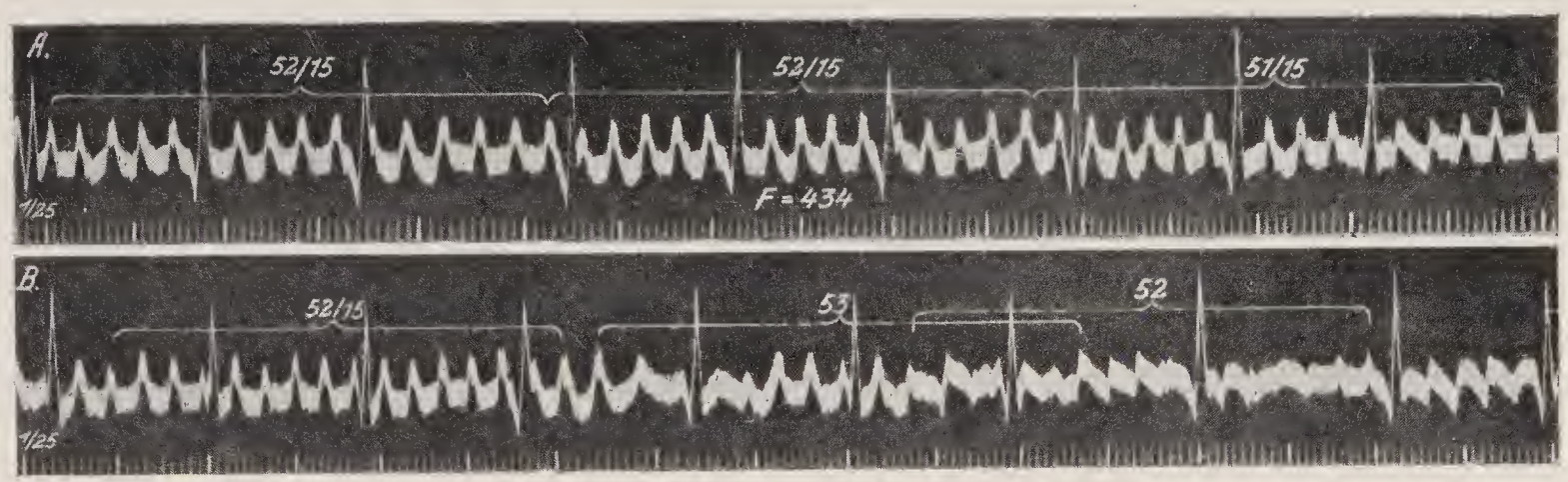

Vhffl. Abl. mit Nadelelektroden (zweiter und fünfter Interkostalraum r.).

A. f-Wellen bei einer F von 434 p. M. vollständig rhythmisch und gleichförmig.

B. Auftreten von Formänderungen und Rhythmusstörungen.

Fig. 376.

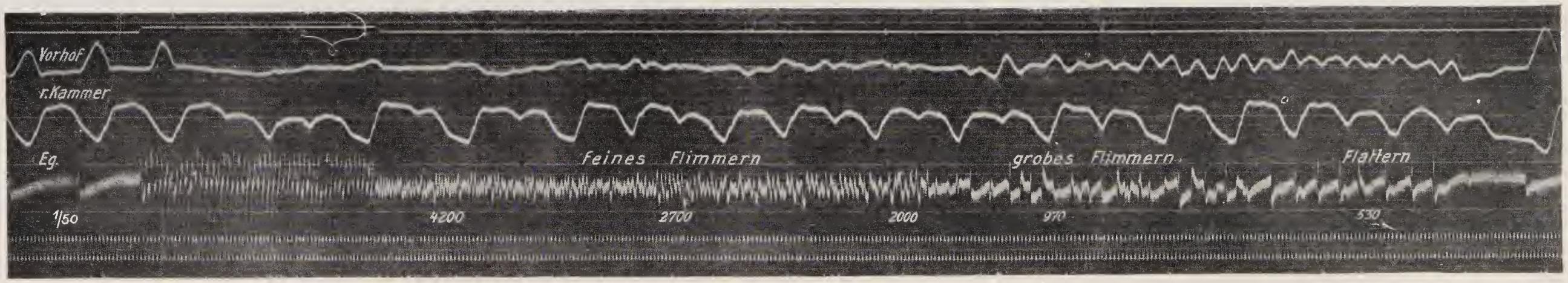

(Aus *Rothberger* u. *Winterberg, Pflüg.* Arch., 160, 42, 1914; Fig. 2, Taf. 1.)

Hund; Vorhof- und Kammer-Mechanogramm und Eg (direkte Ableitung mit unpolarisierbaren Elektroden). Faradische Reizung der r. Aurikel; darauf hochfrequentes Flimmern; Oszillationsfrequenz anfangs 3—4000; Umwandlung des fein- in grobschlägiges Flimmern (unreines Flattern) und schließlich in Flattern. Zeit in 1/50 Sek.

Fig. 377.

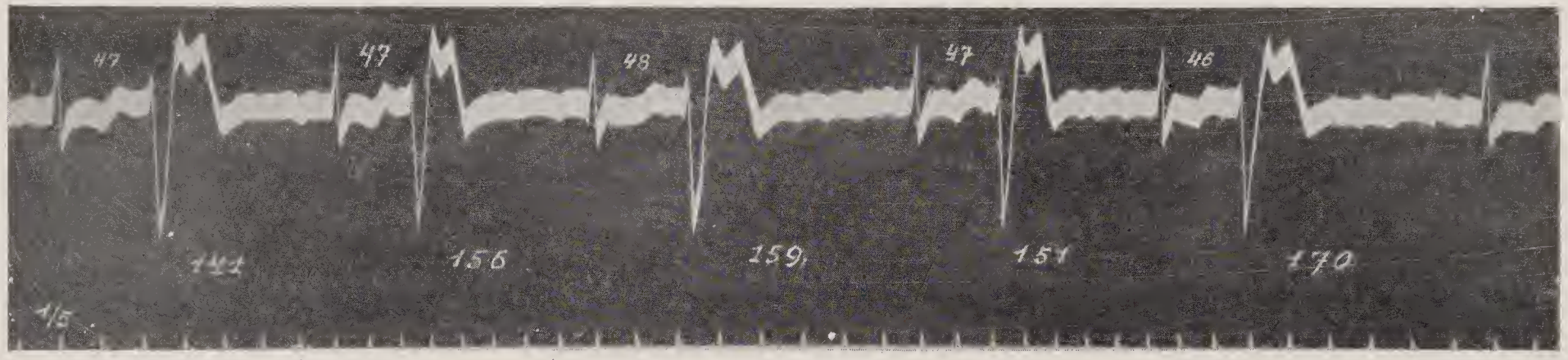

Digitalisbigeminie bei Vhffl. Fest gekuppelte E S.

Fig. 378 ($\times$ 3/4).

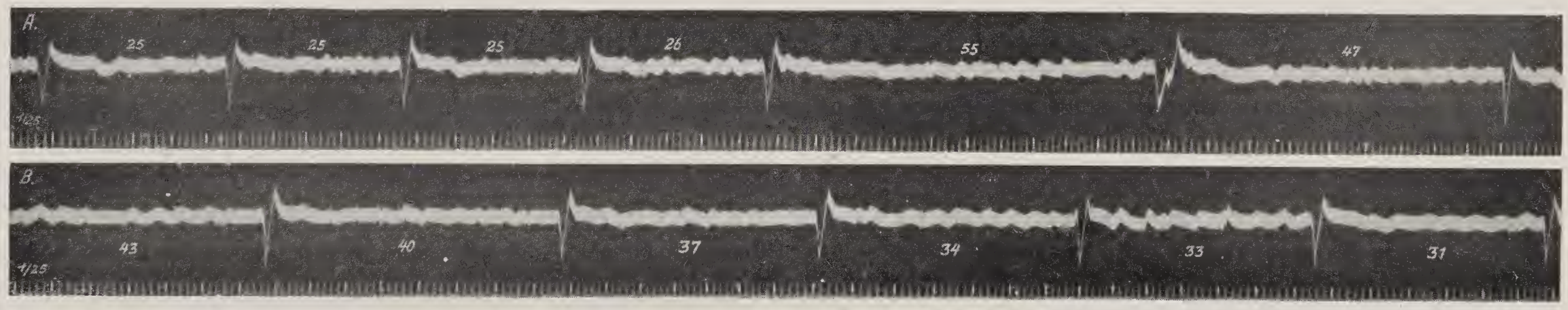

Kammerautomatie. Reizursprung im A-V Knoten. Vhffl. Im Beginn von A regelmäßiger Puls (60 p. M.). Starker und anhaltender Karotisdruckeffekt. (Ende von A und Fortsetzung in B.)

Fig. 379.

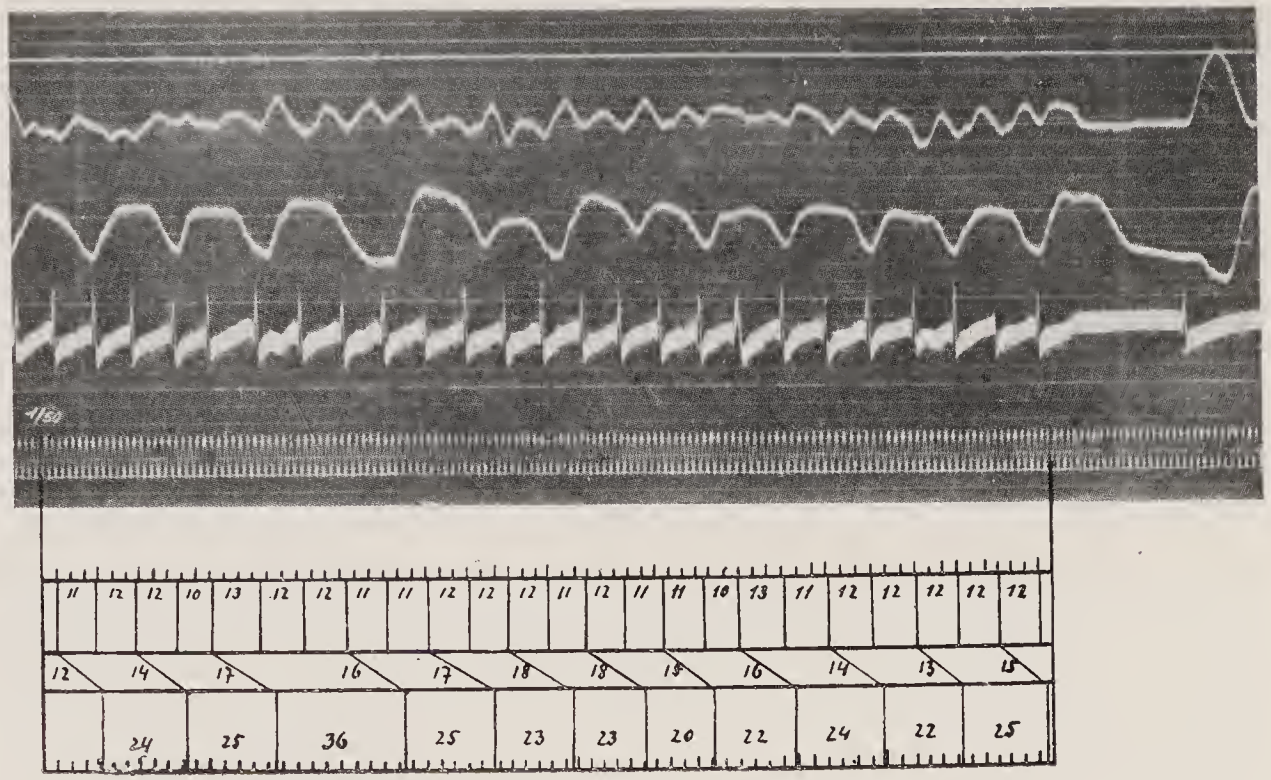

(Aus *Rothberger* u. *Winterberg, Pflüg.* Arch., 160, 42, 1914; Taf. I, Fig. 4 $\times$ 2/3).

Endstadium eines Flimmeranfalles nach starker faradischer Reizung des r. Vorhofes (R. A. 4 *cm*). Flattern des Vorhofes (F = 514 p. M.). Die Kammern schlagen im Halbrhythmus.

Fig. 380.

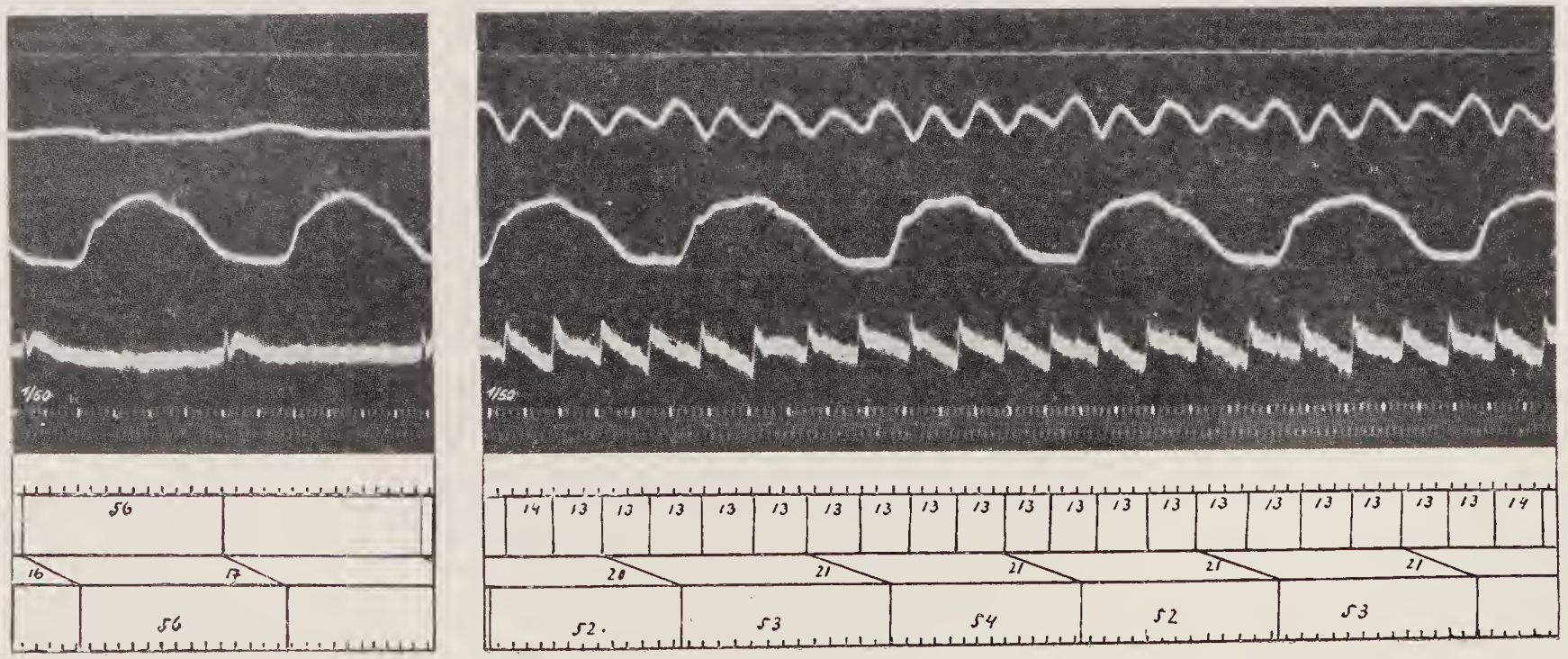

(Aus *Rothberger* u. *Winterberg, Pflüg.* Arch., 160, 42, 1914; Fig. 7a u. 7b $\times$ 2/3, S. 51).

Suspensionskurven (r. Vorhof und r. Ventrikel) Eg. Hund. a) Nach Muskarin Pulsverlangsamung (F = 107 p. M.). Abschwächung der Vorhofschläge. b) Nach farad. Reizung des r. Vorhofes Anfall von Vorhofflattern (A F = 460 p. M.). 4 : 1 Block (K F = 115 p. M.).

Fig. 381.

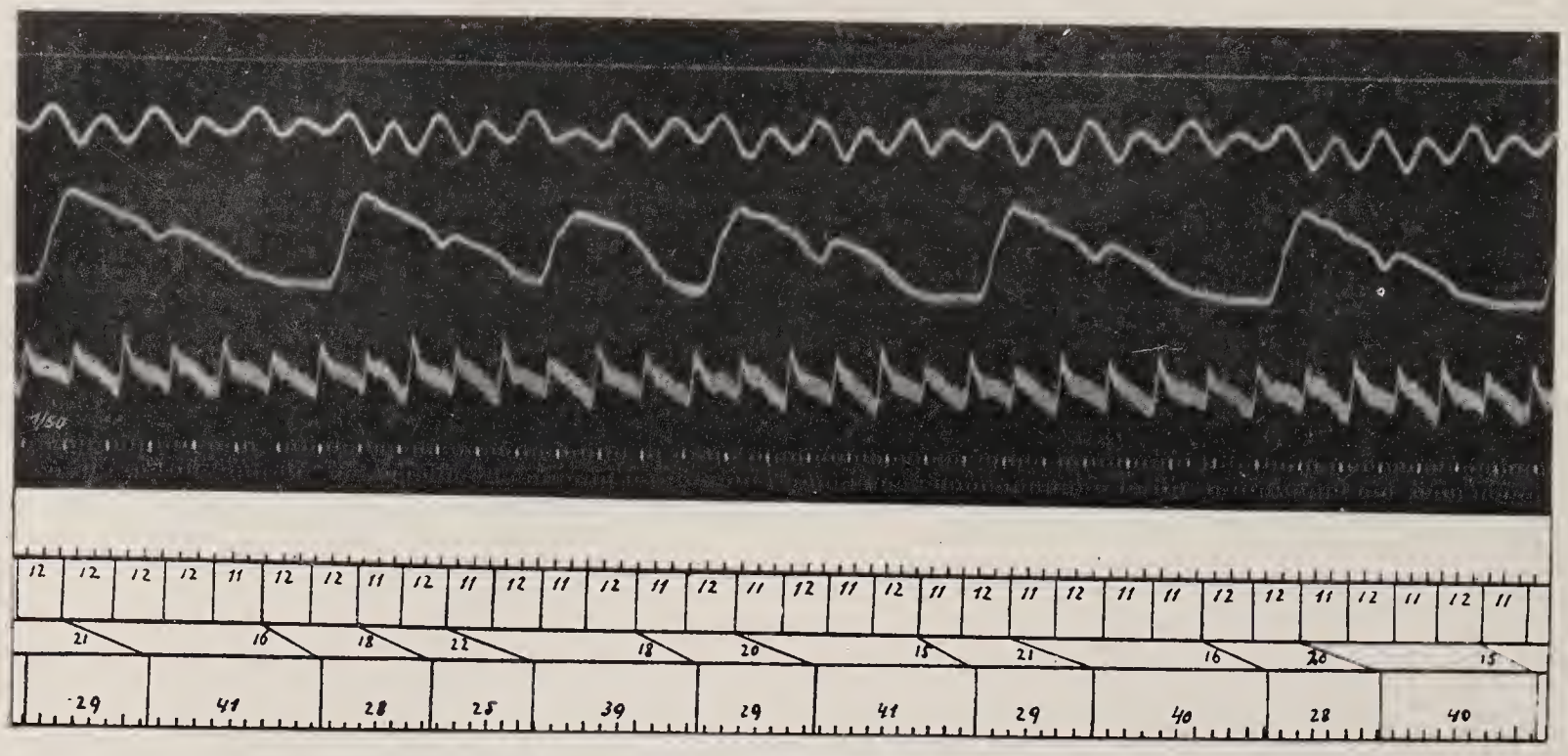

(Derselbe Versuch wie Fig. 380, Fig. 7c $\times$ 2/3, S. 52.)

Nach Reizung des r. Accelerans Zunahme der Vorhoftachysystolie von 460 in Fig. 380 auf 522 p. M. In der Kammer Wechsel von 4 : 1 mit 2 : 1 Block. Leitungsperioden.

Fig. 382.

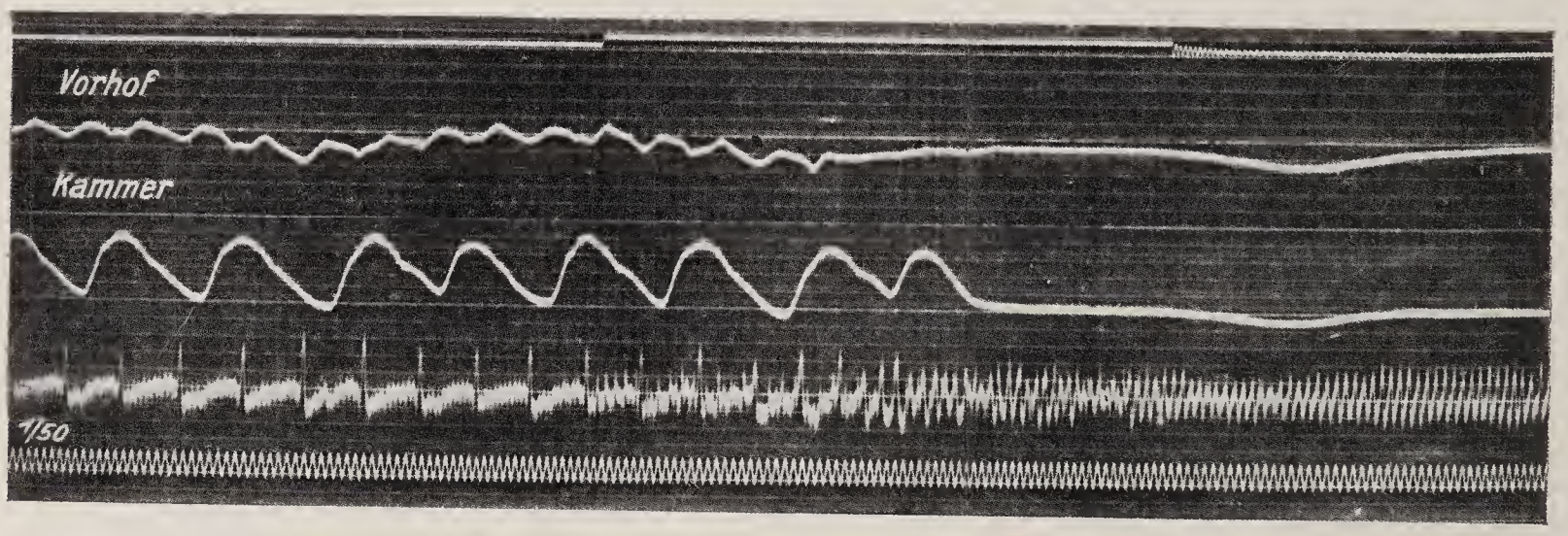

(Aus *Rothberger* u. *Winterberg, Pflüg.* Arch., 160, 42, 1914; Taf. I, Fig. 6 $\times$ 2/3.)

Hund. Der l. Accelerans durchschnitten. Flattern nach Vorhofreizung (A F = 428 p. M.). Kammer 2 : 1 Block. Während der Reizung des linken Vagus (Signal) geht das Flattern in feinschlägiges Flimmern über.

Fig. 383.

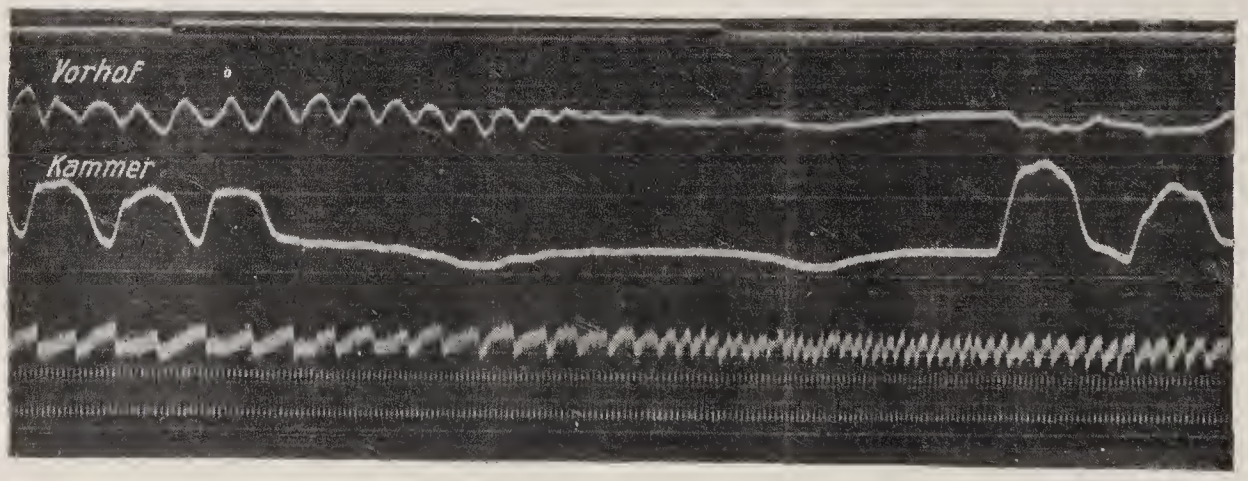

(Aus *Rothberger* u. *Winterberg* l. c., Taf. III, Fig. 14b $\times$ 2/3.)

Vagusreizung (Signal) bei Rollenabstand von 8 *cm*. Zunahme der Flatterfrequenz, später wieder Abnahme.

Fig. 384.

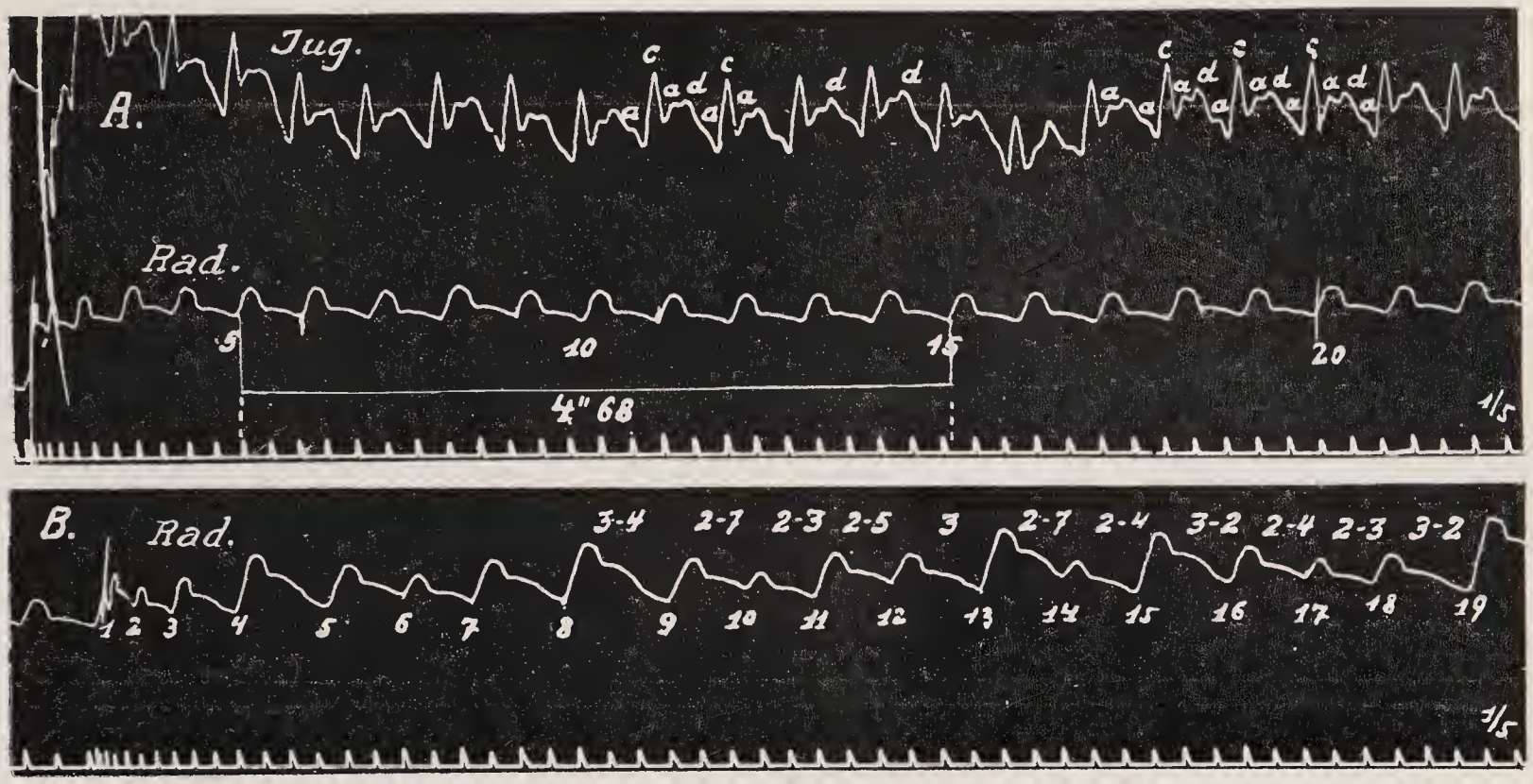



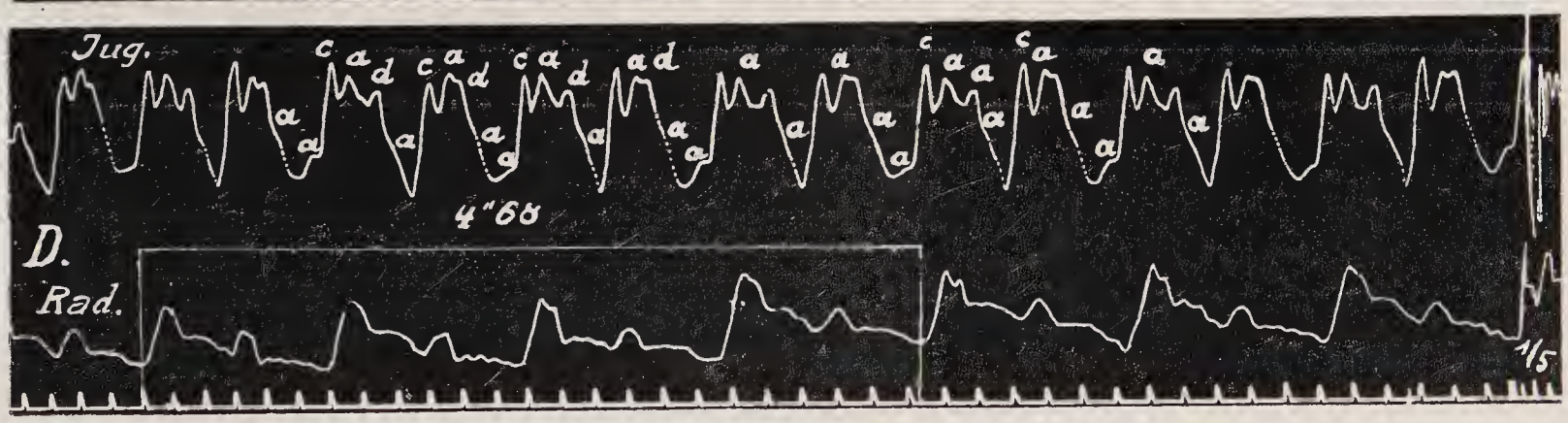



Polygramme (Arterien- und Venenpuls) und Ekg eines Falles von Vorhofflattern.

Fig. 385.

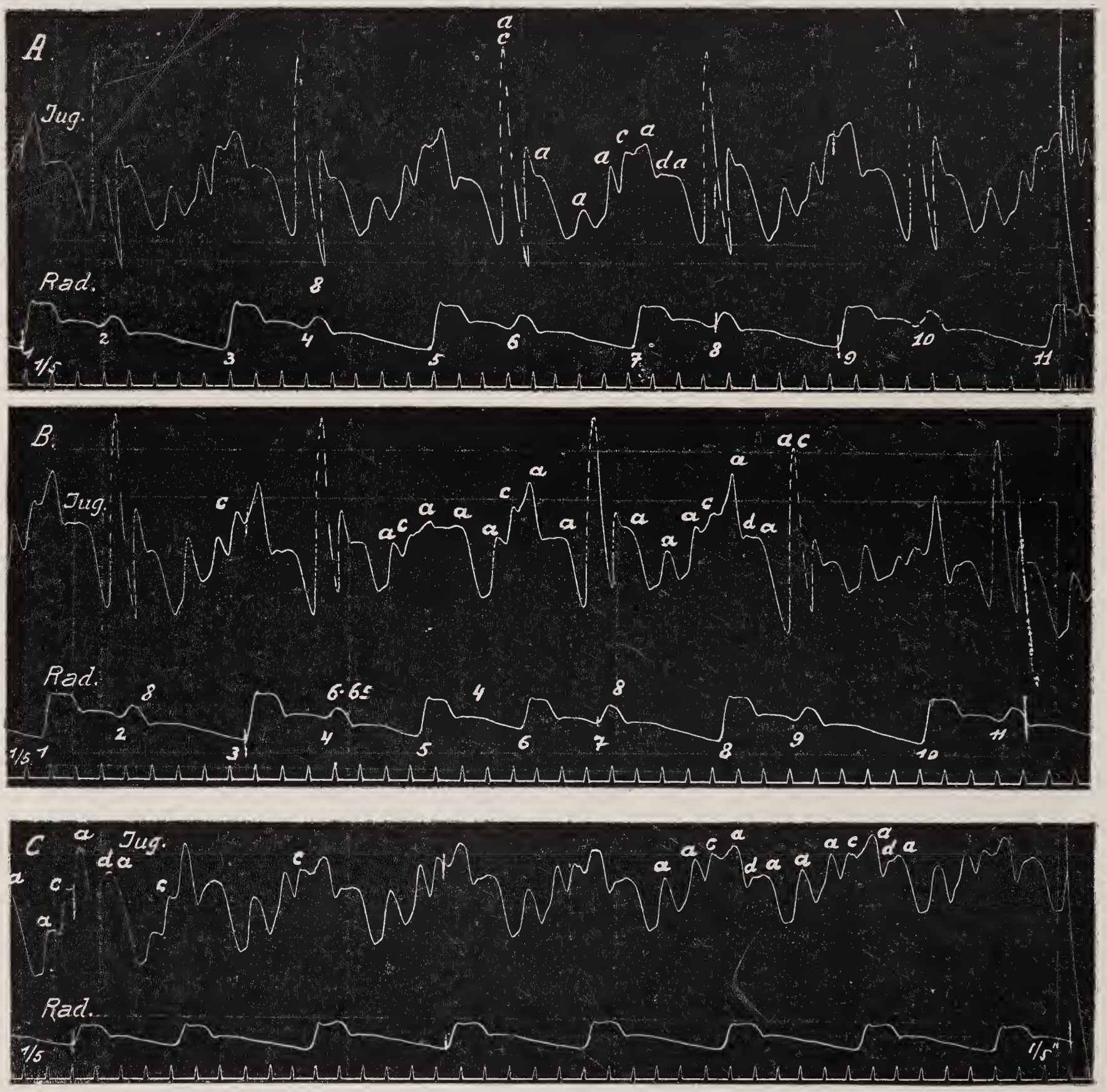

Jugularis- und Radialispulskurven bei Vorhofflattern.

Fig. 386.

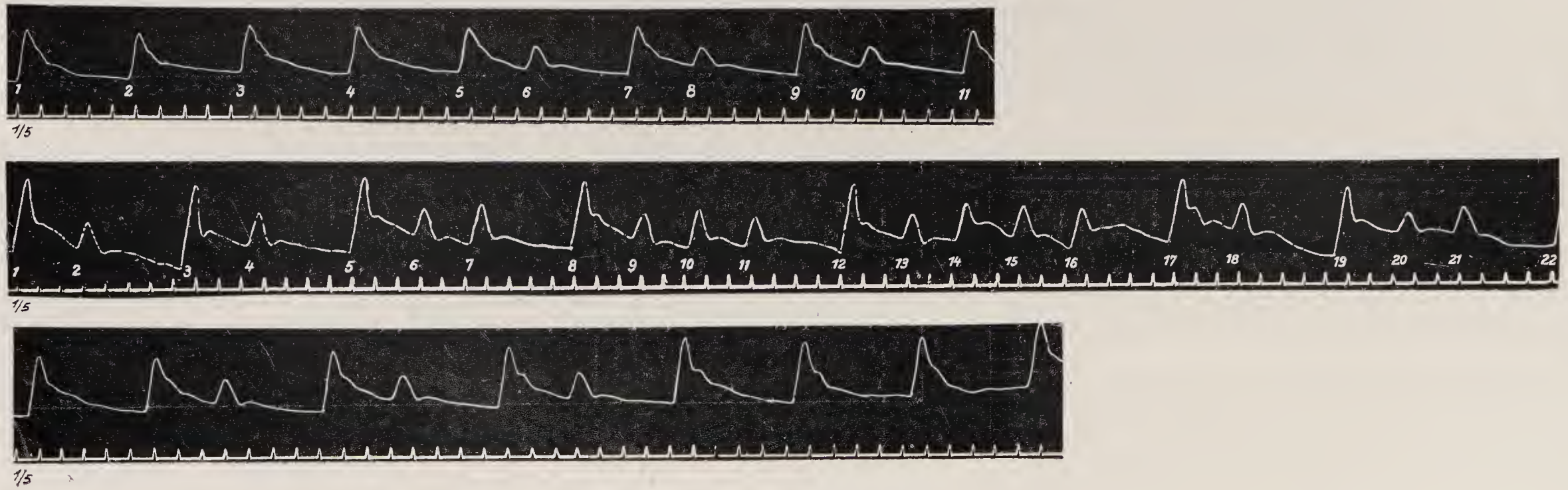

Arterienpulse bei Vorhofflattern.

Fig. 387.

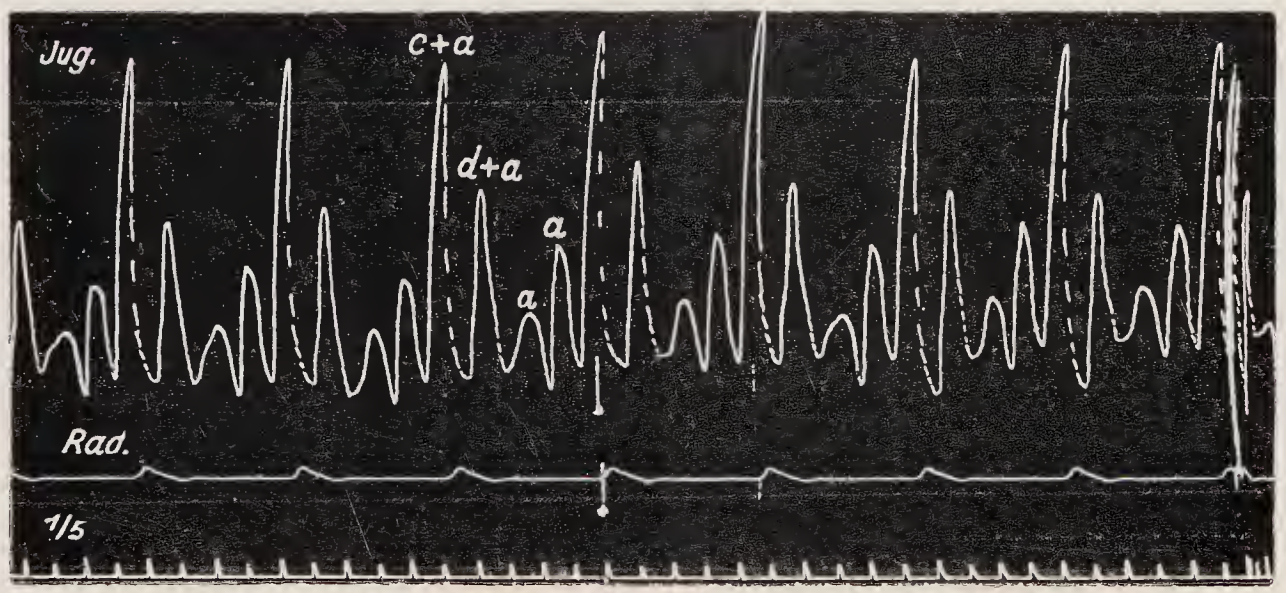

Jugularis- und Radialispuls bei Vorhofflattern mit 4 : 1 Blockierung.
Vorhoffreqnenz = 252 p. M. Pulsfrequenz = 63 p. M.

Fig. 388.

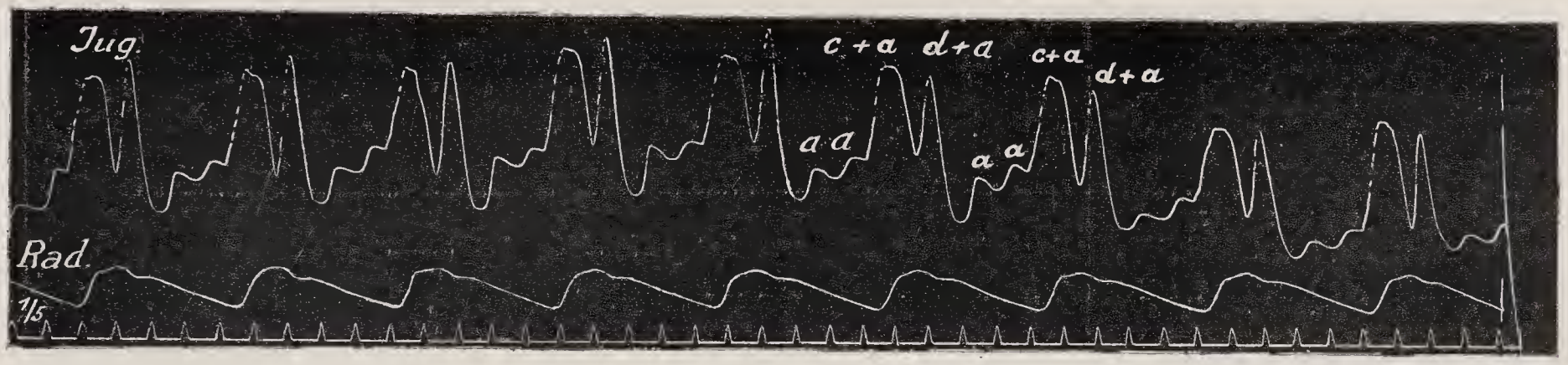

Radialis- und Jugularispuls bei Vorhofflattern (4:1 Block). Die in die Diastole fallenden a-Wellen klein, aber deutlich ausgeprägt.

Fig. 389.

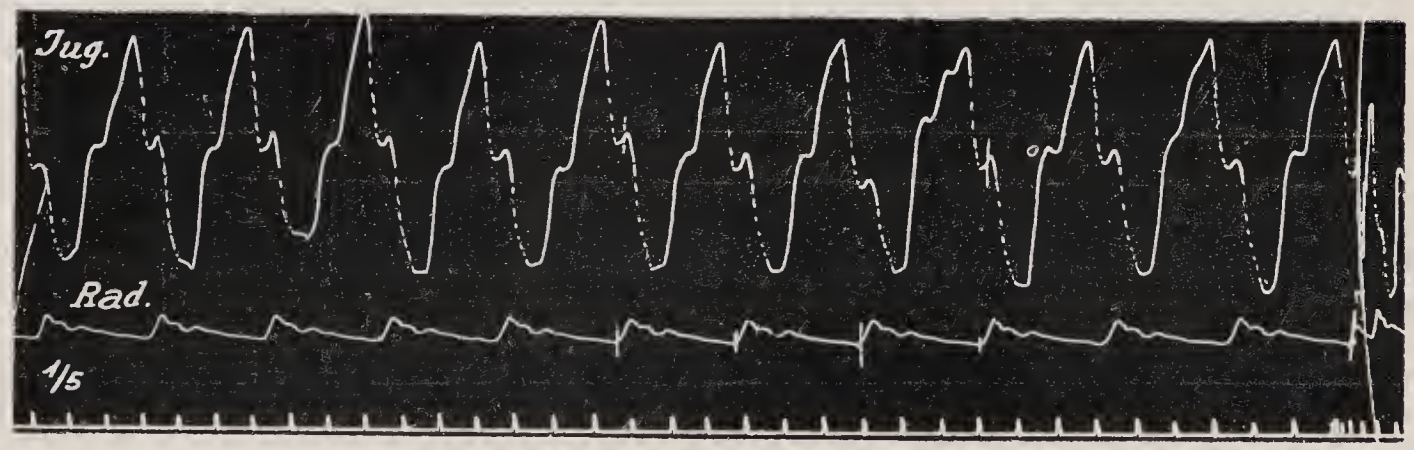

Jugularis- und Radialispuls bei Vorhofflattern. 3:1 Block. Nämlicher Fall wie Fig. 403.

Fig. 390 ($\times$ 3/4).



Ekg bei Vorhofflattern in Abl. I, II und III.

Fig. 391 (×3/4).

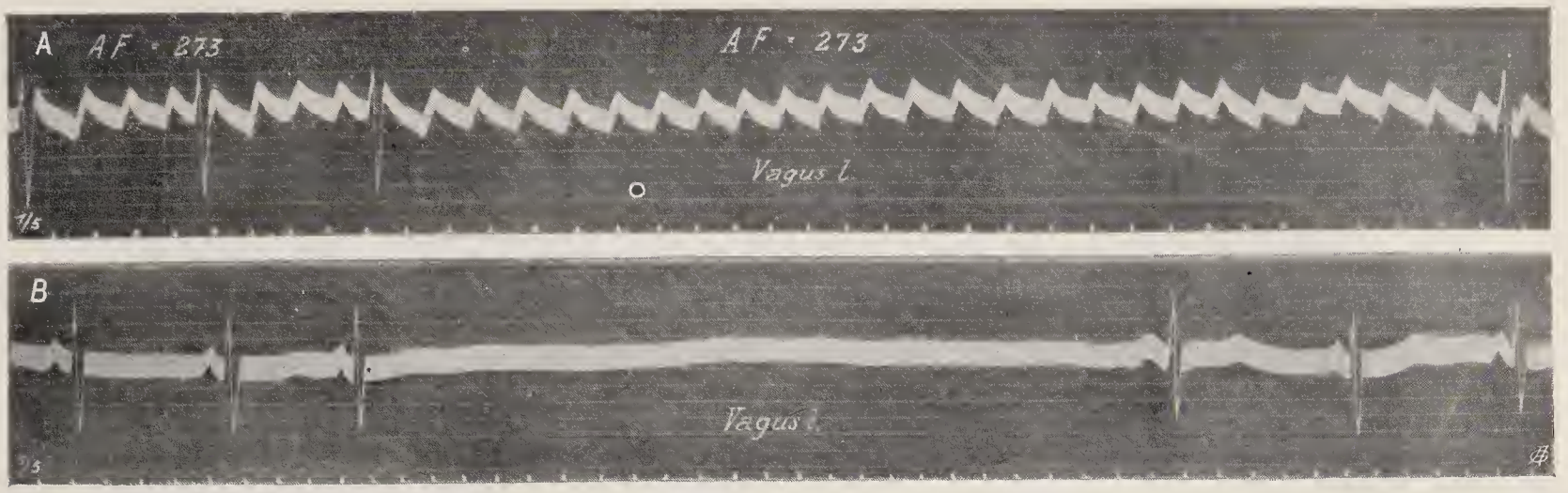

Nämlicher Fall wie Fig. 390.
A. Karotisdruck mit starkem Leitungseffekt ohne Beeinflussung der Flatterfrequenz.
B. Hemmung der Sinusreizbildung durch Vagusdruck nach wiederhergestelltem Normalrhythmus.

Fig. 392.

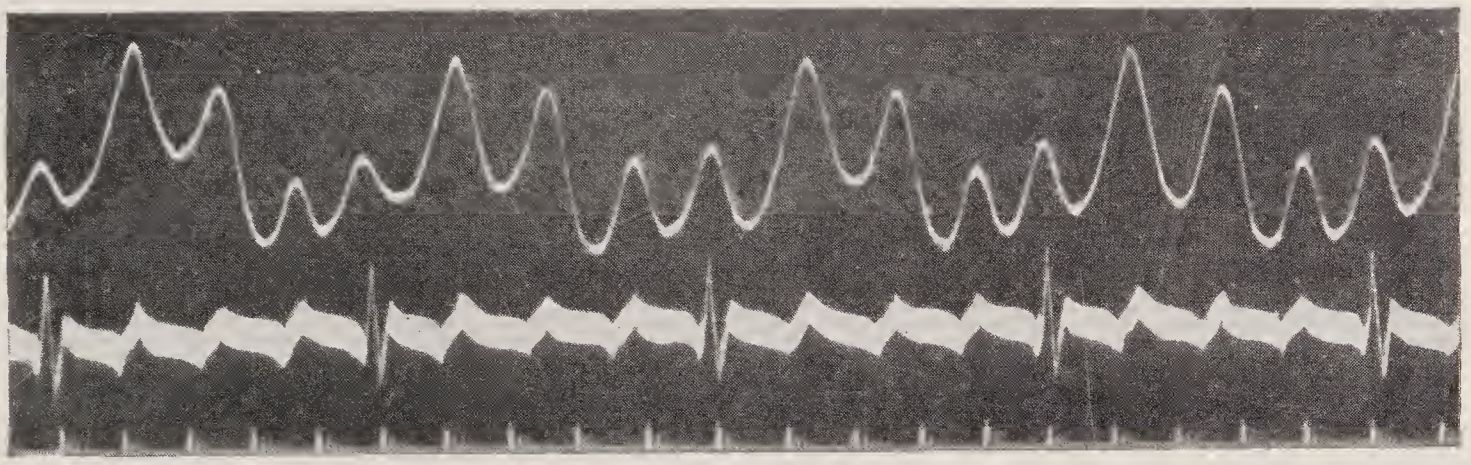

(Aus *Winterberg*, Z. f. ärztliche Fortbildung, 22, 44, 1925; Fig. 6.)
Ekg und Jugularispuls bei Vorhofflattern (4 : 1 Block).

Fig. 393.

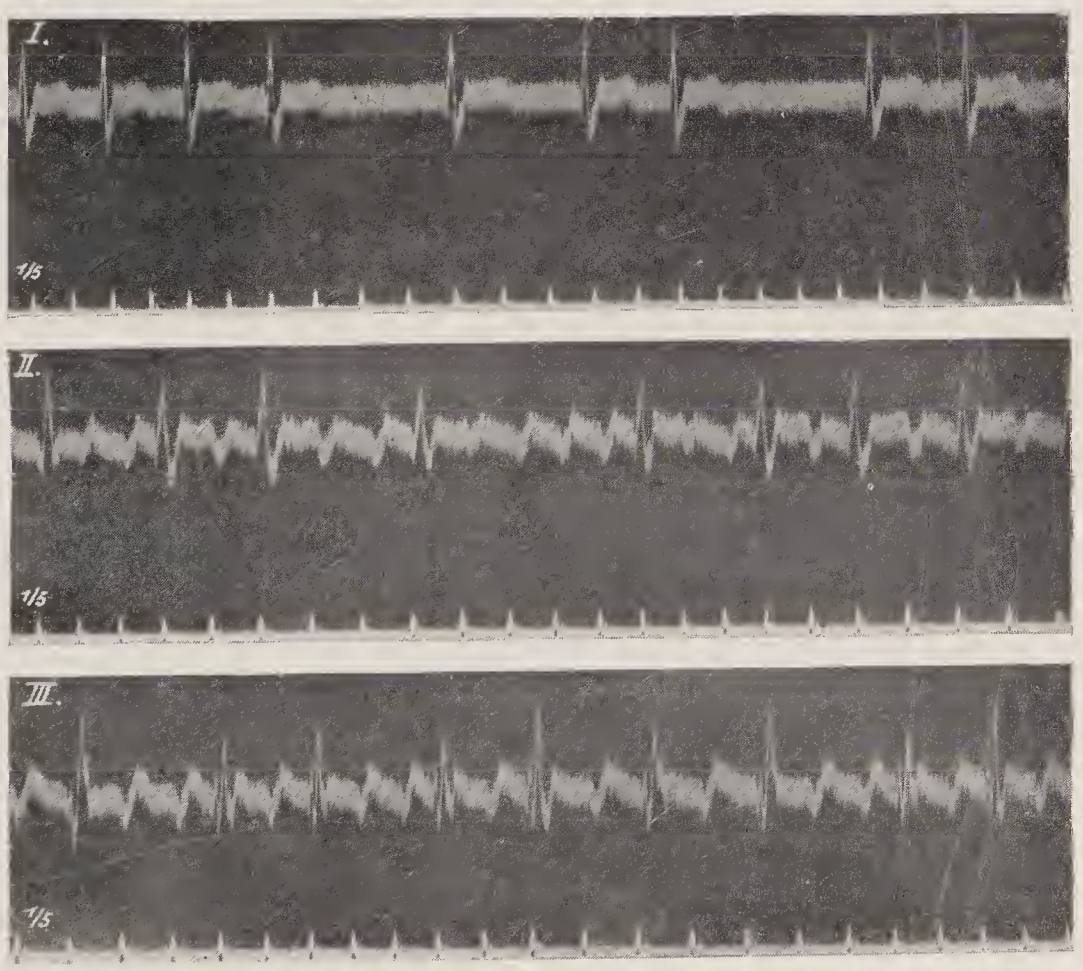

Vorhofflattern. Oszillationsfrequenz = 353 p. M. Arrhythmie durch wechselnde Blockierung.

Fig. 394 ($\times$ 3/4).



Vorhofflattern 2 : 1 Block. Starker Leitungseffekt bei Vagusdruck. Nadelelektrodenaufnahme (2. und 5. I K R rechts).
Bei Extremitätenabl. keine deutlichen Flatterwellen.

Fig. 395 ($\times$ 2/3).

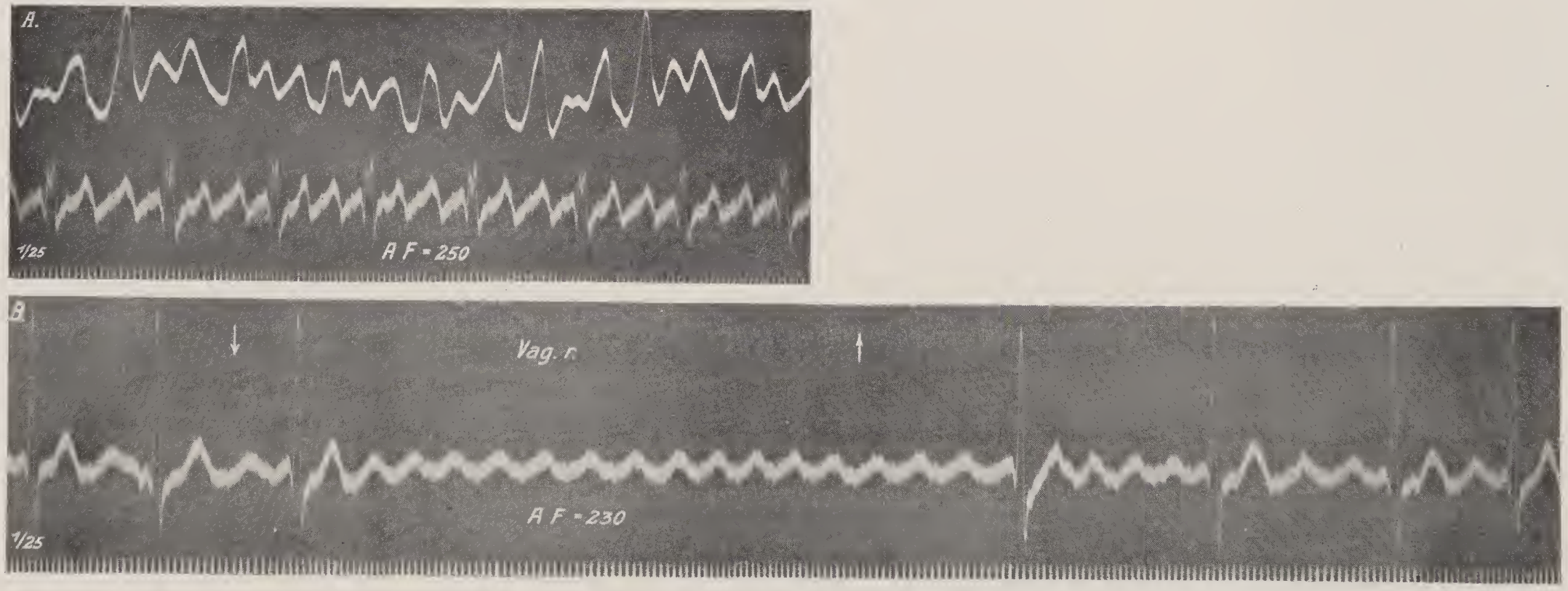

A. Venenpuls und Ekg. Nadelelektroden (2. und 5. I K R rechts) 3 : 1 Block.
B. Nadelelektroden (2. I K R rechts und Herzspitze). 15 Min. nach intravenöser Injektion von 0,5 *g* Chinin. Starker Leitungseffekt bei Vagusdruck.

Fig. 396.

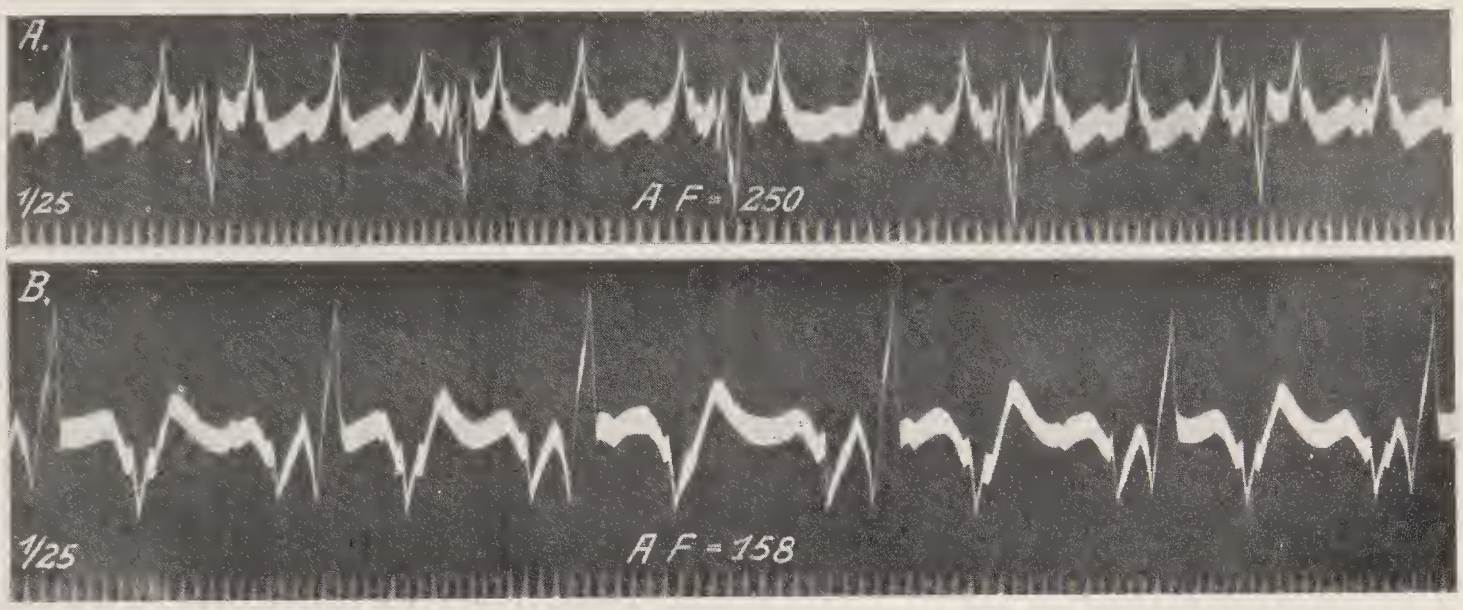

Nämlicher Fall wie Fig. 395. Aufnahme 12 Monate später. Nadelelektroden (2. und 5. I K R r.).

A. Vor Chinin 3 : 1 Block. Oszillationsfrequenz 250.

B. 15 Min. nach 1,0 Chinin intravenös. Oszillationsfrequenz auf 158 gefallen. Das Flattern bleibt bestehen. (Die Polanschlüsse vertauscht.)

Fig. 397.

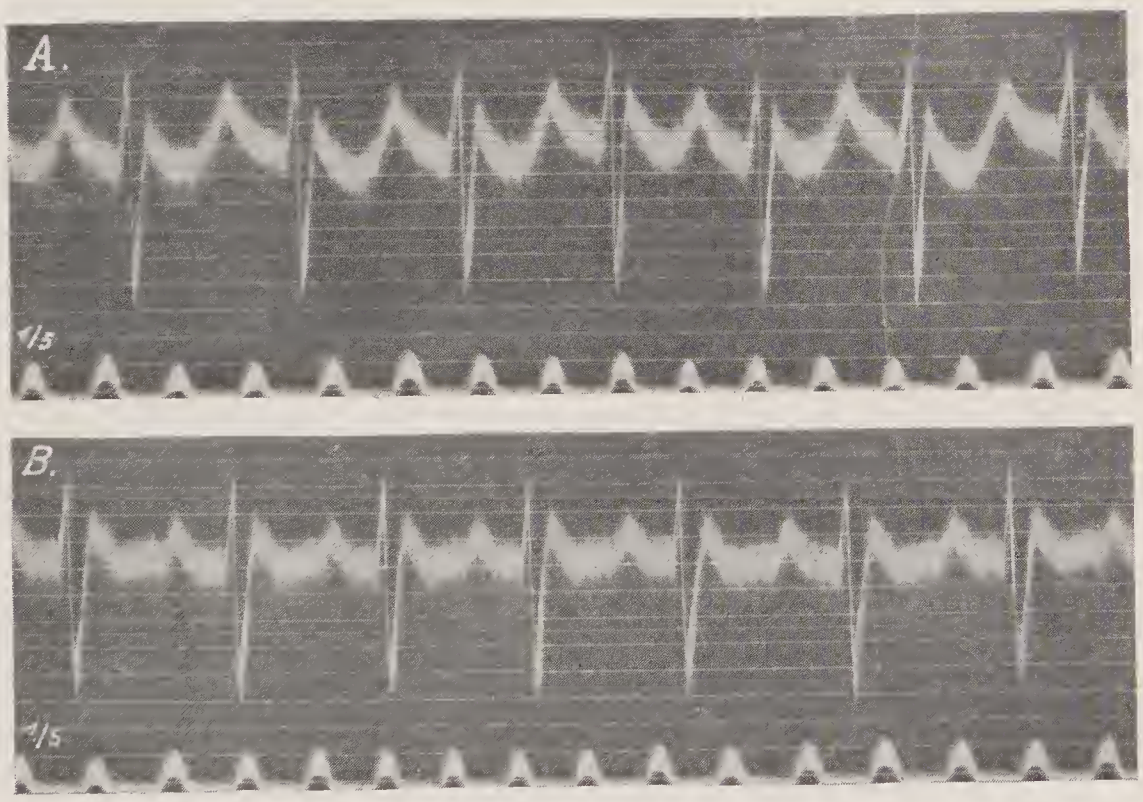

Nämlicher Fall wie Fig. 390 und 391.

A. Abl. II. B. Abl. III. Vorhofflattern 2 : 1 Block.

Fig. 398.

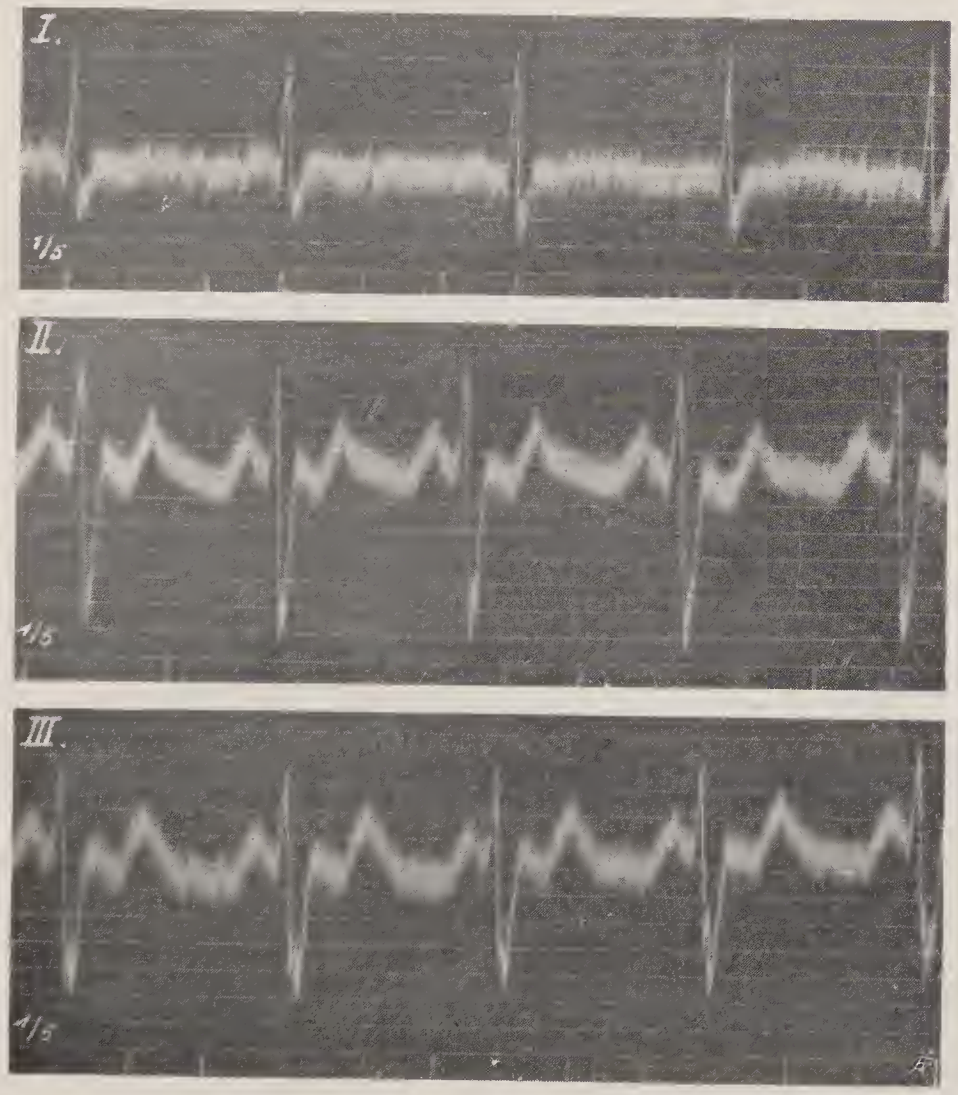

Nämlicher Fall wie Fig. 397. 2 : 1 Block.

Fig. 399 ($\times$ 5/6).

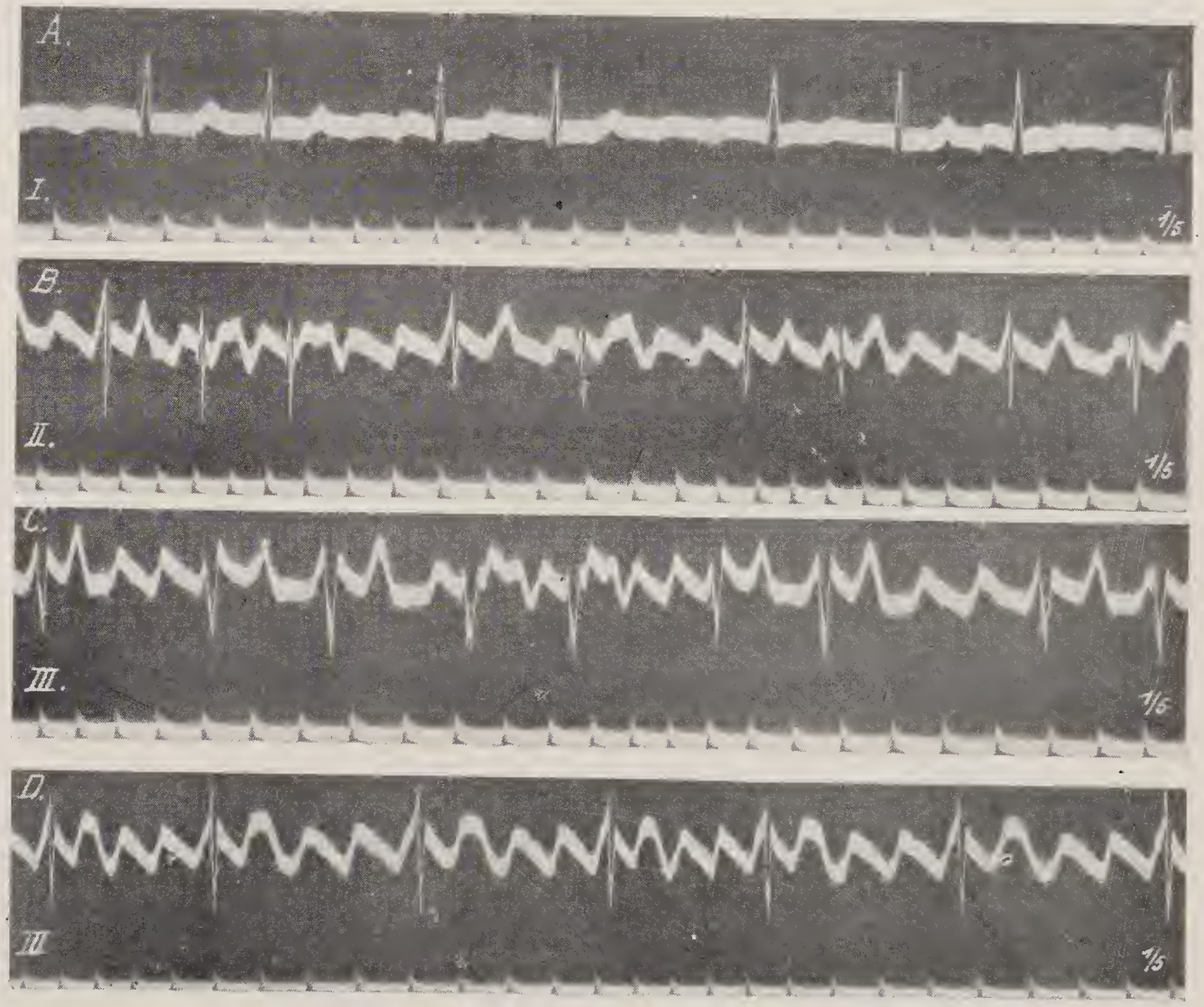

Nämlicher Fall wie Fig. 334—337, 339, 340, 342 u. 343.
Vorhofflattern nach Behandlung mit Thyreoidea-Tabletten.

Fig. 400.

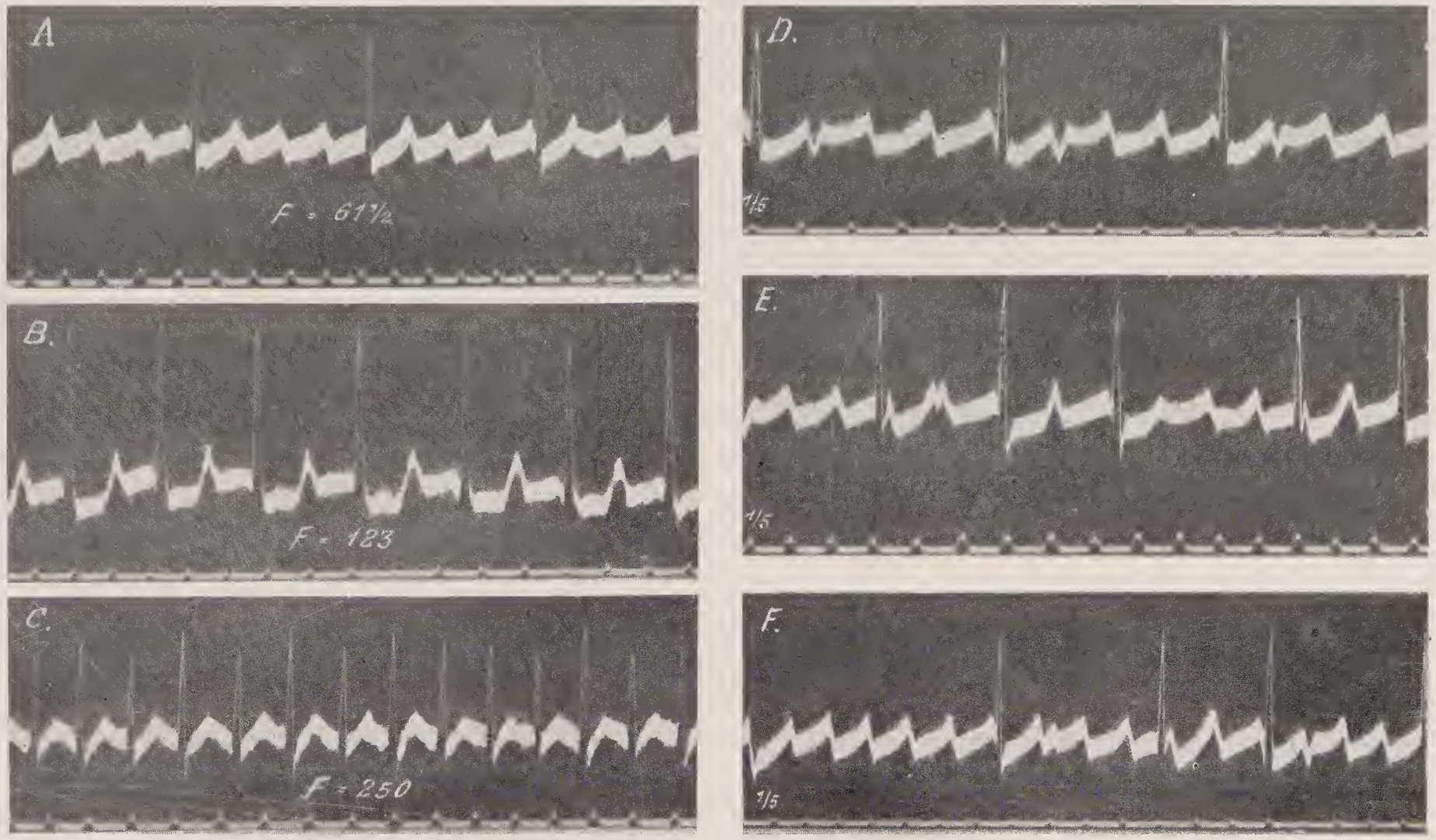

Arbeitsversuch bei Vorhofflattern.

A. Ruhe 4 : 1 Block.
B. Nach 15 Kniebeugen Verdoppelung der Kammerfrequenz 2 : 1 Block.
C. Nach 25 Kniebeugen Vollrhythmus und geringe Steigerung der Oszillationsfrequenz. Im Ekg Alternans.
D—F. Arrhythmie (etwas später als C).

Fig. 401.



Vorhofflattern (2 : 1 Block). Oszillationsfrequenz = 320 p. M.

Fig. 402.

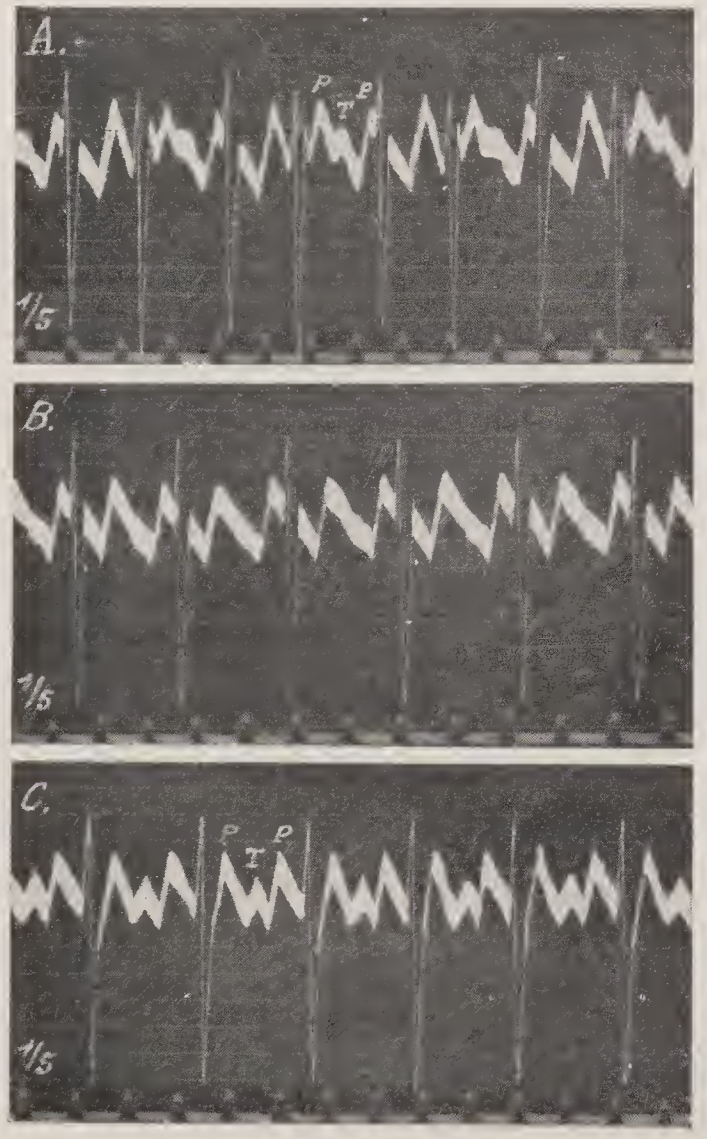

Nämlicher Fall wie Fig. 398. Arbeitsversuch. A. 3:2 Block (Typus I). Hervortreten und Verschwinden von T je nach der Stellung der Flatterwellen zum Kammerkomplex.

Fig. 403 ($\times$ 3/4).

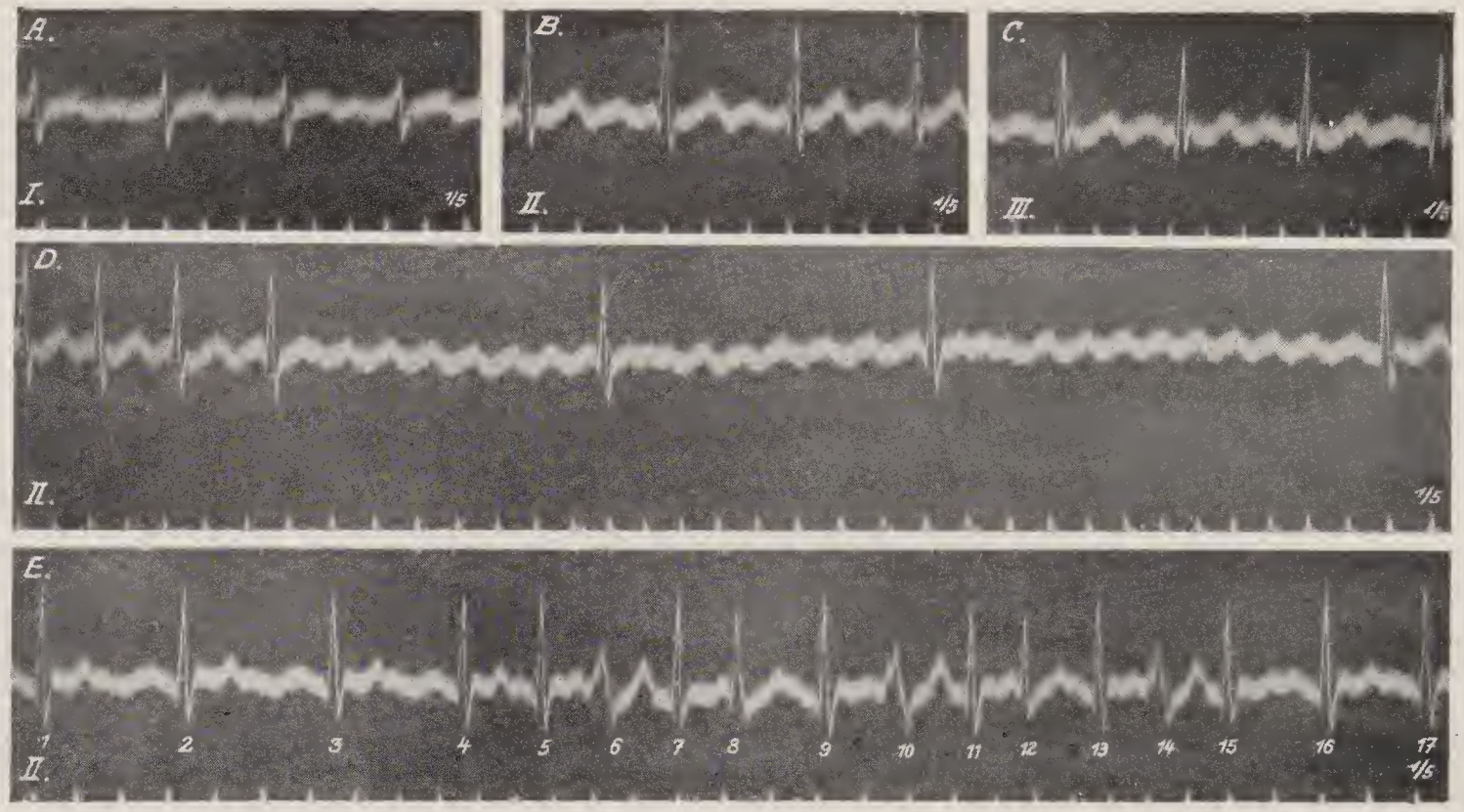

Nämlicher Fall wie Fig. 395. A. Vorhofflattern mit 3:1 Block. Kammerfrequenz = 94 p. M.
B. Nach 15 Kniebeugen 2:1 Block (Kammerfrequenz = 140) Karotisdruck.
C. Arrhythmie durch wechselnde Blockierung. Intraventrikuläre Leitungsstörungen.

Fig. 404 ($\times$ 4/5).

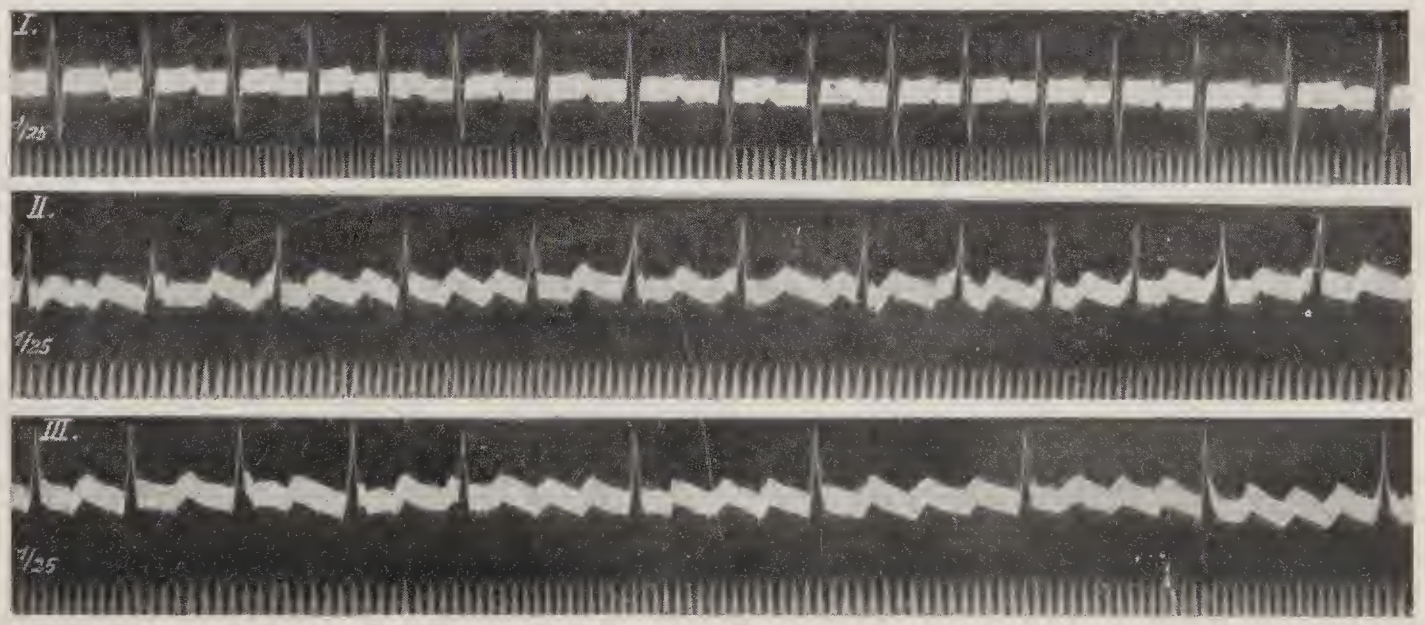

Vorhofflattern. Oszillationsfrequenz = 375 p. M.

Fig. 405 ($\times$ 2/3).

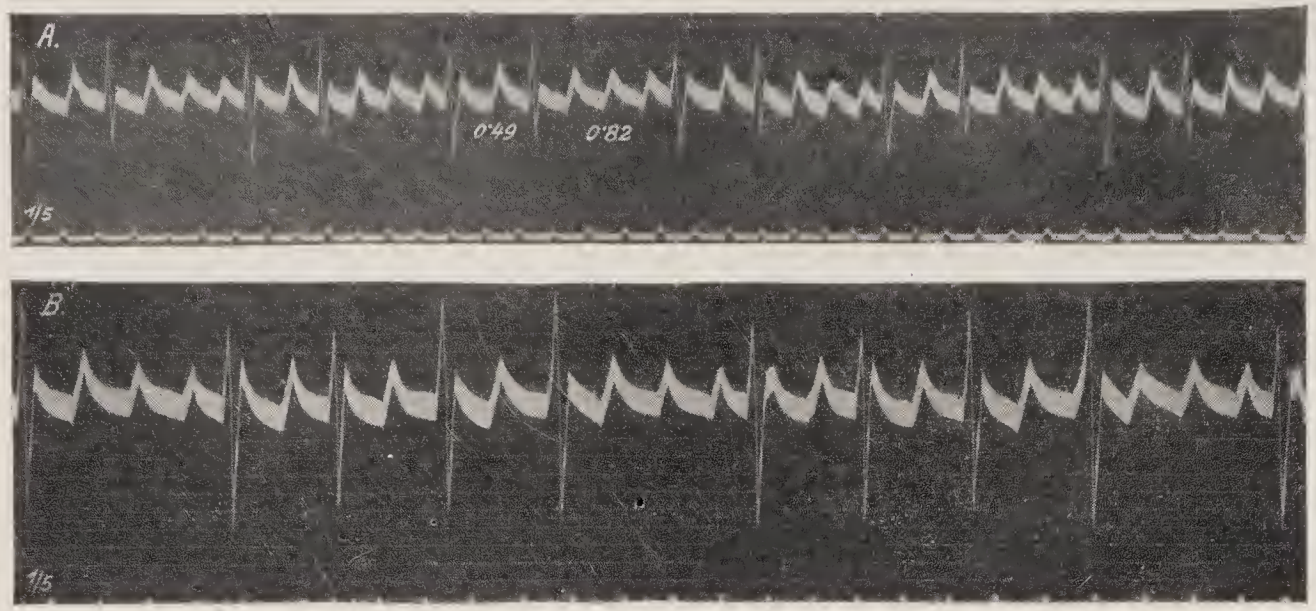

Nämlicher Fall wie Fig. 402. Formänderung der Anfangsschwankung bei Periodenbildung.

Fig. 406.

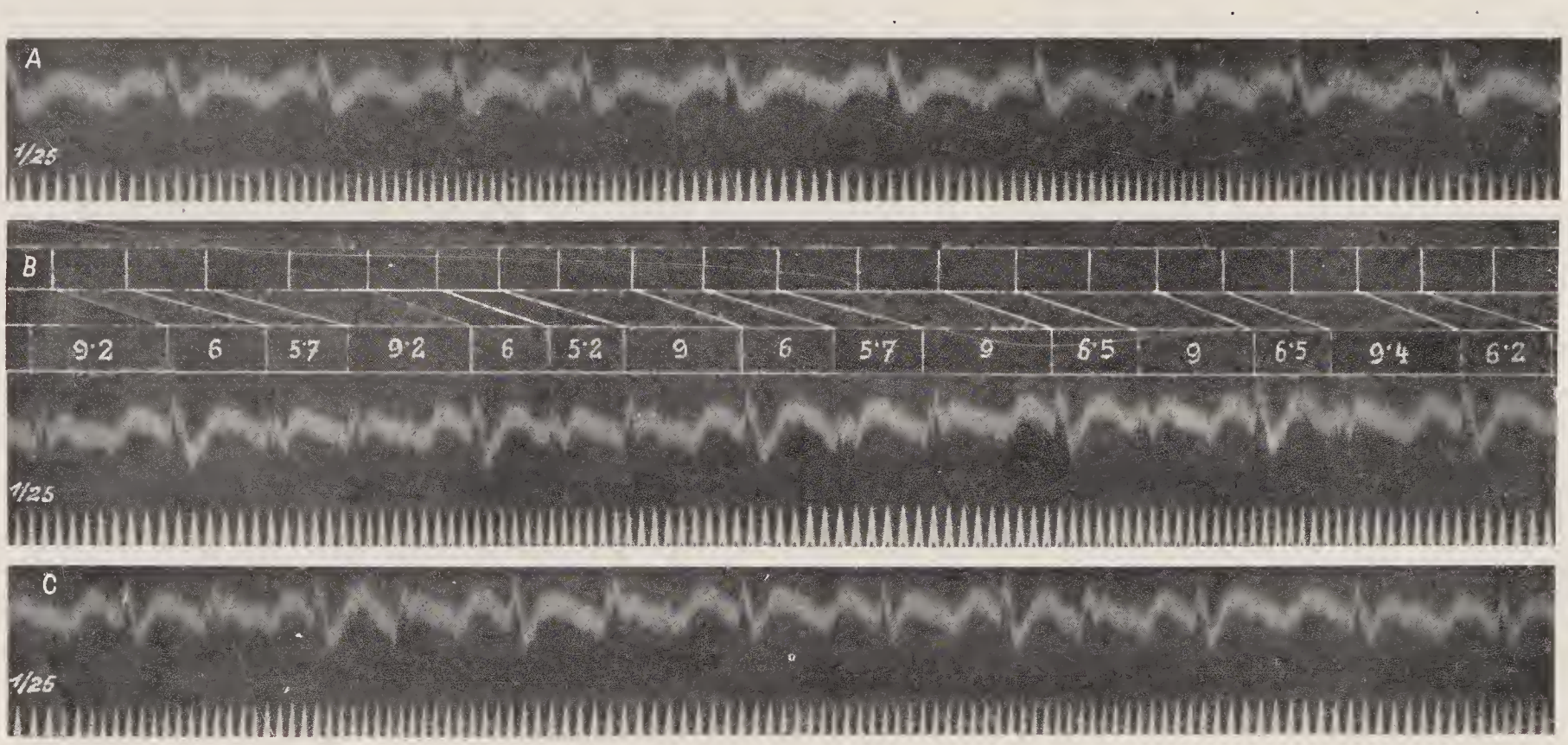

A. 2 : 1 Block.

B. Periodenbildung (4 : 3 und 3 : 2 Block).

C. 3 : 2 und 2 : 1 Block.

Fig. 407 ($\times$ 4/5).

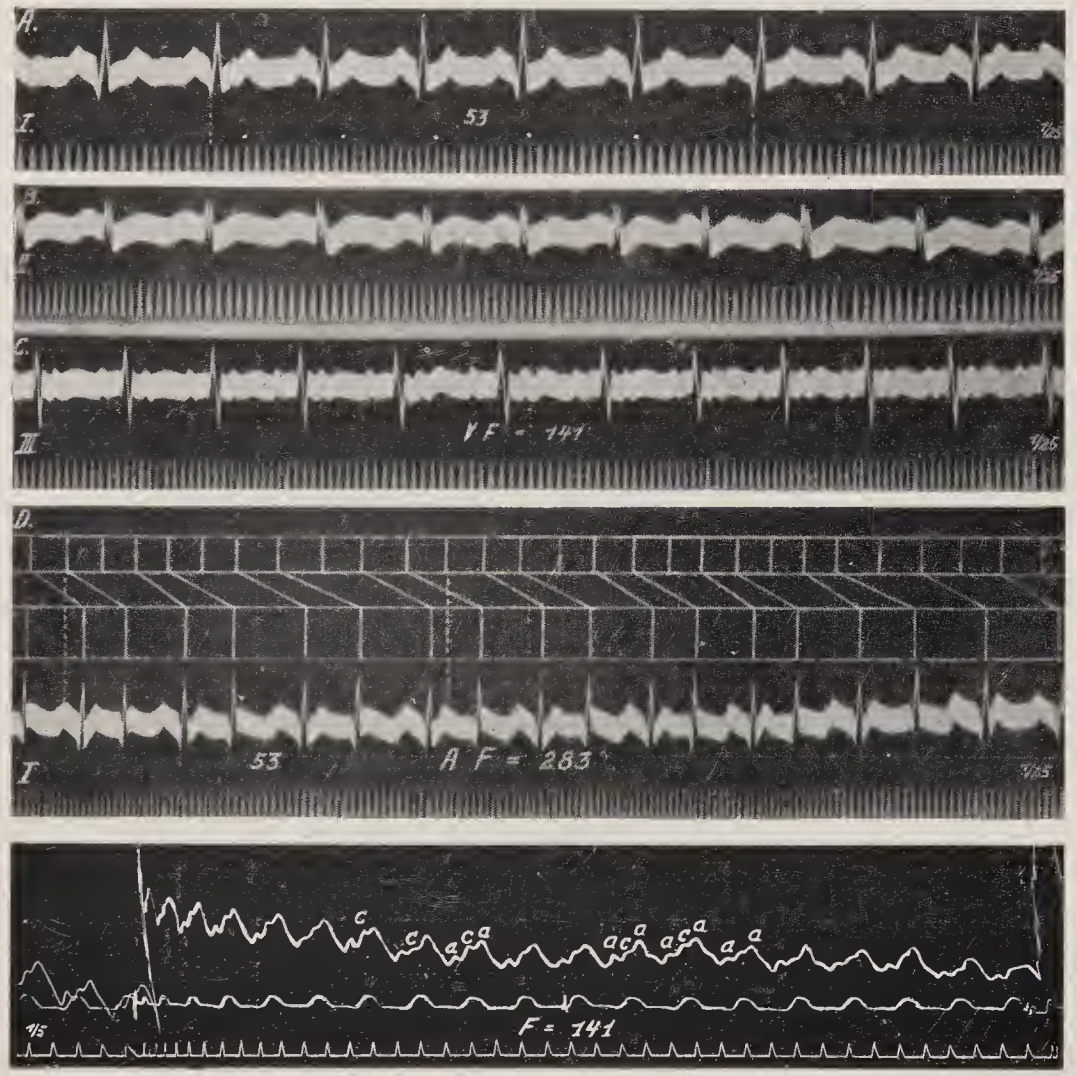

A, B, C bei Ruhe. D nach Arbeit. Periodenbildung (3 : 2 Block).
E. Jugularis- und Radialispuls.

Fig. 408.



Nämlicher Fall wie Fig. 407. Verdoppelung der Kammerfrequenz nach Arbeit. Zeit in 1/25 Sek.

Fig. 409 ($\times$ 3/4).

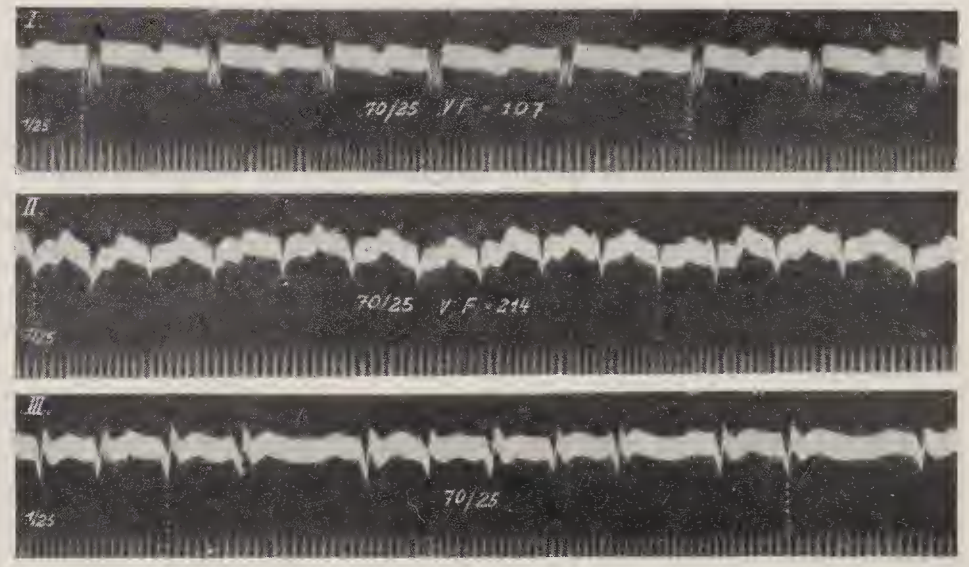

I. (Abl. II) Ruhe 2 : 1 Block. II. Bei gleicher Ableitung (II) nach Arbeit Vollrhythmus.
III. (Ebenfalls Abl. II.) In der markierten Strecke fallen 2 Vs aus.

Fig. 410.

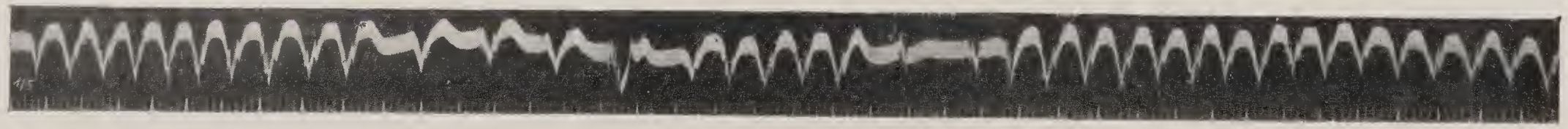

(Fall *Rechnitzer,* Wien. Arch. f. inn. Med., 13, 227, 1926.)
Vorhofflattern mit anfallsweisem Schlagen der Kammern im Vollrhythmus. K F = 326 p. M. Intraventrikuläre Leitungsstörung.

Fig. 411 ($\times$ 3/4).

Nämlicher Fall wie Fig. 378 nach Digitalisbehandlung. Vorhofflattern bei komplettem Block.

Fig. 412.

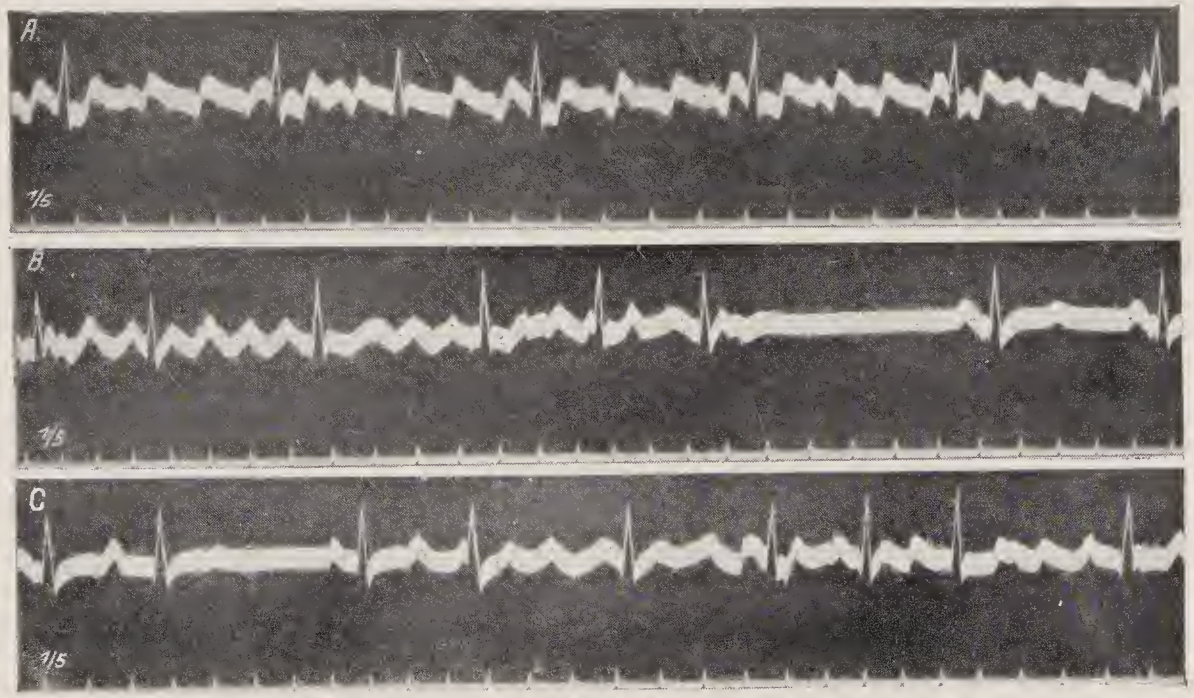

(Aus *Singer* u. *Winterberg,* Wien. Arch. f. inn. Med., 3, 329, 1922; Taf. VI, Fig. 1.)

Bei einem Basedowkranken durch Chininbehandlung aus Flimmern hervorgegangenes Flattern. Spontanes Erlöschen (B) und Wiedereinsetzen (C) des Flatterns.

Fig. 413 ($\times$ 2/3).

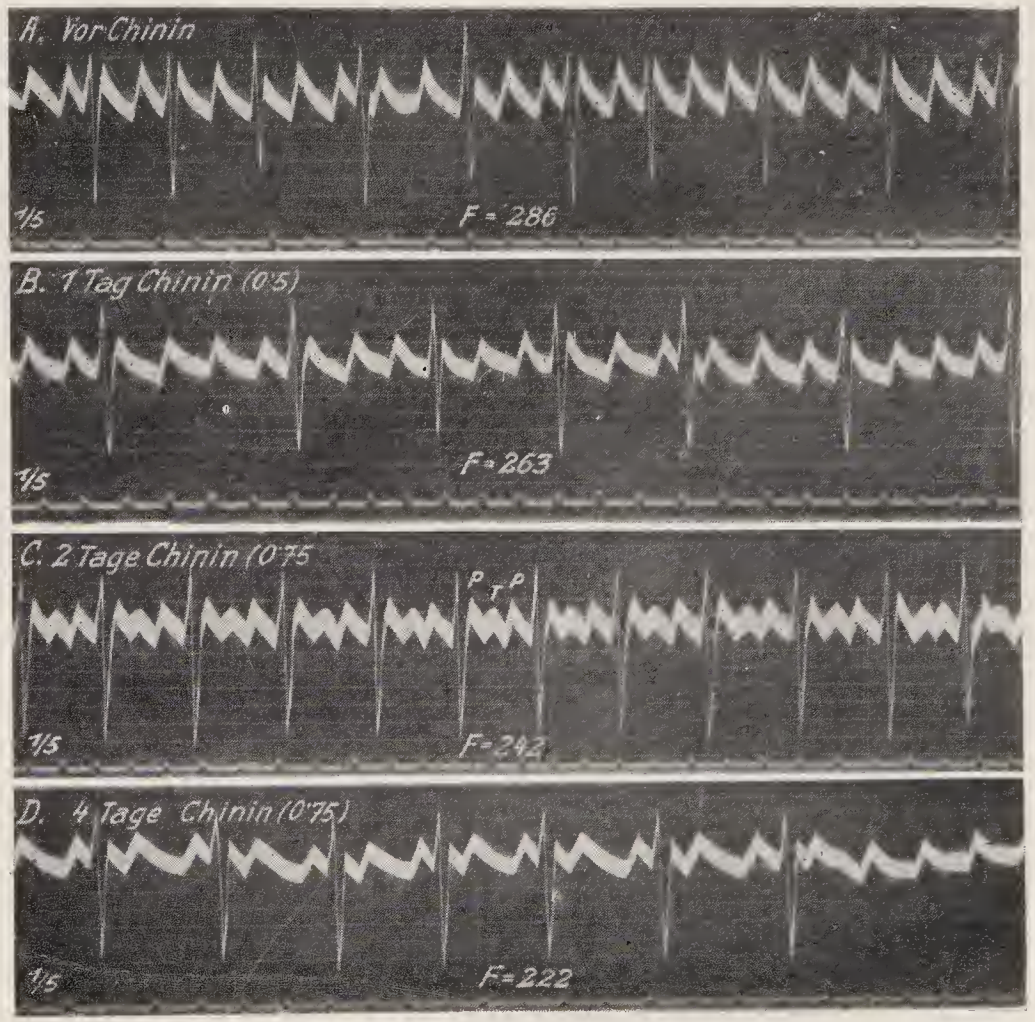

(Aus *Singer* u. *Winterberg,* Wien. Arch. f. inn. Med., 3, 329, 1922; Taf. V, Fig. 2.)

Nämlicher Fall wie Fig. 405. Abnahme der Flatterfrequenz von 286 bis auf 222 während einer viertägigen peroralen Chininbehandlung.

Fig. 414.

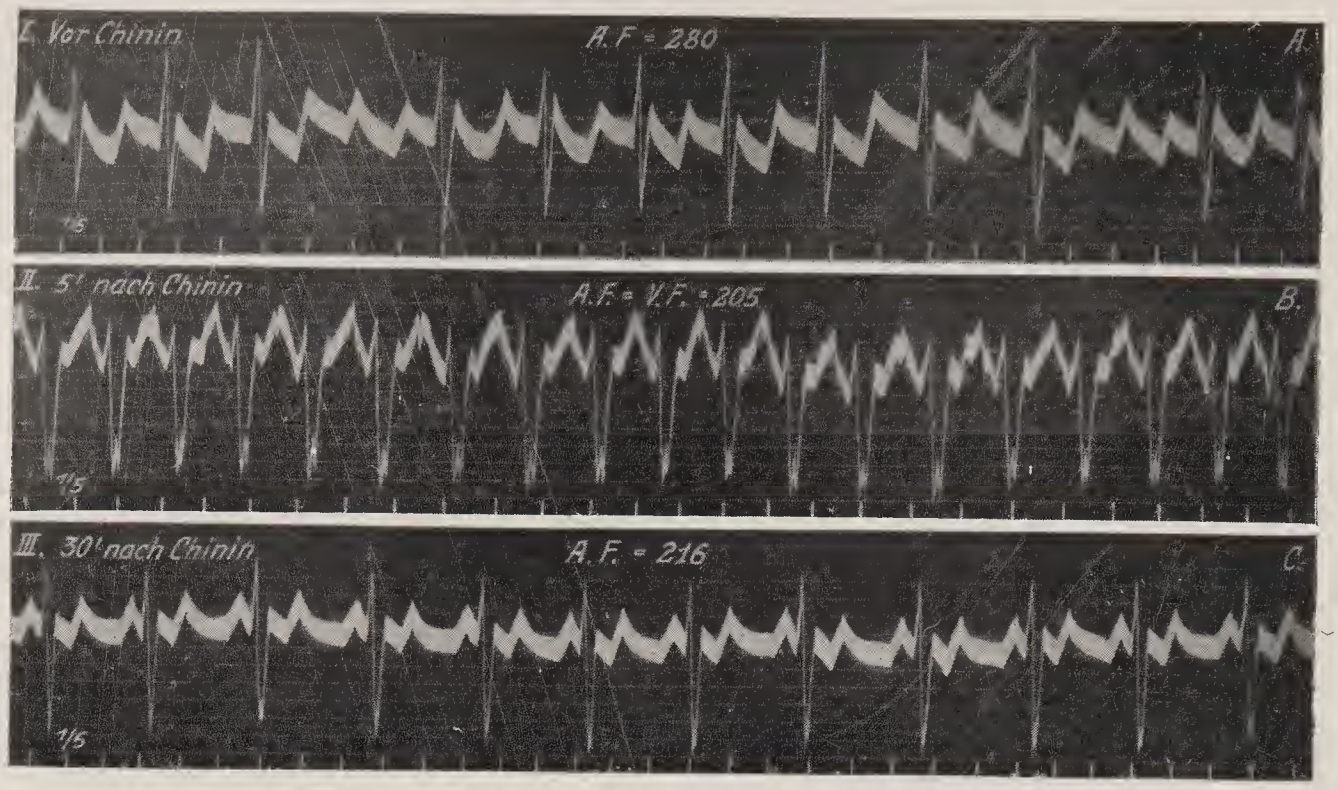

Aus *Singer* u. *Winterberg,* Wien. Arch. f. inn. Med., 3, 329, 1922; Taf. V, Fig. 1 (× 2/3).
Nämlicher Fall wie Fig. 413. Kammertachysystolie (B) nach intravenöser Chinininjektion infolge verlangsamter Flatterfrequenz.

Fig. 415.

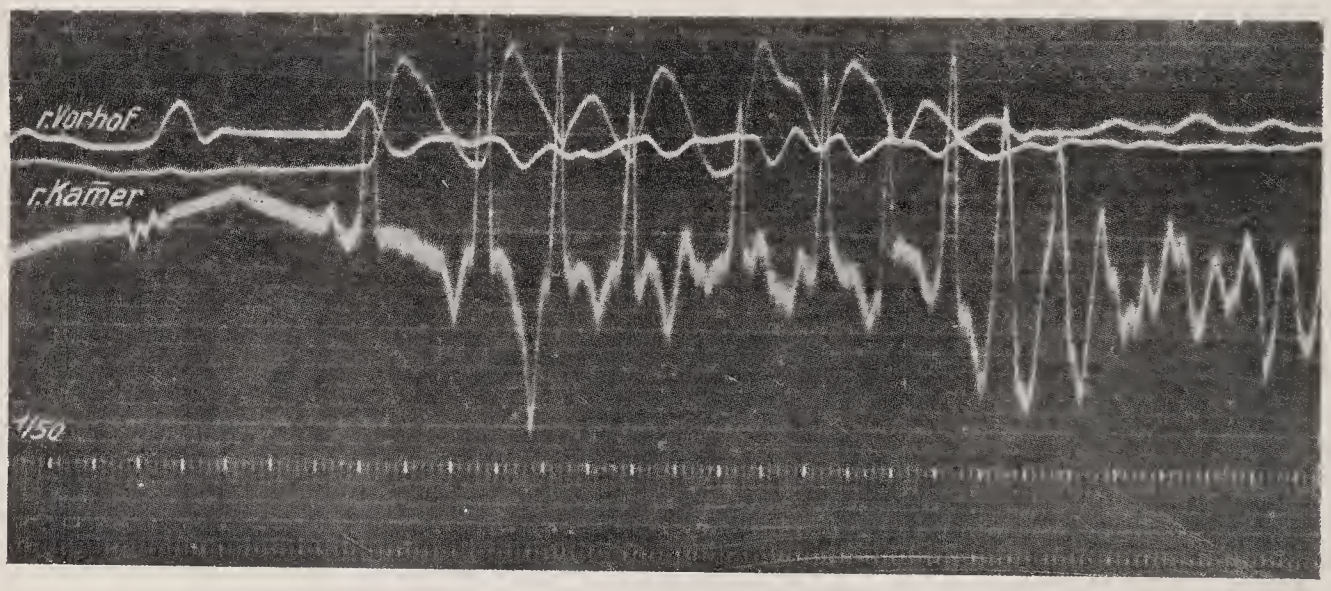

(Aus *Rothberger* u. *Winterberg, Pflüg.* Arch., 141, 343, 1911; Fig. 11.)
Eintritt von Vorhof- und bald darauf von Kammerflimmern kurz nach Reizung des rechten Vagus bei erregtem linken Accelerans.

Fig. 416 (× 3/4).



Gehäufte E S oder kurzes Kammerflimmern?

Fig. 417.

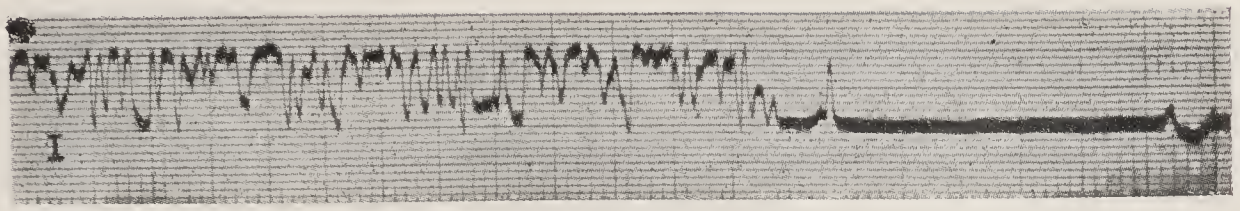

Fig. 417 und 418. (Aus *Kern* u. *Bender,* Heart, 9, 269, 1922; Fig. 9 u. 12 × 3/4.)
Patient in Synkope, Puls unfühlbar.

Fig. 418.

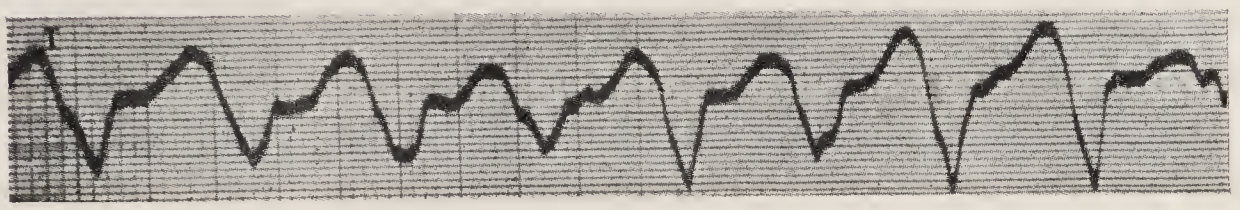

Periode rascher Saitenbewegungen während einer Synkope von 3 Min. Dauer.

Fig. 419.

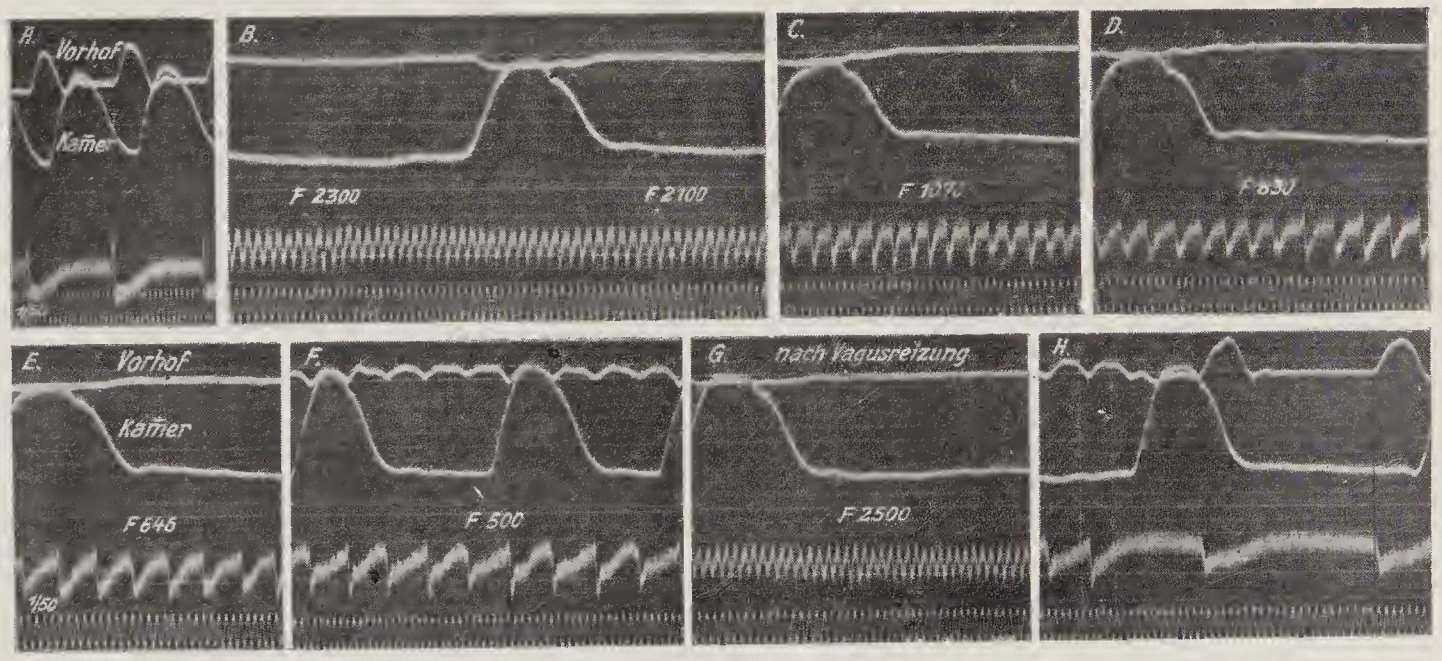

(Aus *Rothberger* u. *Winterberg, Pflüg.* Arch., 160, 42, 1914. Ausschnitte aus Taf. III, Fig. 10 × 1/2.)
Hundeherz. Suspensionskurven des r. Vorhofs und der r. Kammer. Differential-Eg des Vorhofs.

A. Normal. B. Nach 0,2 *mg* Physostigmin Vagusreizung und gleich darauf Faradisation des r. Vorhofes. Flimmern in verschiedenen Phasen. Oszillationsfrequenz von 2300 (B) bis 500 (F) abnehmend. Nach neuerlicher Vagusreizung (G) Wiederanstieg der Oszillationsfrequenz auf 2500. In H Übergang in Sinusrhythmus.

Fig. 420.

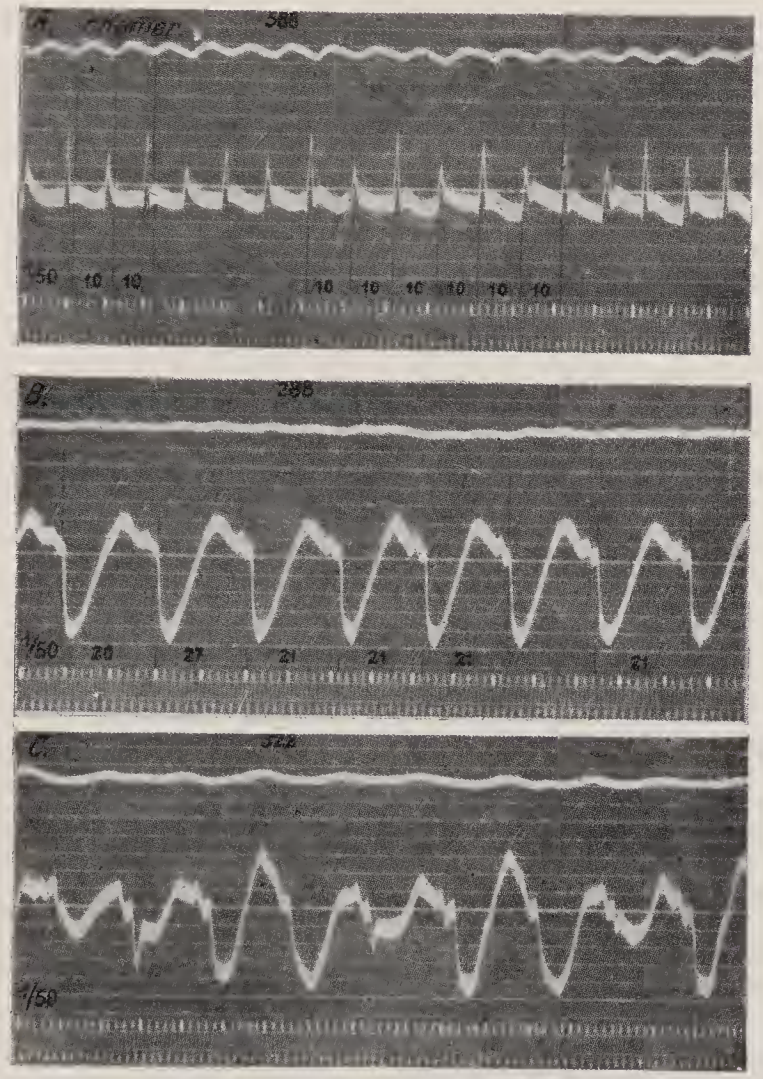

(Aus *Rothberger* u. *Winterberg*, Z. f. d. g. exp. Med., 4, 407, 1916. Ausschnitt aus Fig. 3b, c u. d, Tafel III.)

Flimmernd absterbendes Katzenherz. Mechanogramm vom Conus pulmonalis und Eg von der Herzspitze.

A. Im Beginne des Flimmerns.

B, C. Endstadien des Flimmerns bei starker Blähung des Herzens.

Fig. 421.

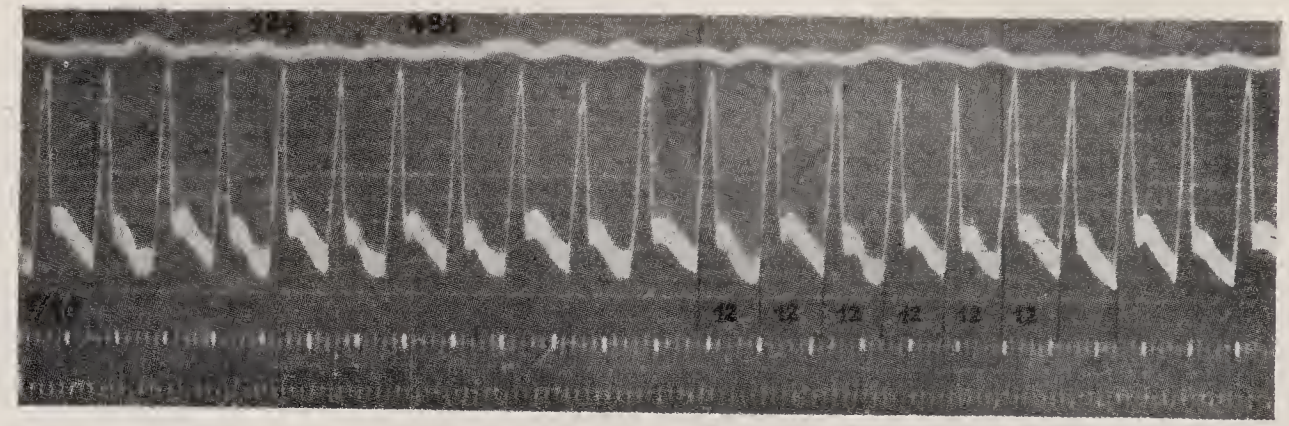

(Aus *Rothberger* u. *Winterberg*, Z. f. d. g. exp. Med., 4, 407, 1916; Taf. IV, Fig. 7c.)

Katzenherz. Tödliches Kammerflimmern.

Fig. 422.

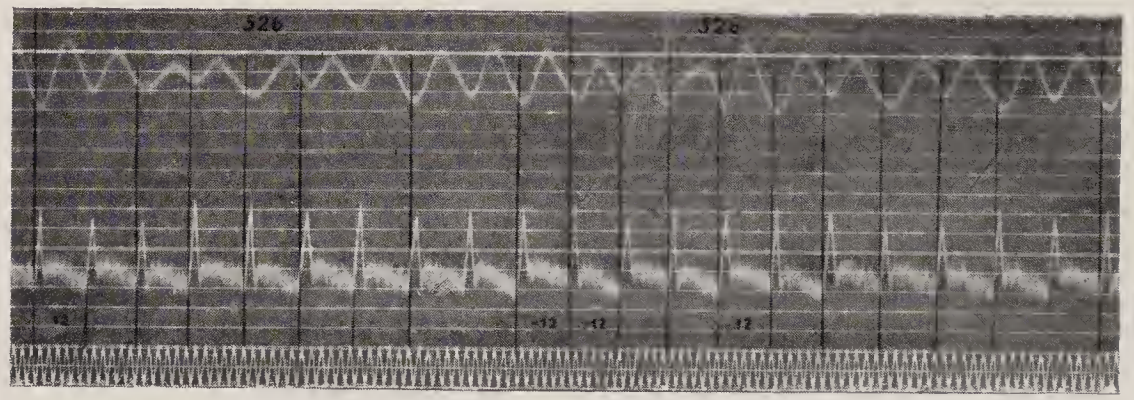

Fig. 423.

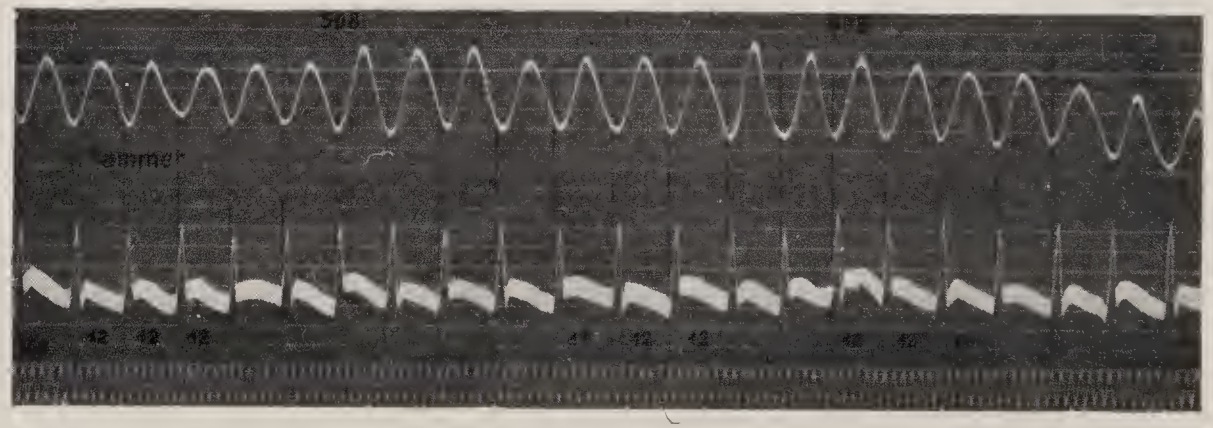

Fig. 422 u. 423. (Aus *Rothberger* u. *Winterberg*, Z. f. d. g. exp. Med., 4, 407, 1916; Taf. V, Fig. 8a u. b $\times$ 3/4.)

Katze. Flimmern, später spontane Erholung.

Fig 424.

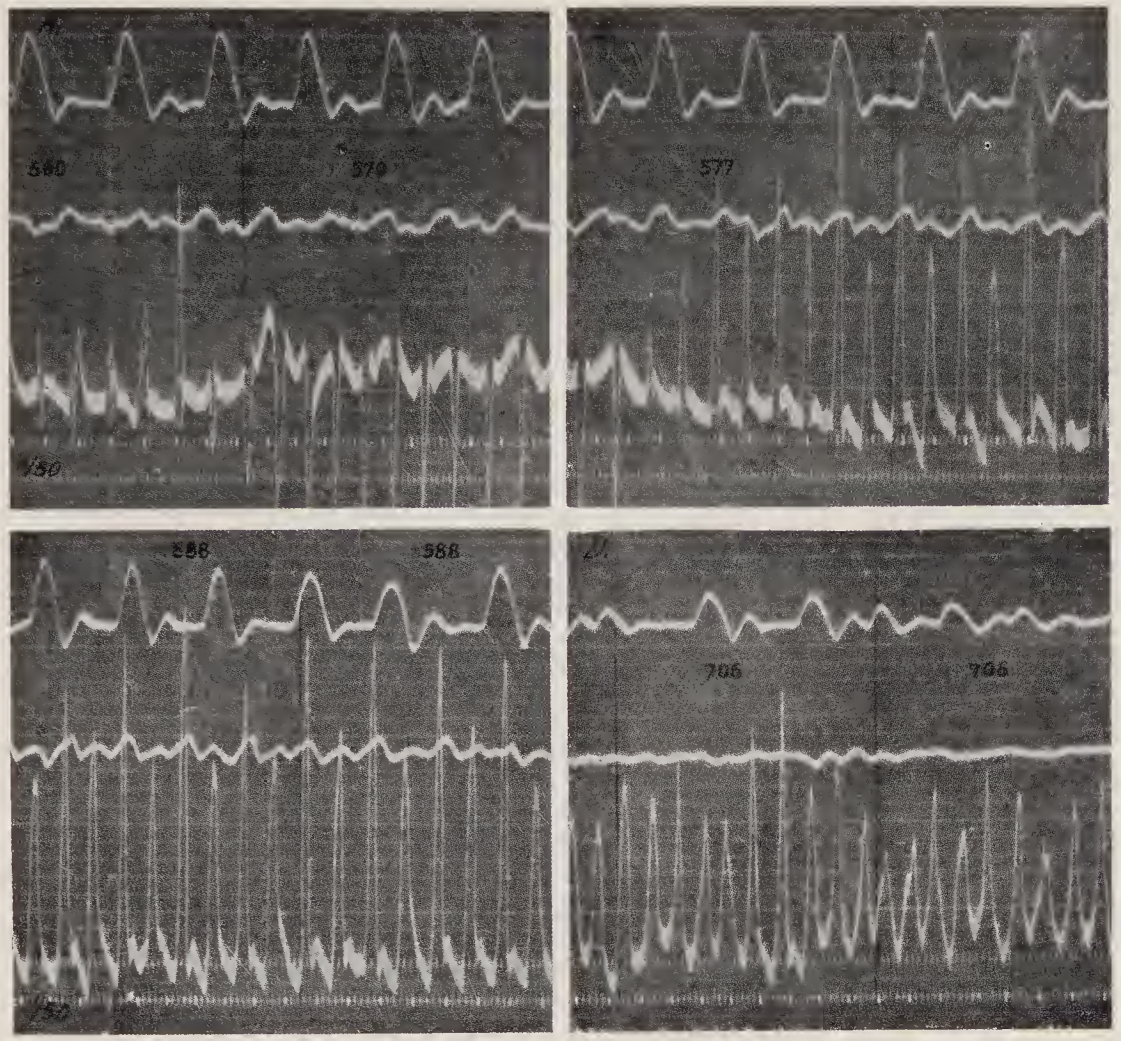

(Aus *Rothberger* u. *Winterberg,* Z. f. d. g. exp. Med., 4, 407, 1916. Ausschnitt aus Taf. VI, Fig. 19 b, c, d u. e × 3/4.)

Hundeherz. Nach faradischer Reizung tödlich verlaufendes Kammerflimmern. Das Flimmern beginnt mit einer Frequenz von 560 (A), die sich spontan bis auf 706 (D) steigert.

Fig. 425.



P. alternans in einem Fall von Myodegeneratio. Die + Welle nur wenig länger als die — Welle.

Fig. 426.

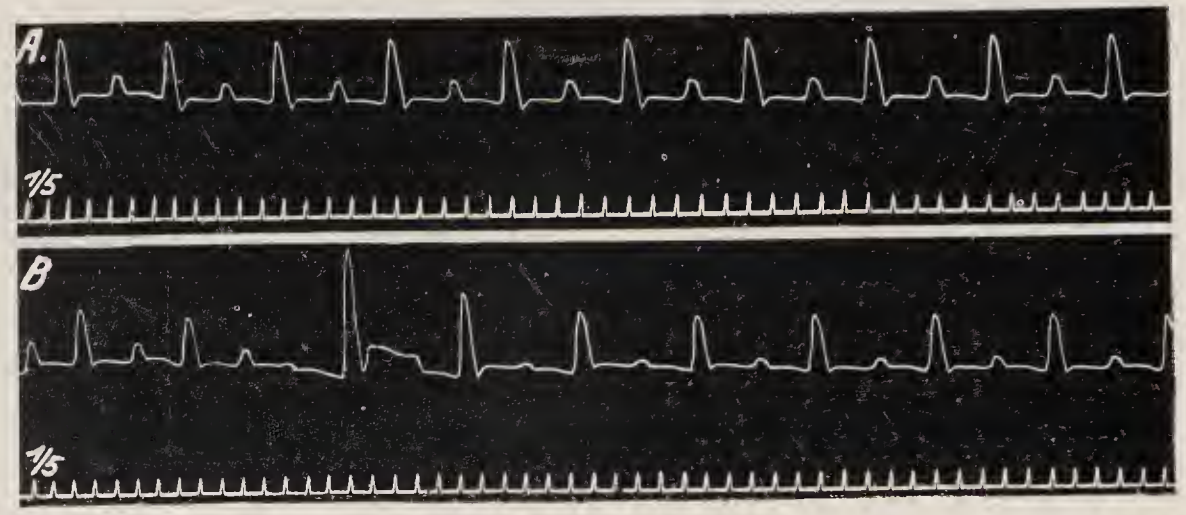

Die — Welle ist merklich verspätet. Durch die E S in B wird der Alternans verstärkt und seine Kadenz umgekehrt. (Fall von Myodegeneratio.)

Fig. 427.

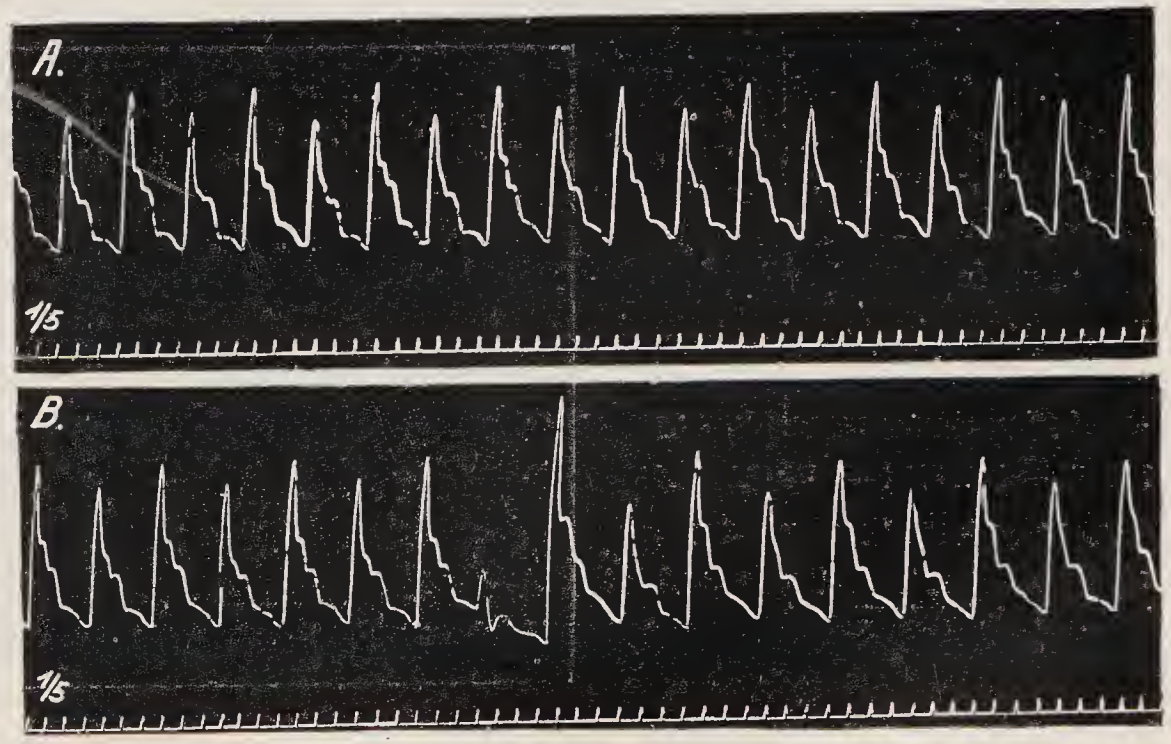

P. alt. bei einem Falle von Hypertonie und Arteriosklerose. Die + Welle nicht viel länger als die — Welle. Die E S in B verstärkt den Alternans.

Fig. 428.

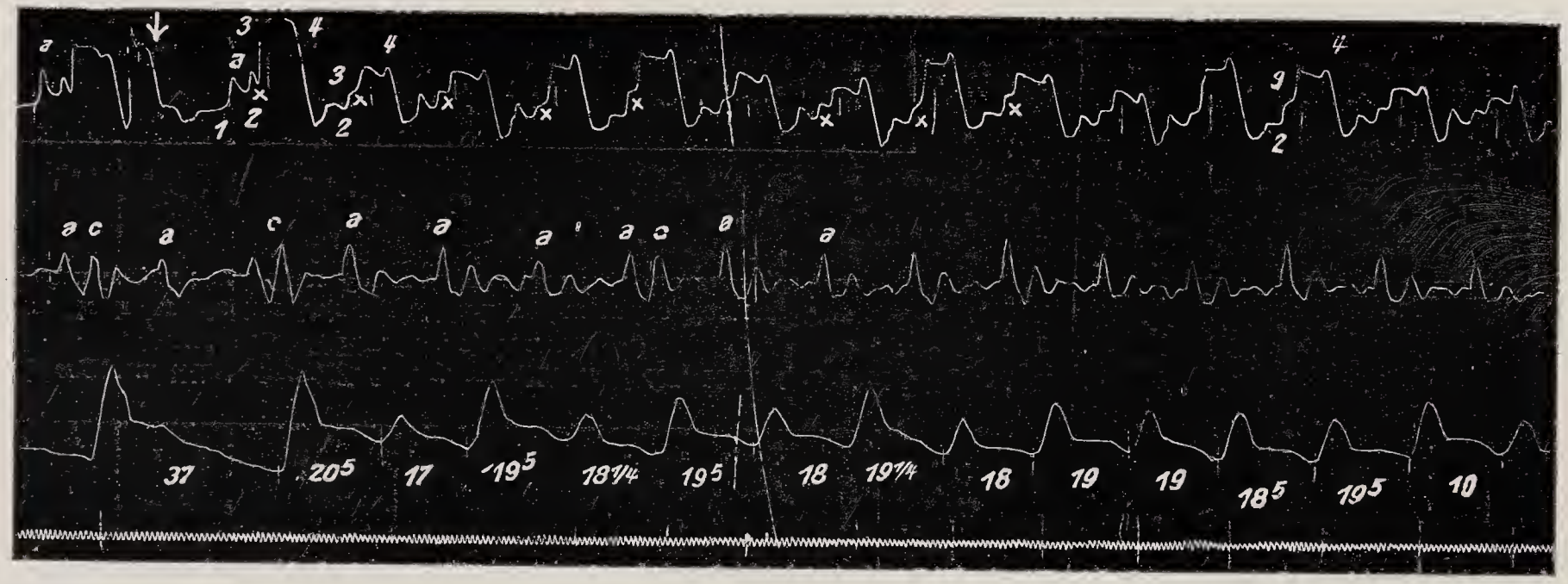

(Aus *Wenckebach*, Unregelmäßige Herztätigkeit, 1914; Fig. 100.)

Kg, Venen und Radialispuls bei P. alt., hohem Blutdruck, hypertrophischem Herzen und Nierensklerose. Das Alternieren wird durch eine ES (↓) verstärkt. Die Form der Anspannungszacke (×) wechselt mit der Pulsgröße.

Fig. 429.

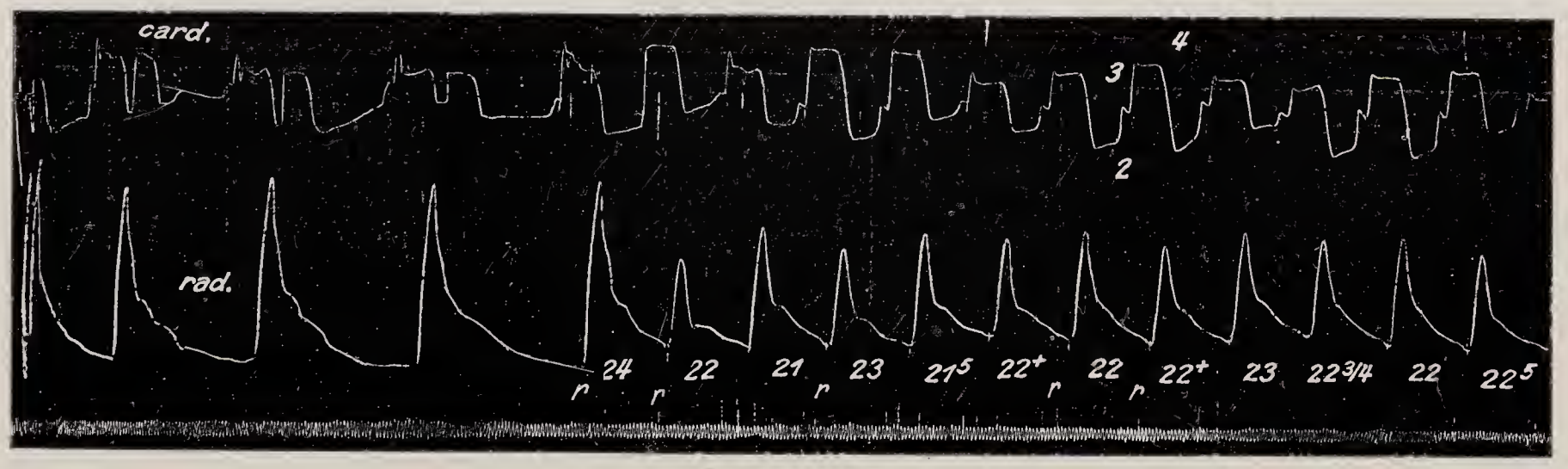

(Aus *Wenckebach*, Unregelmäßige Herztätigkeit, 1914; Fig. 101.)

P. alt. bei älterem Arteriosklerotiker. Im Kg keine Anhaltspunkte für verschiedene Systolendauer. Im Radialispuls ist die kleine Welle nicht immer verspätet.

Fig. 430.

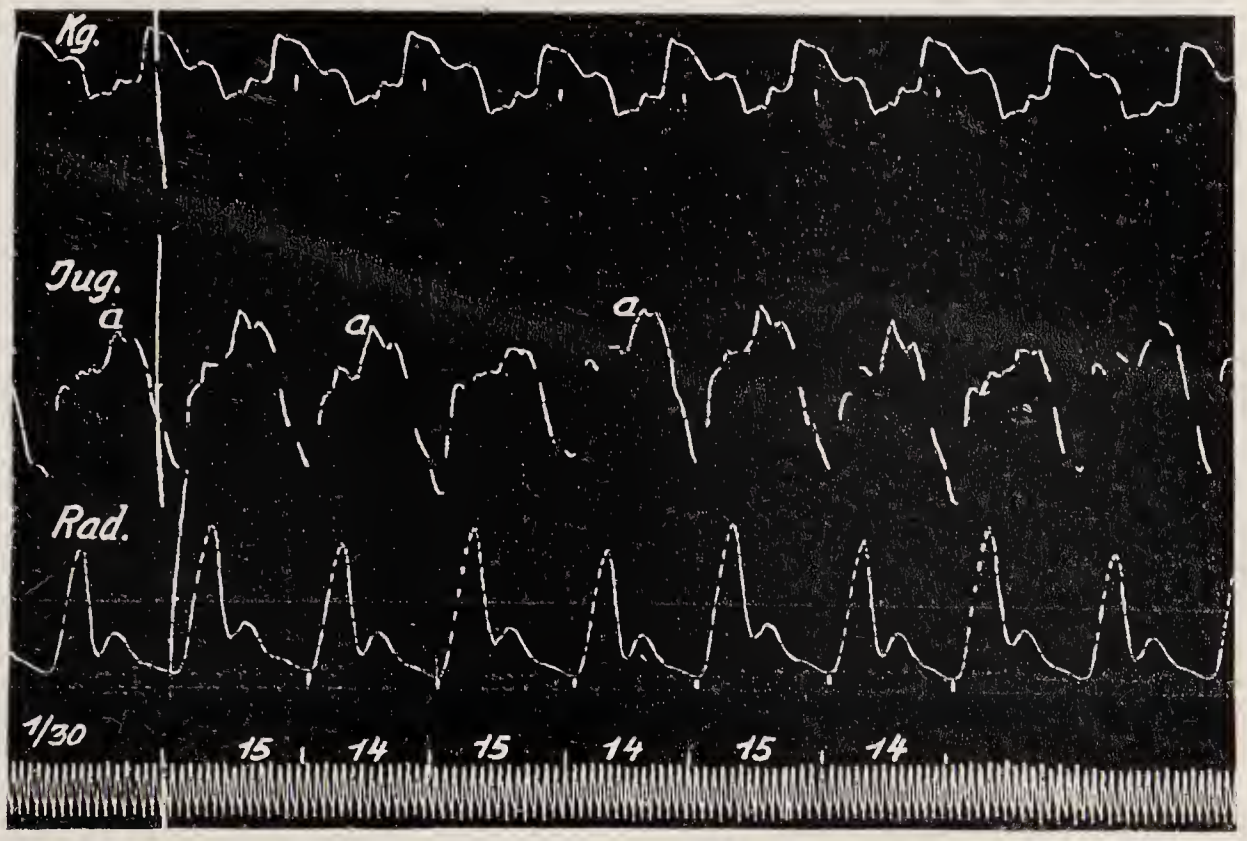

Kg, Jugularis und Radialispuls. Gleichsinniges Alternieren von Kg und Radialispuls. Im Venenpuls nur von der Respiration abhängige Veränderungen.

Fig. 431.

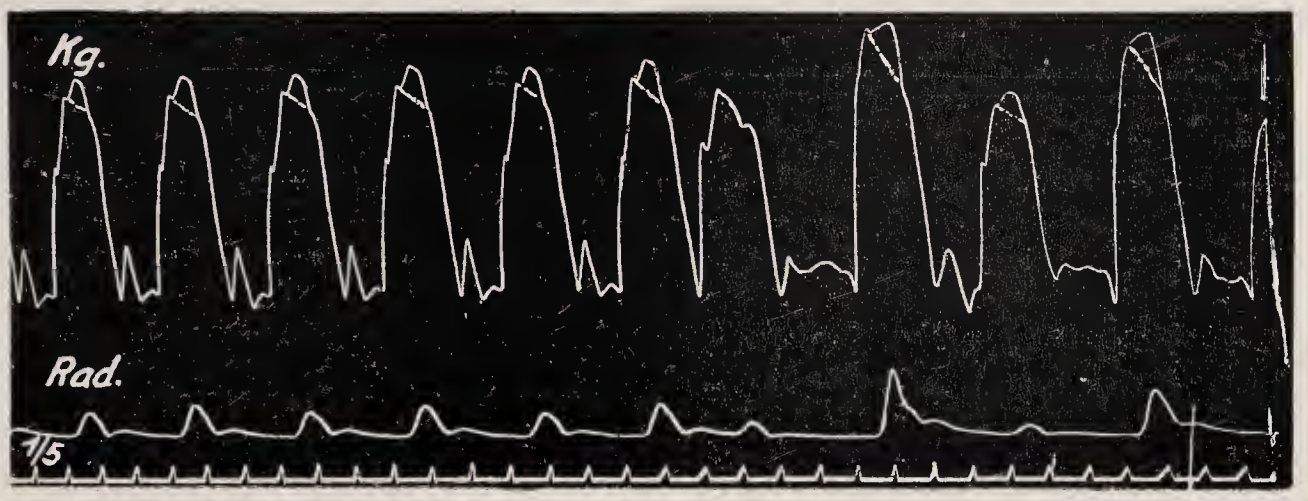

Alternierende Veränderungen im systolischen Plateau des Kg.

Fig. 432.

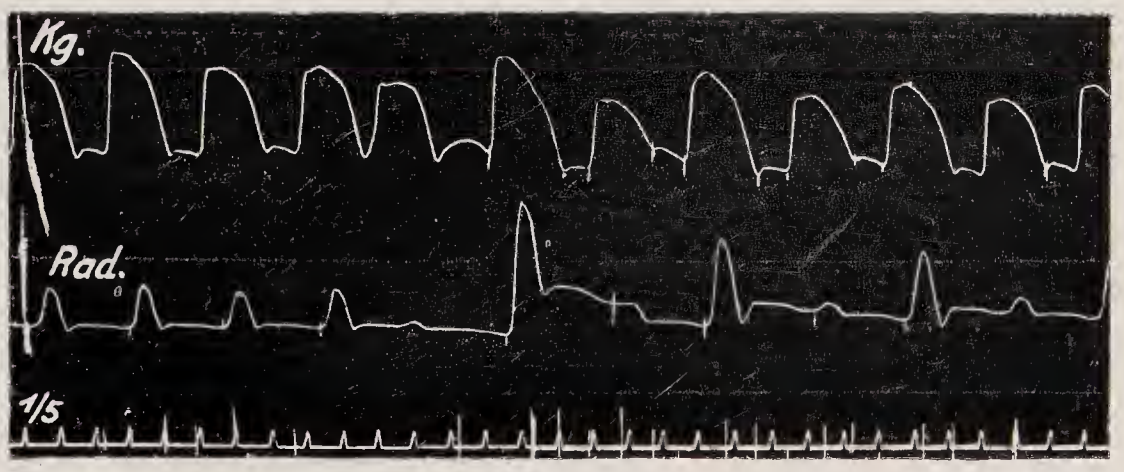

Gleichsinniges Alternieren von Puls und Kg. Die + und — Kge von gleicher Dauer, nur das postextrasystolische Kg dauert länger.

Fig. 433.



Radialispuls und Ekg (Abl. III) bei einem Falle von Arteriosklerose und Hypertonie.

Fig. 434.

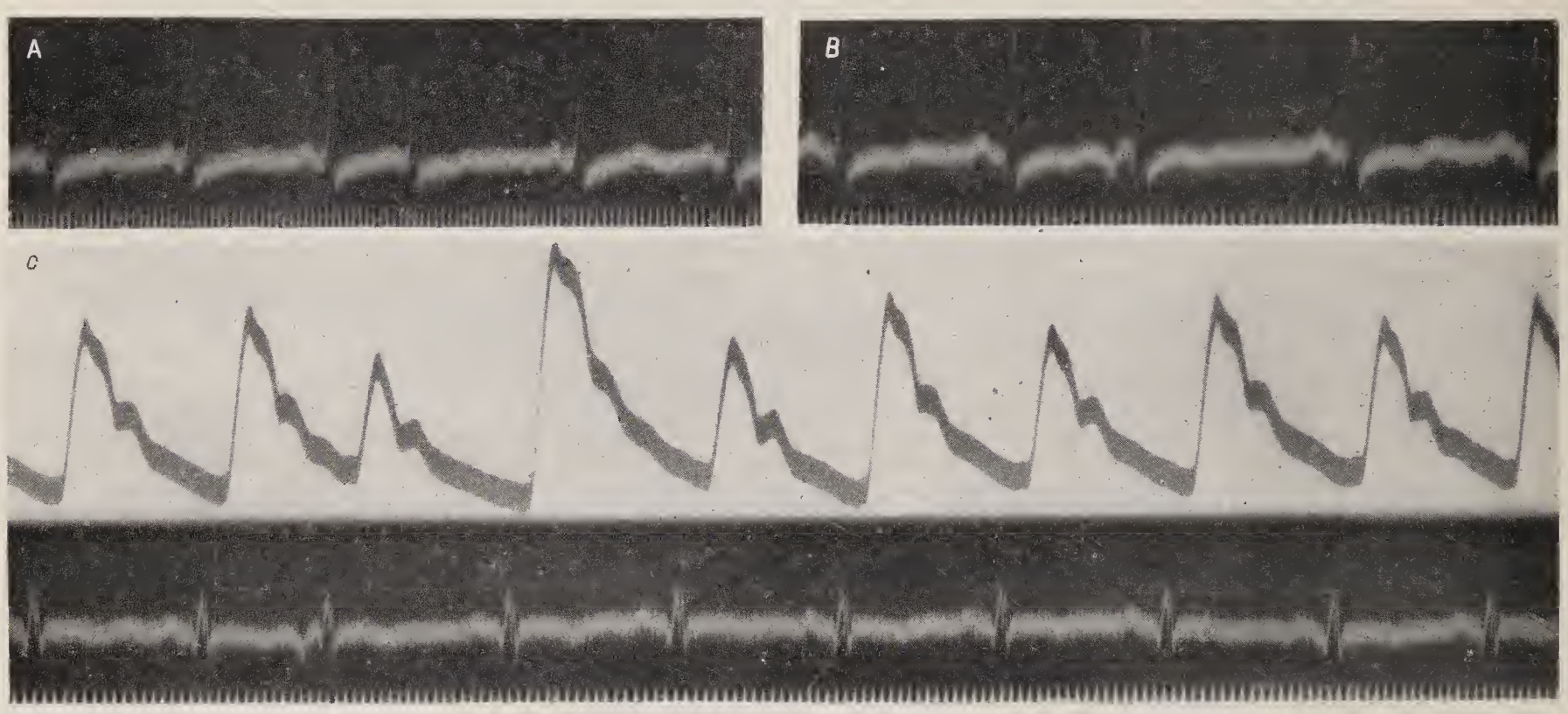

A = Abl. I, B = Abl. II, C = Radialispuls und Ekg (Abl. III) bei einem Patienten mit Myodegeneratio.
Durch A E S hervorgerufenes und unterhaltenes Alternieren.

Fig. 435.



(Aus *de Boer, Pflügers* Arch., 192, 183, 1921.)
Entwicklung von Herzalternans bei Sinuserwärmung.

Fig. 436.

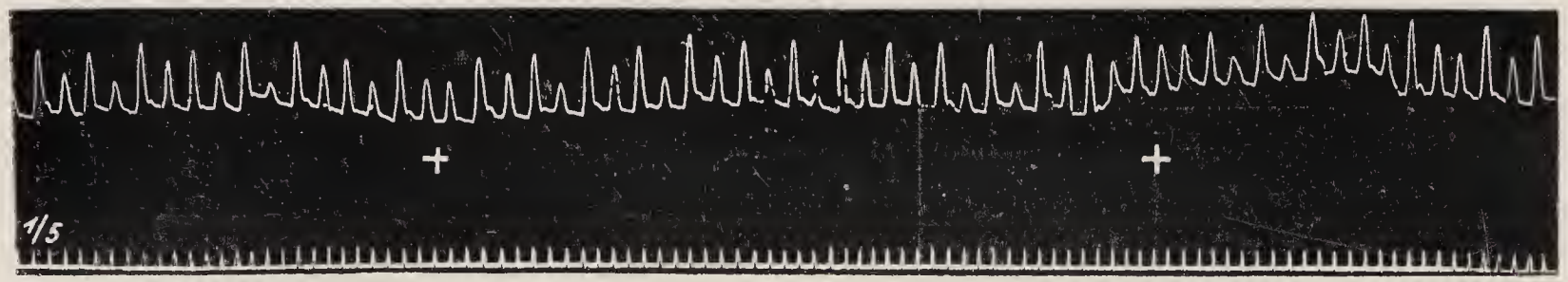

Nämlicher Fall wie Fig. 437.

Durch E S hervorgerufenes bald verstärktes, bald abgeschwächtes Alternieren des Radialispulses. Bei + Umkehr des Alternans.

Fig. 437.

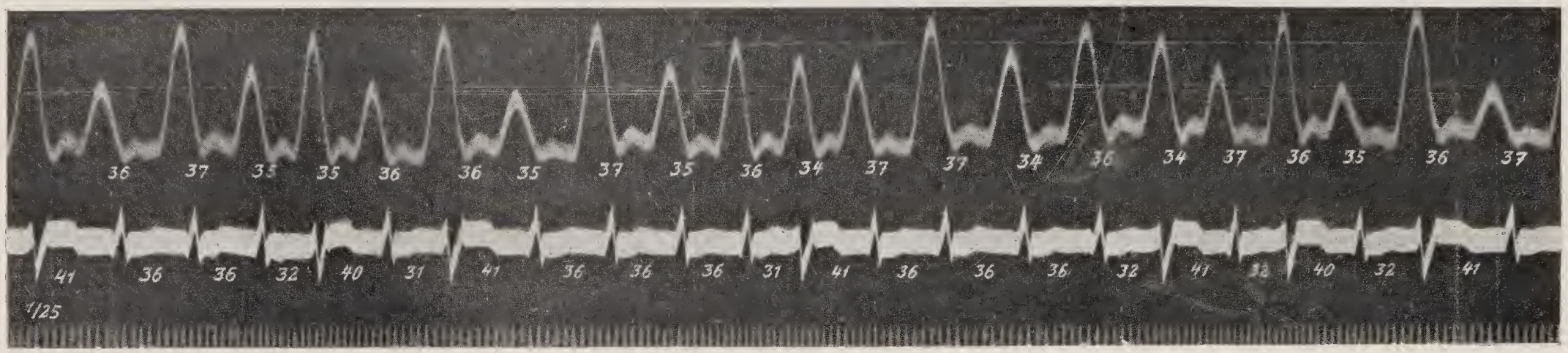

Fig. 438.

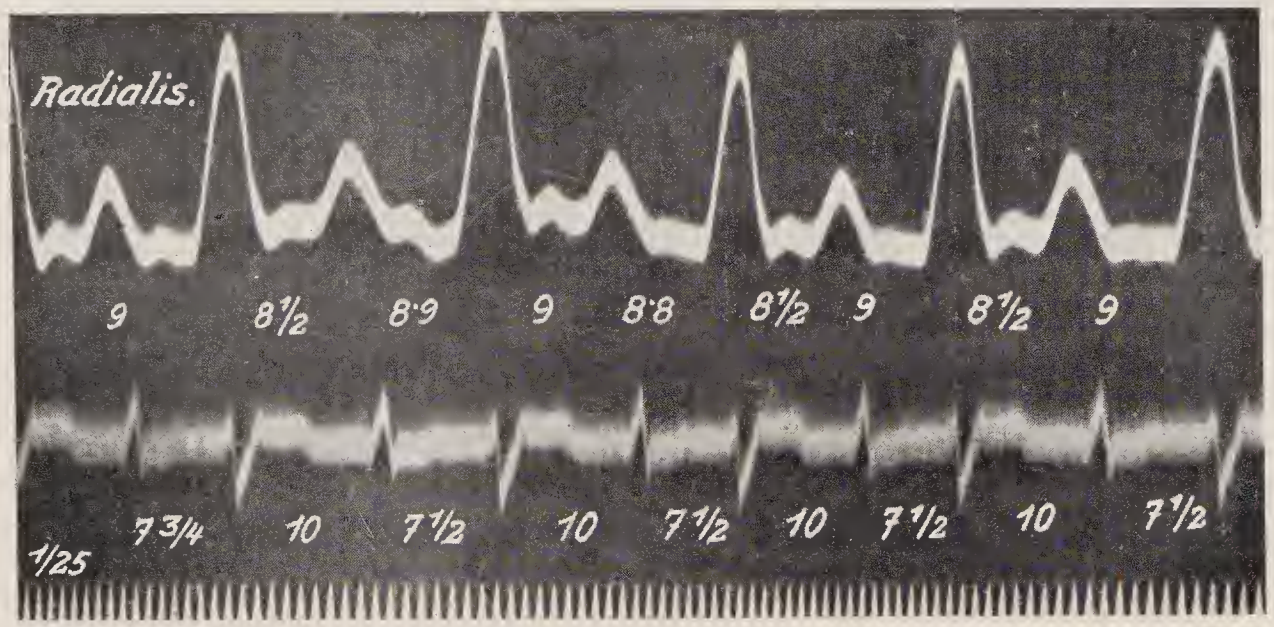

Fig. 437. (Aus *Samet* u. *Schott,* W. Arch. f. inn. Med., 8, 335, 1924; Fig. 2.)

Radialispuls und Ekg. Paroxysmale Tachykardie. P. alt. durch E S provoziert und unterhalten. Verstärkung oder Abschwächung bzw. Umkehr des Alternans, je nachdem ob die E S an die Stelle der — (Verstärkung) oder der + Welle (Umkehr) tritt.

Fig. 438. Nämlicher Fall wie Fig. 437.

Bei vorhandener Alternansdisposition entsteht durch Bigeminie sehr starkes Alternieren (Pseudoalternans).

Fig. 439.

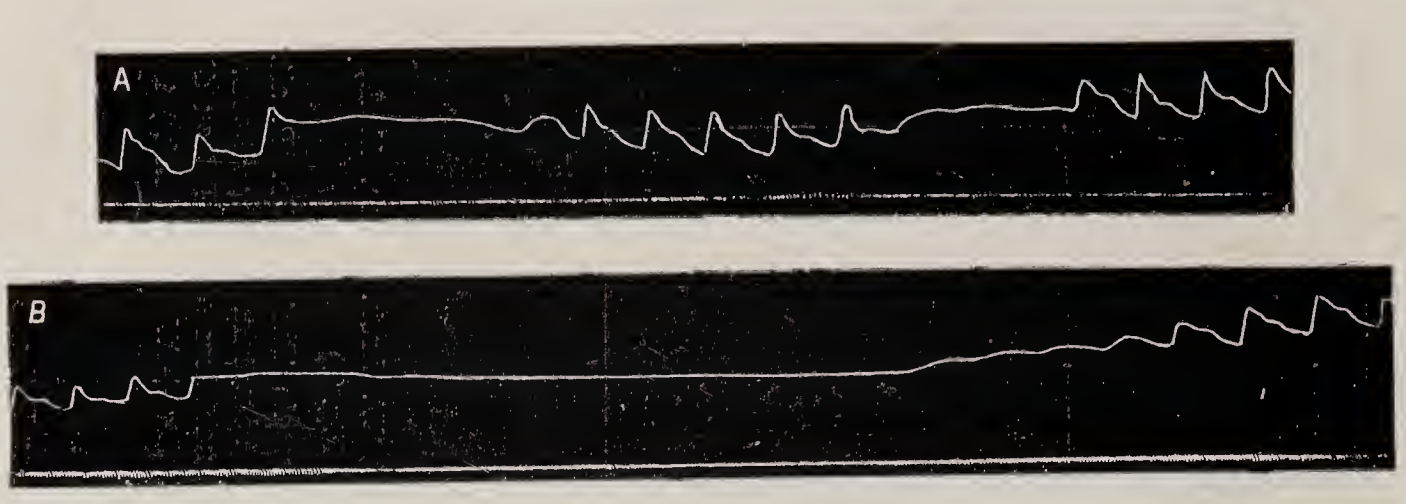

Aus *Wenckebach,* Unregelmäßige Herztätigkeit, 1914; Fig. 103.)

Extrathorakaler P. paradoxus. (Verschwinden des Radialispulses durch Kompression der A. subclavia im Inspirium: A bei ruhiger Atmung, B bei inspiratorisch angehaltenem Atem.)

Fig. 440.

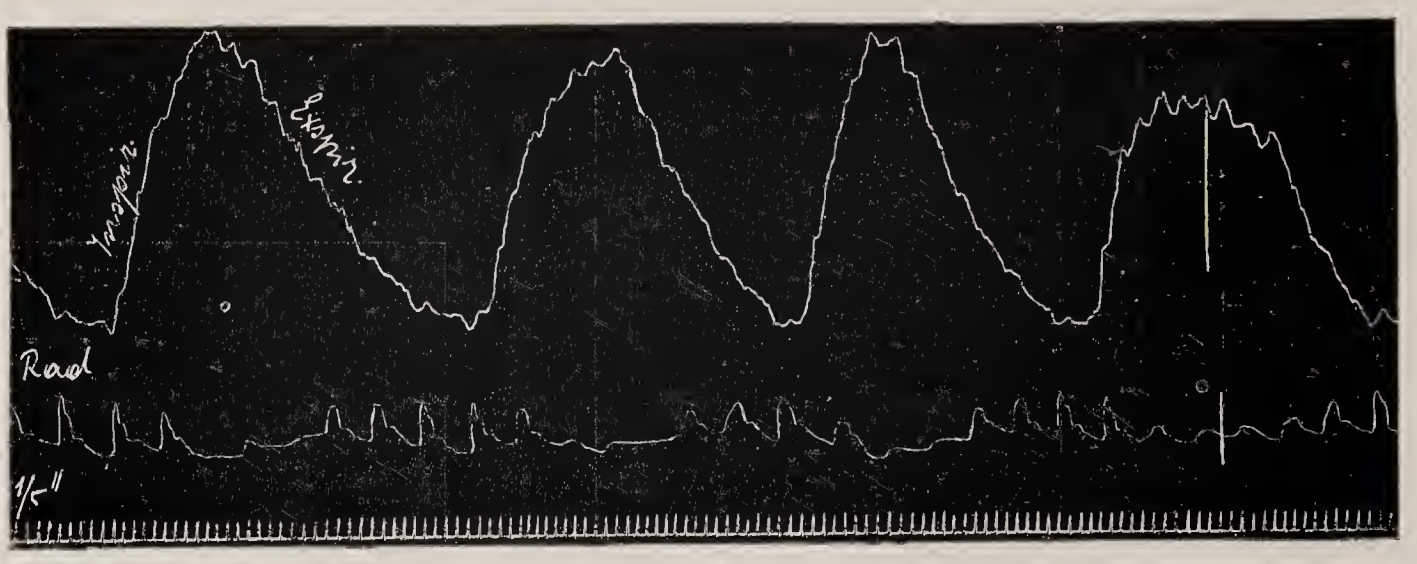

(Aus *van der Mandele* Dissertation, Wien, Springer, 1925; Fig. 4.)

P. par. extrathoracalis in einem Falle von hochgradiger Trichterbrust.

Fig. 441.

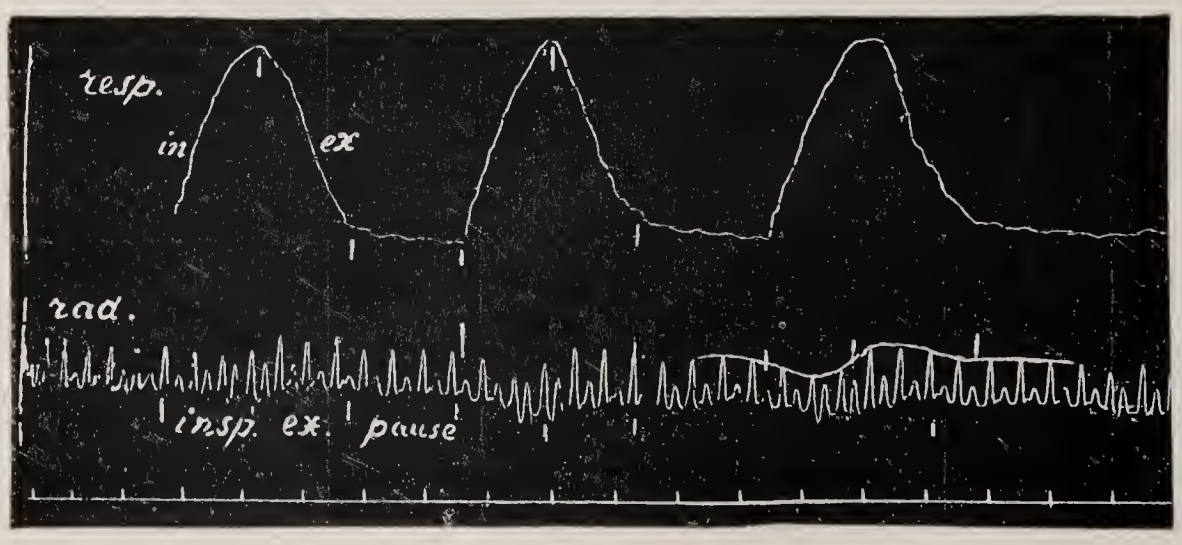

(Aus *Wenckebach,* Unregelmäßige Herztätigkeit, 1914; Fig. 104 u. 104 a.)

P. par. dynamicus bei exsudativer Perikarditis bei ruhiger Atmung. Die höchsten Pulswellen fallen ins Exspirium.

Fig. 442.

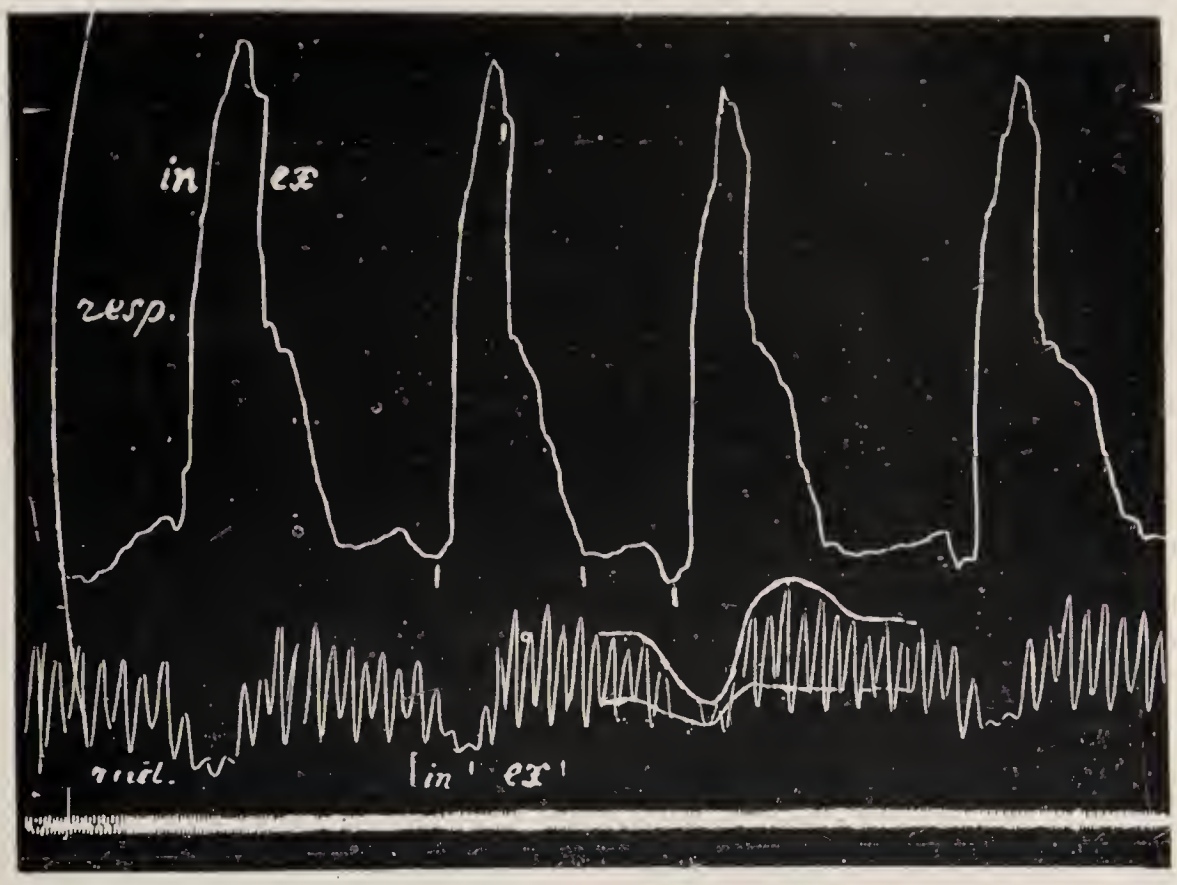

(Aus *Wenckebach,* Unregeimäßige Herztätigkeit, 1914; Fig. 104 u. 104a.)

P. par. dynamicus bei exsudativer Perikarditis bei angestrengter Atmung. Die höchsten Pulswellen fallen ins Exspirium.

Fig. 443.

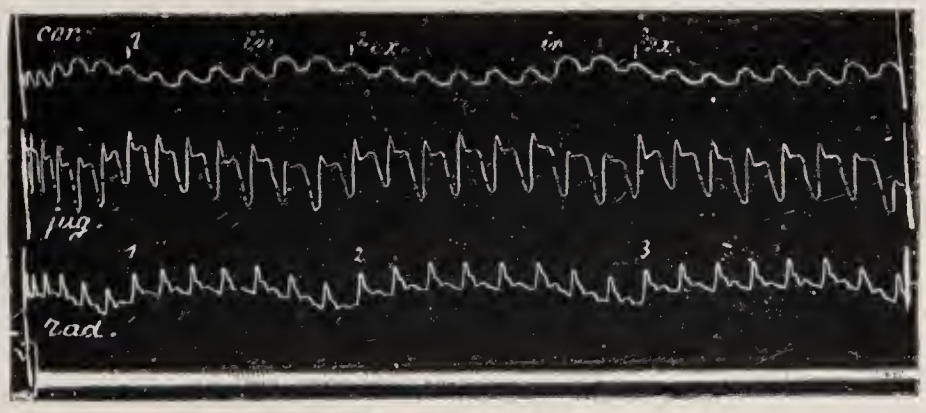

(Aus *Wenckebach,* Unregelmäßige Herztätigkeit, 1914; Fig. 105.)

P. par. dynamicus bei starker Myodegeneratio und Dekompensation des Herzens. Die höchsten Pulswellen fallen ins Exspirium.

Fig. 444.

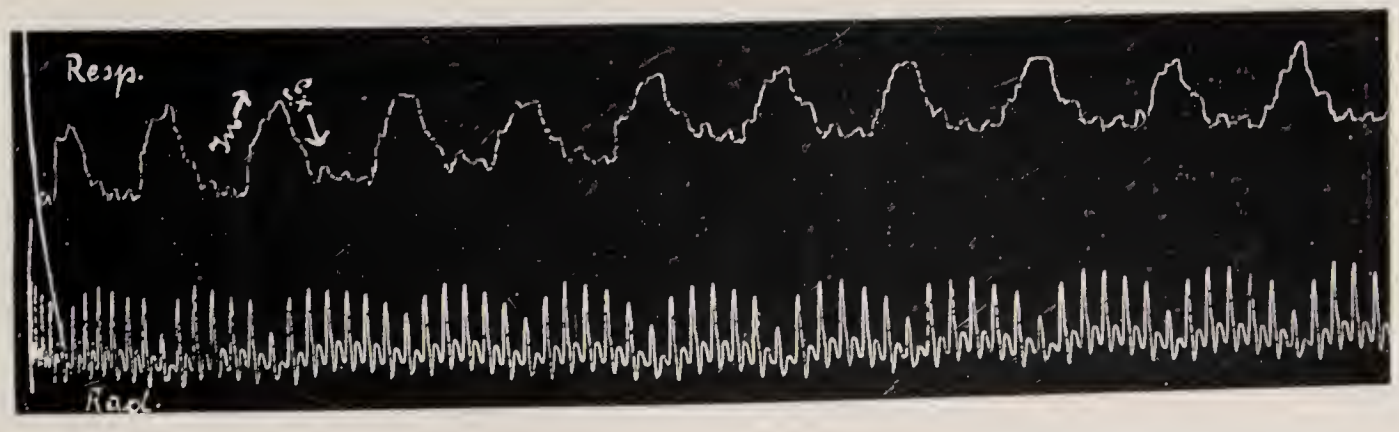

(Aus *van der Mandele,* l. c.; Fig. 10.)

P. par. mechanicus bei einem Falle von Perikarditis adhaesiva.

Fig. 445.

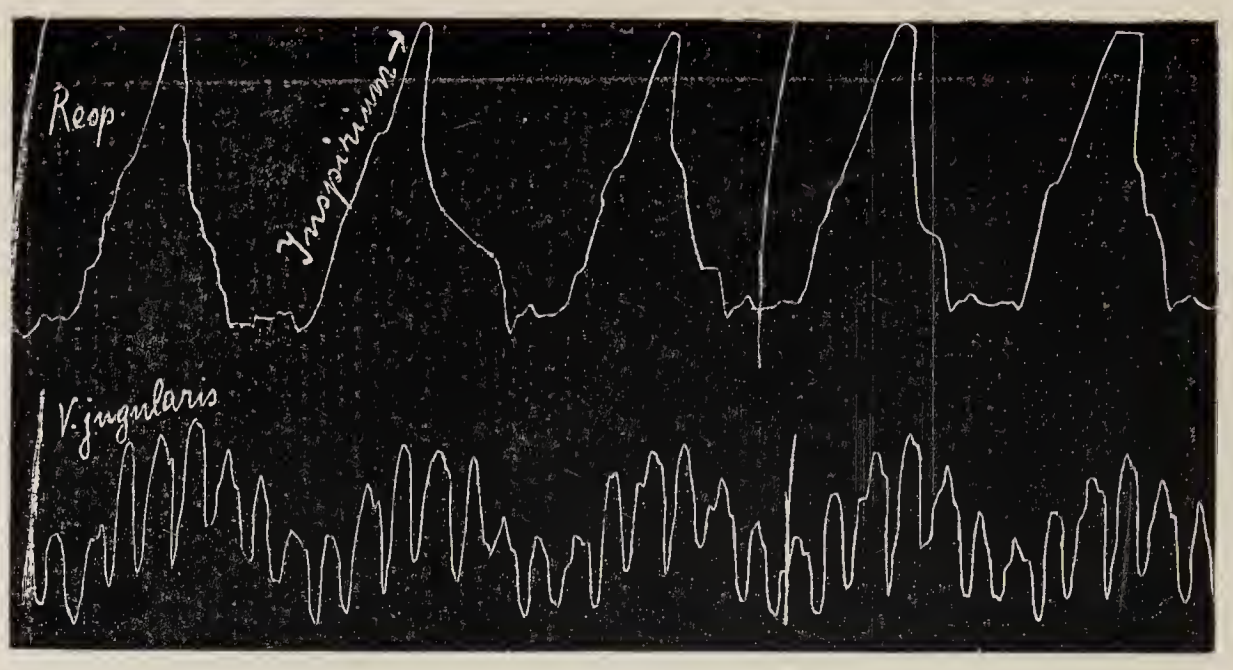

(Aus *van der Mandele,* l. c.; Fig. 11.)
Inspiratorisches Anschwellen der Halsvenen bei einem Falle von Mediastino-Perikarditis.

Fig. 446.

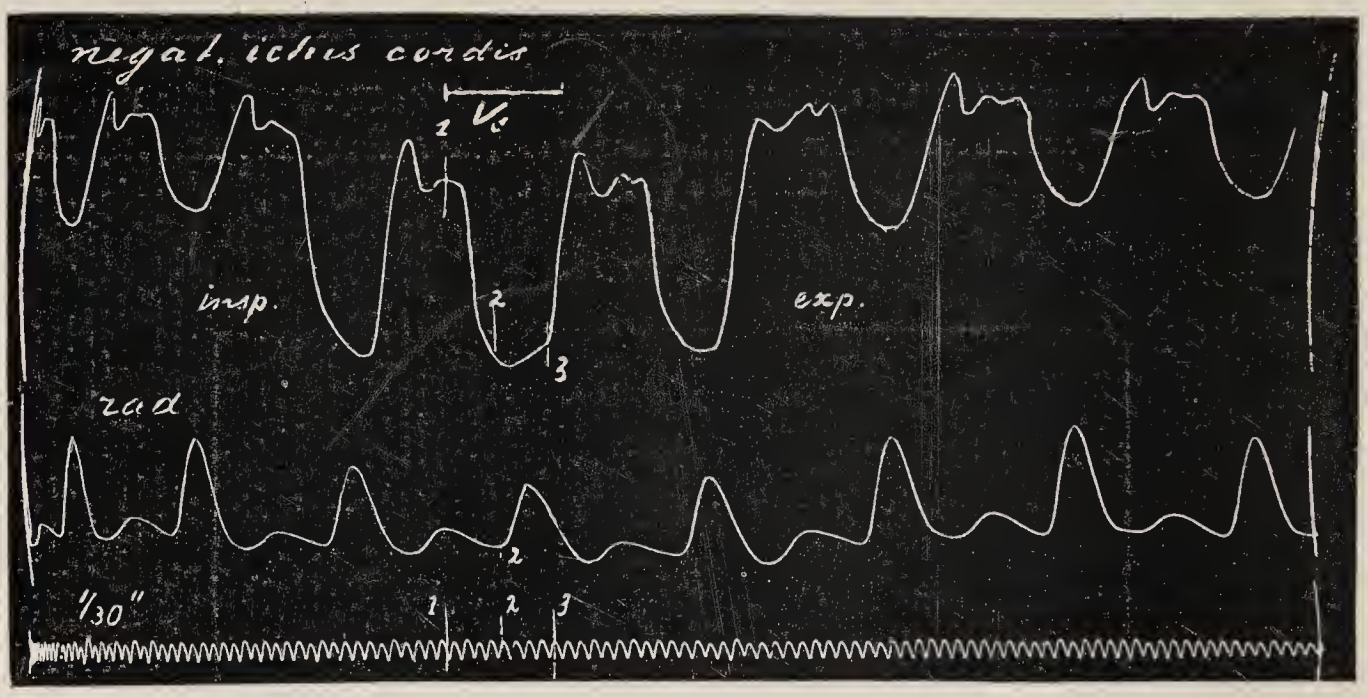

(Aus *Wenckebach,* Unregelmäßige Herztätigkeit, 1914; Fig. 107a.)
Kg und Radialispuls bei tuberkulöser adhäsiver Perikarditis. Das negative Kg wird tiefer bei der Einatmung. Zu gleicher Zeit werden die Pulswellen kleiner.

Fig. 447.

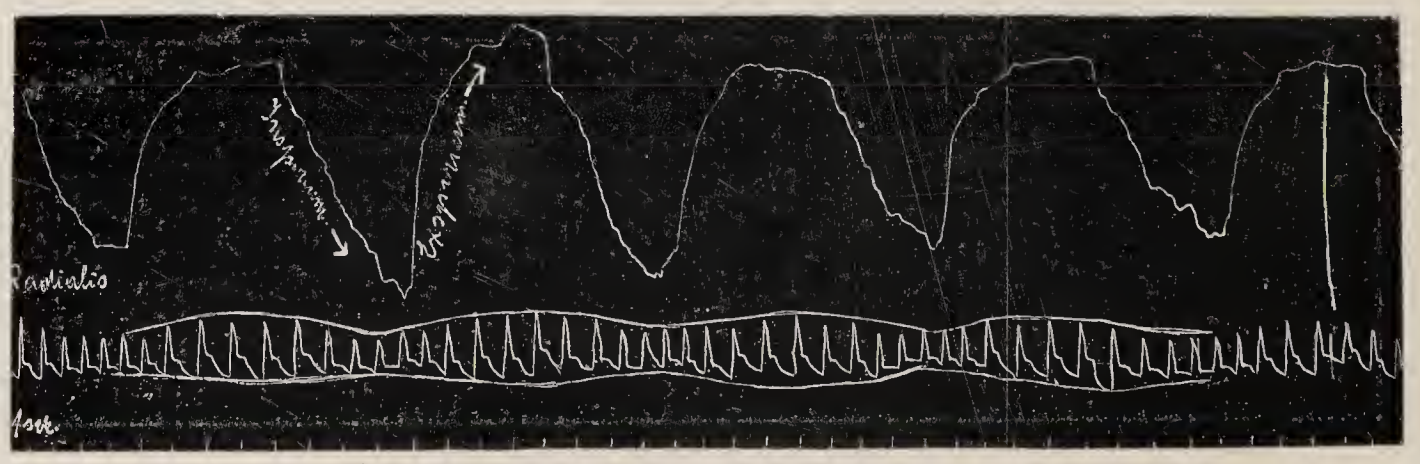

(Aus *van der Mandele,* l. c.; Fig. 17.)
Respiratorische Arrhythmie. Die Pulse werden im Inspirium niedriger und gehen von einer höheren Grundlinie aus; auf die größten Intervalle folgen die höchsten Pulse.

WELLCOME LIBRARY INSTITUTE